

Hereditární neuropatie

Hereditary Neuropathy

Souhrn

Hereditární neuropatie jsou klinicky a geneticky heterogenní skupinou chorob a představují nejčastější dědičné neuromuskulární onemocnění. Prevalence je přibližně 17–40 : 100 000. Nejčastější forma se označuje jako choroba Charcot-Marie-Toothova (CMT) neboli hereditární motorická a senzitivní neuropatie (HMSN). Klinické příznaky se objevují nejčastěji v 1. a 2. dekádě, zahrnují atrofie a slabost svalů dolních končetin (peroneální atrofie), deformitu nohy typu pes cavus se zkrácením Achillovy šlachy, areflexii na dolních končetinách a poruchu cití punčochovitěho typu. Základní klasifikace hereditárních neuropatií se opírá o elektrofyziologické studie, které rozdělují CMT chorobu na dva základní typy. Typ 1 – demyelinizační – s rychlostí vedení motorickými vlákny n. medianus na předloktí pod 38 m/s, a typ 2 – axonální – s rychlostí vedení nad 38 m/s. Molekulární genetici dosud identifikovali kauzální mutace ve 40 genech a významně přispěli k molekulárně genetické klasifikaci CMT choroby a k pochopení patogeneze nejčastějších forem hereditárních neuropatií. Dědičnost zahrnuje všechny typy monogenního mendelovského přenosu – autozomálně dominantní, autozomálně recesivní a gonozomálně dominantní. Protože kauzální terapie neexistuje, je současná léčebná strategie opřena o rehabilitační, protetickou a ortopedickou léčbu. Prognóza pacientů je v drtivé většině forem příznivá, neboť nezkracuje běžnou délku života, avšak významně ovlivňuje jeho kvalitu.

Abstract

Hereditary neuropathy is a clinically and genetically heterogeneous group of diseases which most often represent a hereditary neuromuscular disorder. The prevalence is approximately 17–40 per 100,000. The most frequent form is called Charcot-Marie-Tooth disease (CMT) or hereditary motor and sensitive neuropathy (HMSN). In most cases, the clinical symptoms appear in the 1st and 2nd decade and include atrophy and weakness of lower limb muscles (peroneal atrophy), the pes cavus deformity of the foot with a shortened Achilles tendon, areflexia in the lower limbs and the stocking type sensory disorder. The basic classification of hereditary neuropathies is based on electrophysiological studies which classify CMT disease into two basic types. Type no. 1 – demyelination – with the n. medianus motor fibre conduction velocity at forearm below 38 m/s, and type no. 2 – axonal – with a velocity above 38 m/s. Molecular geneticists have so far identified causal mutations in 40 genes and have made a major contribution to molecular genetic classification of CMT disease and to the understanding of pathogenesis of the most frequent forms of hereditary neuropathies. Heredity involves all types of monogenic Mendelian inheritance: autosomal dominant, autosomal recessive and gonosomal dominant. Because causal therapy does not exist, current therapeutic approach is based on rehabilitation, prosthetic and orthopedic treatment. In a vast majority of cases, the prognosis of patients is good as this condition does not impair their standard life expectancy, even though it has a major impact on the patients' quality of life.

**R. Mazanec¹, O. Horáček²,
A. Kobesová², P. Smetana³**

¹ Neurologická klinika 2. LF UK
a FN v Motole, Praha

² Rehabilitační klinika 2. LF UK
a FN v Motole, Praha

³ II. ortopedická klinika 2. LF UK
a FN v Motole, Praha



MUDr. Radim Mazanec, Ph.D.
Neurologická klinika 2. LF UK
a FN v Motole
V Úvalu 84
150 06 Praha 5
e-mail: radim.mazanec@email.cz

Přijato k recenzi: 29. 10. 2008

Přijato do tisku: 1. 12. 2008

Recenzenti:

prof. MUDr. Zdeněk Ambler, DrSc.

doc. MUDr. Edvard Ehler, CSc.

doc. MUDr. Petr Vondráček, Ph.D.

Klíčová slova

hereditární neuropatie – choroba
Charcot-Marie-Tooth – pes cavus – elek-
tromyografie – molekulární genetika

Key words

hereditary neuropathy –
Charcot-Marie-Tooth – pes cavus –
electromyography – molecular genetics

Podpořeno grantem IGA MZ ČR NR/9517-3 a Výzkumným záměrem MZ ČR 00064203/6506.

Poděkování: Autor děkuje doc. MUDr. Pavlu Seemanovi, Ph.D., za dlouholetou spolupráci v oblasti molekulární genetiky a doc. MUDr. Martinu Bojarovi, CSc., za dlouholetou podporu projektu hereditárních neuropatií na půdě 2. lékařské fakulty a Fakultní nemocnice v Motole.

Úvod

Hereditární neuropatie jsou heterogenní skupinou chorob periferních nervů s různým typem dědičnosti, klinickým obrazem, elektrofyziologickými a bioptickými nálezy. Představují chorobu nebo spíše syndrom, který patří mezi nejčastější dědičná nervosvalová onemocnění. Velmi často dochází k postižení senzitivních i motorických nervových vláken současně. Poškození může být primárně axon nebo myelin a během nemoci se postižení obou struktur kombinuje. Vedle poruchy periferních končetinových nervů se méně často objevuje postižení autonomních nervů. S dědičnými neuropatiemi se setkáváme buď jako se samostatným onemocněním (bez dalších přidružených orgánových poruch), nebo přicházejí v rámci dalších neurogenetických onemocnění např. spinocerebellární ataxie, Friedreichova nemoc, familiární amyloidóza, mitochondriální poruchy. Hereditární neuropatie jsou typickou mezioborovou chorobou. Obvykle se manifestují v dětském věku a setkávají se s nimi jako první pediatři, dětsští neurologové a genetici, nezářídka však ke správné diagnóze dojde až v dospělosti za účasti neurologů, ortopedů či rehabilitačních pracovníků.

Historické poznámky

První přesný popis hereditární neuropatie, tehdy nazvané peroneální svalová atrofie, provedli současně Francouzi J. Charcot a P. Marie (1886) [1] a nezávisle na nich Angličan H. Tooth (1886) [2]. Choroba byla charakterizována častým nástupem v dětství a denervačním procesem, který vede k pomalu narůstající svalové slabosti a atrofii, nejprve postihující nohy a bérce a mnohem později ruce a předloktí. Bylo rozpoznáno časné postižení peroneálních svalů, vznik deformit nohou a méně závažná byla porucha čítí. Důležitým pozorováním bylo postižení více než jednoho člena rodiny. Na jejich počest byla tato choroba označena jako Charcot-Marie-Toothova (CMT) nemoc.

Epidemiologie dědičných neuropatií

Prevalence hereditárních neuropatií je obecně udávána 20–40 : 100 000, tj. 1 : 2 500 [3]. Nejčastější formou hereditární neuropatie je CMT choroba, zvl. CMT 1. typu, s prevalencí 15 : 100 000, která je až v 70 % případů způsobena mutací (duplikací) genu pro syntézu perifer-

ního myelinového proteinu (PMP 22). Prevalence CMT 2. typu se odhaduje na 7 : 100 000. V České republice odhadujeme asi 4 000 spoluobčanů postižených CMT chorobou a typický fenotyp nacházíme přibližně u 70 % z nich.

Klasifikace hereditárních neuropatií

Klasifikace hereditárních neuropatií není dosud ukončena a dynamicky se rozvíjí v závislosti na nových poznatcích, zejména v oblasti molekulární genetiky. Původní klasifikace až do 60. let minulého století umožnily rozdělit dědičné neuropatie podle:

1. způsobu dědičnosti – forma autozomálně dominantní AD, autozomálně recesivní AR, vázaná na chromozom X
2. klinického obrazu
3. histologických (bioptických) nálezů.

Klasifikační kritéria byla v 70. letech 20. století významně ovlivněna elektrofyziologickými nálezy, které umožnily rozlišovat hereditární neuropatie na dva základní typy:

Typ I – demyelinizační (hypertrofický) – s primární poruchou myelinové pochvy – charakterizovaný pomalou rychlostí vedení. Rozhodujícím kritériem je rychlost vedení motorickými vlákny n. medianus na předloktí nižší než 38 m/s [3].

Typ II – axonální (neurální) – s primární poruchou axonu – charakterizovaný normální nebo jen lehce zpomalenou rychlostí vedení, kdy na motorických vláknech n. medianus na předloktí je rychlost vedení vyšší než 38 m/s [3].

V roce 1978 Davis, Bradley a Madrid vyčlenili z obou skupin, na základě elektrofyziologických testů, skupinu **intermediárních CMT neuropatií**, kdy rychlost vedení na motorických vláknech n. medianus na předloktí kolísá v rozmezí 30–40 m/s a jsou průkazné projevy kombinovaného poškození axonu a myelinu (duální léze) [4].

Současná, celosvětově uznávaná, klasifikace na podkladě těchto kritérií byla provedena P. J. Dyckem a E. H. Lambertem [3] a rozlišuje tři skupiny hereditárních neuropatií:

1. hereditární motorické a senzitivní neuropatie (HMSN = CMT)
2. distální hereditární motorické neuro(no)patie (HMN)
3. hereditární senzitivní neuropatie (HSN).

Tato klasifikace začala používat, vedle rozšířeného označení Charcot-Marie-Tooth neuropatie, další název – hereditární motorická a senzitivní neuropatie (HMSN), se kterým se dnes, zejména v anglosaské literatuře, velmi často setkáváme.

Nejčastější forma – HMSN – byla P. J. Dyckem dále rozdělena na sedm podskupin [3]:

- HMSN I – demyelinizační (hypertrofická)
- HMSN II – axonální (neurální)
- HMSN III – Dejerine-Sottasova
- HMSN IV – Refsumova choroba (kys. fytanová)
- HMSN V – neuropatie asociovaná se spastickou paraplegií
- HMSN VI – neuropatie s atrofií optiku
- HMSN VII – neuropatie s retinitis pigmentosa.

V posledních 15 letech došlo k rychlému rozvoji molekulárně genetické diagnostiky s identifikací 40 odpovědných genů a několika stovek genových mutací, které vedou ke vzniku dědičné neuropatie (9/2008). Světová databáze genových mutací je k dispozici na internetové adrese <http://molgen-www.uia.ac.be/CMT-mutations/> od roku 1997 a je pravidelně doplňována. Současná genetická klasifikace je založená nejen na typu dědičnosti, ale především na rozpoznání kauzálních genů, jejichž mutace jsou odpovědné za vznik určitého typu neuropatie. V plném rozsahu tato klasifikace přesahuje možnost zapamatovat si všechny typy CMT (tab. 1).

Klinické a elektrofyziologické aspekty hereditárních neuropatií

Klinický obraz (fenotyp) většiny pacientů s dědičnou neuropatií odpovídá klasickému popisu z roku 1886, proto je oprávněné užívat pro tyto pacienty eponym Charcot-Marie-Toothova choroba nebo jen CMT. *Přestože se jedná o geneticky výrazně heterogenní skupinu chorob, klinický fenotyp je relativně homogenní a mutace v řadě různých genů mohou konvergovat do velmi podobného klinického obrazu. Na druhé straně existuje výrazná variabilita fenotypu nejen mezi rodinami se stejnou mutací, ale i v rámci jedné rodiny.* Často nalézáme v jedné rodině jedince s těžkými deformitami nohou, svalovými atrofiemi a slabostí a vedle nich oligosymptomatické příbuzné s minimálními problémy v běž-

Tab. 1. Molekulárně genetická klasifikace nejčastějších forem CMT neuropatie [5].

Forma CMT dle elektrofyziologie	Typ dědičnosti	Gen	Chromozomální lokus
Charcot-Marie-Tooth typ 1 (HMSN I)			
CMT 1A	AD	<i>PMP 22</i>	17p11.2–p12
CMT 1B	AD	<i>PO</i>	1q22–q23
CMT 1C	AD	<i>SIMPLE</i>	16p12–p13
CMT 1D	AD	<i>EGR 2</i>	10q21–q22
Charcot-Marie-Tooth typ 2 (HMSN II)			
CMT2A	AD	<i>KIF 1B</i>	1p35–p36
	AD	<i>MFN-2</i>	1p35–36
CMT 2B	AD	<i>RAB 7</i>	3p13–q22
CMT 2C	AD	????	12q23–q24
CMT 2D	AD	<i>GARS</i>	7p14
CMT 2E	AD	<i>NEFL</i>	8p21
CMT 2B1	AR	<i>LMNA</i>	11q21
Dejerine-Sottas (CMT 3, HMSN III)			
	AD	<i>PMP 22</i>	17p11.2–p12
		<i>PO</i>	1q22–23
		<i>EGR 2</i>	10q21–q22
Charcot-Marie-Tooth – jiné formy			
CMTX	X vázaná	<i>Cx32</i>	Xq13.1
CMT 4A	AR	<i>GDAP 1</i>	8q13–q21
	AR	?????	5q23–q33
CMT 4B	AR	<i>MTMR 2</i>	11q13
CMT 1 AR D (HMSNLom)	AR	<i>NDRG 1</i>	8q24
Kongenitální hypomyelinizace (CH)	AD	<i>PO</i>	1q22–23
	AR	<i>EGR 2</i>	10q21–q22
HNPP	AD	<i>MP 22</i>	17p11.2–p12

Seznam zkratk: *PMP 22* (Peripheral Myelin Protein 22), *PO* (Myelin Protein Zero), *SIMPLE* (Small Integral Membrane Protein of Late Endosome), *Cx32* (Connexin 32), *EGR 2* (Early Growth Response 2 gene), *GDAP 1* (Ganglioside-Induced Differentiation-Associated Protein-1), *MTMR 2* (Myotubularin-Related Protein-2), *NDRG 1* (N-myc-Downstream Regulated Gene 1), *KIF 1B* (Kinesin), *RAB 7* (Small GTP-ase Late Endosomal Protein Gene 7), *GARS* (Glycyl tRNA Synthetase), *NEFL* (Neurofilament Light Chain), *LMNA* (Lamin A/C), *MFN-2* (Mitofusin-2).

ném životě. Bez pomoci elektrofyziologických metod pak nelze rozpoznat CMT 1. a 2. typu a bez molekulární genetiky nelze přesně klasifikovat jednotlivé formy hereditárních neuropatií.

Jelikož jsou dlouhá a silná vlákna periferních nervů postižena jako první, nacházíme motorické i senzitivní poruchy nejdříve a nejvíce v distálních partiích dolních, později horních končetin. *Za příčinu přirozené progresse demyelinizační i axonální formy CMT choroby, vedoucí ke zhoršení klinických příznaků během života, se považuje progresse axonální degenerace v periferních nervech.*

Typické klinické příznaky většiny pacientů s CMT:

1. pes cavus a kladívkové prsty, později otlačky na zevních hranách nohou

2. peroneální atrofie, později atrofie lýtek a drobných svalů ruky
3. areflexie L2/S2
4. manifestace na přelomu 1. a 2. dekády u obou pohlaví stejně
5. porucha chůze s přepadáváním špiček nohou, tzv. stepáž nebo čapí chůze
6. horší stabilita při slabosti a deformitě nohou, poruše propriorecepce a instabilní pánvi
7. relativně malé poruchy citlivosti na DK
8. normální intelekt a délka života.

Méně časté klinické příznaky CMT neuropatie (vázané jen na určité formy CMT) jsou:


1. porucha sluchu (CMT 1X)
2. porucha pupilární reakce (CMT 2-PO)

3. trofické ulcerace na plantách a prstech nohou (HSN1, CMT 2B)
4. skolióza (CMT 1B).

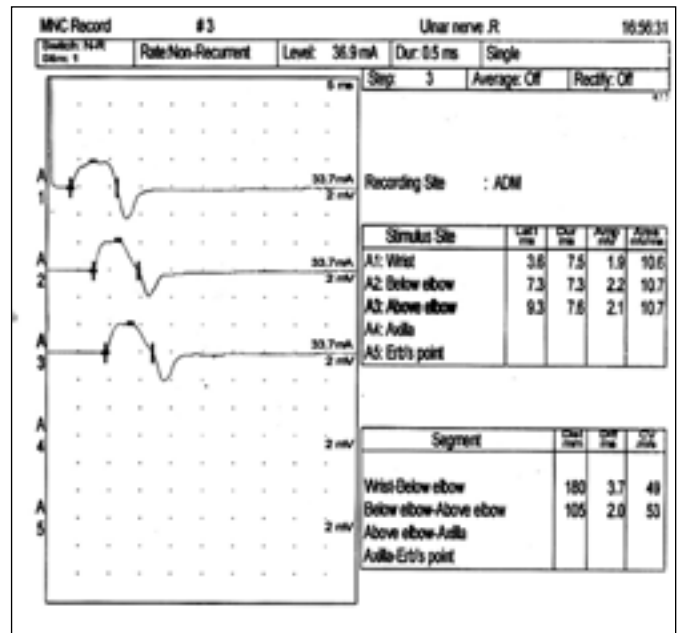
V dotazníkovém průzkumu mezi našimi CMT pacienty jsme typické symptomy, např. pes cavus, našli u 71 %, areflexii na DK u 56 % a výskyt prvních symptomů nemoci v 1. a 2. dekádě byl u 69 % z nich.

Elektrodiagnostické studie u hereditárních neuropatií

Elektrodiagnostické studie u CMT neuropatie zahrnují funkční testování některých periferních a centrálních nervových struktur a jsou integrální součástí diagnostického algoritmu hereditárních neuropatií. Testy vedení periferním nervem (kondukční studie) jsou pro svůj význam v diagnos-



Obr. 1. Motorický neurogram n. medianus u pacienta s CMT 1A (zpomalení MCV a normální amplituda CMAP).



Obr. 2. Motorický neurogram n. ulnaris u pacienta s CMT 2 (normální MCV a nízký CMAP).

tice CMT neuropatie výstižně přirovnány k elektrokardiogramu v kardiologii. Smyslem kondukčních studií je zhodnotit jednak integritu a funkci myelinového obalu nervových vláken – rychlost vedení nervem [CV (m/s)], jednak počet funkčních axonů podle velikosti amplitudy sumačního svalového akčního potenciálu [CMAP (mV)].

Úloha elektrodiagnostických testů u hereditární neuropatie:

1. objektivně potvrdit přítomnost neuropatie
2. rozlišit postižení myelinu (CMT 1) od postižení axonu (CMT 2)
3. odhalit dosud asymptomatické formy CMT u dalších rodinných příslušníků
4. mapovat přirozenou progresi choroby v důsledku axonální degenerace při opakovaném elektrofyziologickém vyšetření (postupný pokles amplitudy CMAP).

Elektrodiagnostické testy u hereditární neuropatie v rutinní praxi:

1. testy vedení periferními senzitivními a motorickými nervovými vlákny (CV)
2. jehlová elektromyografie (EMG)
3. blink reflex (postižení kraniálních nervů, např. u CMT 1A)

Uvedené testy je v současné době možné provádět prakticky na všech neuro-

logických pracovištích, protože patří mezi rutinní metody klinické neurofyziologie.

Mezi méně obvyklé elektrofyziologické testy u hereditárních neuropatií patří např. evokované potenciály motorické (MEP), zrakové (VEP), sluchové (BAEP) a somatosenzorické (SEP). Jejich provádění má význam v diferenciální diagnostice u pacientů s pes cavus s podezřením na neurodegenerativní onemocnění z okruhu spinocerebellárních ataxií (SCA), Friedreichovy ataxie (FRDA), metachromatické leukodystrofie nebo k posouzení poruchy centrální sluchové dráhy (např. mutace v connexinu 32).

Elektrodiagnostika CMT 1 (myelinopatie)

Prioritní jsou kondukční studie senzitivních (SCV) a motorických (MCV) nervových vláken. Klíčovým parametrem je MCV n. medianus na předloktí nižší než 38 m/s. Ačkoliv stupeň zpomalení rychlosti vedení nekoreluje těsně s tíží klinického obrazu, bylo opakovaně pozorováno [3], že výrazné zpomalení vodivosti v dětství odpovídá těžšímu průběhu nemoci v dospělosti [6]. Narůstající motorický deficit během života je dán především progredující sekundární axonální degenerací. Zpomalení rychlosti vedení je uniformní na všech nervových vláknech a je průkazné v distálních i proximálních segmentech nervů. V pokročilých stádiích nemoci je často obtížné získat od-

povědi při stimulaci nervů dolních končetin (n. peroneus, n. tibialis). Je nezbytné používat vysoké intezity stimulačních podnětů, registrovat odpovědi i z proximálních svalů (m. tibialis anterior nebo m. vastus medialis), doplnit kondukční studie nejen na nervech horních končetin (n. medianus, n. ulnaris, n. radialis), ale i na kraniálních nervech (blink reflex).

Jehlová EMG je v diagnostice CMT 1 méně významná v počátečních stádiích nemoci. Teprve v dospělosti, s progredující sekundární axonální degenerací, můžeme najít obraz chronické neurogenní léze (obr. 1).

Elektrodiagnostika CMT 2 (axonopatie)

Prioritní jsou opět kondukční studie, které prokazují normální nebo jen lehké zpomalení vedení nervem. Rychlost vedení motorickými vlákny n. medianus na předloktí je často vyšší než 40 m/s. Nápadný je pokles amplitudy CMAP v souvislosti s úbytkem funkčních axonů a výraznou distální svalovou atofií. Pro senzitivní nervová vlákna nacházíme v počátečních stádiích normální rychlost vedení (SCV) a postupně klesá amplituda senzitivního nervového akčního potenciálu (SNAP). *Pokles amplitudy SNAP během nemoci lépe koreluje s klinickou progresí onemocnění než amplituda CMAP* [6]. Podobně jako u CMT 1 je často obtížné v pokročilých stádiích vybat od-

pověď z různých nervů nebo svalů i přes vysokou intenzitu stimulů, zejména na nervech dolních končetin. Jehlová EMG objektivně prokáže chronickou neurogení lézi (obr. 2).

Z elektrofyziologického pohledu jsou zajímavou skupinou CMT pacienti, jejichž motorické rychlosti vedení se pohybují v rozmezí 30–40 m/s, tzv. *intermediární forma CMT*. Do této skupiny patří pacienti obou typů CMT 1 a 2. Dle typu mutace se jedná hlavně o pacienty s mutací v connexinu 32 nebo dynaminu 2. Tato skupina je nyní cílem intenzivního výzkumu.

Hlavní formy Charcot-Marie-Tooth neuropatie

1. Autozomálně dominantní demyelinizační formy CMT (CMT 1AD)

CMT 1AD jsou heterogenní a nejčastější formou CMT neuropatie. Fenotyp zahrnuje jak „klasické“ lehké až středně těžké formy CMT (viz obecné projevy), tak těžké demyelinizační neuropatie, např. Dejerine-Sottasův syndrom (DSS) a kongenitální hypomyelinizaci (CH), spojené s nástupem příznaků a imobilizací již v raném dětství.

CMT 1A

Je nejčastějším typem CMT neuropatie a představuje asi 70 % demyelinizačních CMT 1 neuropatií. Je způsobena tandemovou duplikací o velikosti 1.5 Mb v genu pro *PMP 22* [7]. Vzácně byly u tohoto typu popsány kauzální bodové mutace v *PMP 22* genu a měli jsme možnost pozorovat dokonce kombinaci tandemové duplikace a bodové mutace v *PMP 22* v jedné rodině [8]. Až v 75 % případů je nástup nemoci na přelomu 1. a 2. dekády, s rychlým rozvojem deformity nohou pes cavus s kladívkovými prsty, zkrácením Achillovy šlachy, atrofiemi drobných svalů nohou, peroneálních a lýtkových svalů.

Postižení rukou se objevuje s několikaletou latencí a bývá zřetelné obvykle až v dospělosti. Poruchy čítí jsou subjektivně vnímány jen lehce (jedinec během života nepoznal normální dotykový vjem) jak na nohou, tak na ruce. Během dospívání a v dospělosti jsme pozorovali výrazné otlačky pod hlavičkami I. a V. metatarzu a everzi chodidel s přetížením zevní hrany chodidla. Progrese chabé kvadruparézy je pomalá a většina jedinců s CMT 1A si udrží schopnost samostatné chůze do stáří. Příznačná, pro tuto formu, je výrazná va-

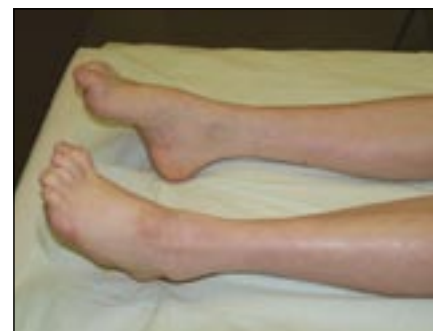riabilita fenotypu, neboť jsme pozorovali jedince s těžkou paraparézou dolních končetin, schopných chůze jen s dopomocí francouzských holí a v nejtěžší formě byl pacient několik let závislý na neinvazivní plicní ventilaci (zpočátku CPAP, později BiPAP) pro lézi n. phrenicus a interkostálních nervů v rámci CMT nemoci. Na druhé straně klinického spektra jsme pozorovali jedince, u kterých přítomnost CMT neuropatie dokazovala pouze areflexie L5/S2, kondukční studie a DNA analýza. Tato forma je často asociována s kyfoskoliózou a někdy jsou hmatné ztlustělé periferní nervy (obr. 3).

CMT 1B

Druhá nejčastější forma CMT 1AD s frekvencí 5 % všech CMT 1 případů. CMT 1B je způsobena mutací v myelin protein zero genu (*PO*, *MPZ*) [9], kterých bylo dosud popsáno více než 100, z nichž většina jsou missense mutace. Pro mutace v *PO* genu je typická výrazná variabilita fenotypu od oligosymptomatických demyelinizačních neuropatií bez výraznější deformity nohou, s lehkými peroneálními atrofiemi až po velmi těžkou chabou kvadruparézu s časným nástupem po narození s upoutáním na mechanický vozík (Dejerine-Sottasův syndrom, kongenitální hypomyelinizace) [10,11]. CMT 1B je často asociována s kyfoskoliózou [12]. Sami jsme měli unikátní možnost pozorovat vzácnou formu missense mutace Met99Thyr v *PO* genu, která se manifestovala pozdním nástupem, ztrátou sluchu a axonální formou neuropatie [11]. Elektrofyziologické studie prokazují uniformní demyelinizační lézi nervů, podobně jako u CMT 1A. Pomocí kondukčních studií nelze tyto dvě formy od sebe odlišit.

CMT 1C

Tato forma je způsobena mutací *SIMPLE* genu [13] a je relativně vzácná. Dosud bylo popsáno pouze šest mutací v tomto genu. Fenotyp je charakterizován nástupem na přelomu 1. a 2. dekády, lehkým pes cavus a distálními svalovými atrofiemi, areflexií L5/S2 a poruchami čítí. Měli jsme možnost vidět matku a dceru s abnormální chůzí (zakopávání, nelze stoj na paty), lehkou deformitou nohou a mírným zkrácením Achillových šlach. Na ruce byly jen naznačeny svalové atrofie se zachovanou jemnou motorikou prstů. Elektrofyziologické studie jsou zajímavé přítomností



Obr. 3. CMT 1A s typickou deformitou pes cavus, kladívkovými prsty a peroneální atrofií.

temporální disperze a bloku vedení, které jsou jinak u CMT neuropatie méně časté.

CMT 1D

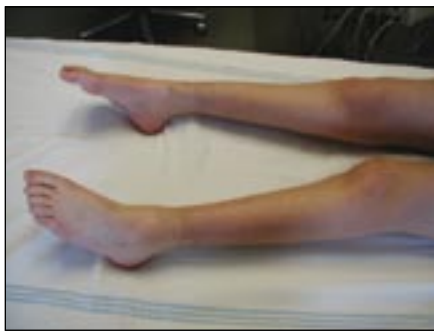Patří mezi velmi vzácné formy a kauzální mutace postihuje *EGR 2* gen [14] s frekvencí pod 1 % všech CMT 1 [15]. Podobně jako mutace *PMP 22* a *PO* jsou mutace *EGR 2* příčinou rozmanitého fenotypu od „klasického“ CMT 1A až po závažné formy, jako je Dejerine-Sottasův syndrom (DSS) nebo kongenitální hypomyelinizace (CH). Pozorovali jsme dívku, u které byla mutace v *EGR 2* asociována, kromě demyelinizační neuropatie, s těžkou skoliózou [16].

Dejerine-Sottasův syndrom (DSS, HMSN III)

Představuje velmi časnou a těžkou formu CMT 1 neuropatie s opožděním vertikalizace a samostatné chůze dítěte. Kromě všeobecné hypotonie a svalových atrofií bývá neuropatie asociována s poruchou sluchu, ptózou a nystagmem. Elektrofyziologicky se vyznačuje extrémně pomalými rychlostmi vedení pod 10 m/s a nevybavnými senzitivními neurogramy. Tato těžká forma může být způsobena mutacemi v různých genech, např. *PMP 22*, *PO*, *EGR 2* či *PRX* (*periaxin*). Dědičnost je obvykle AD, ale pro četné *de novo* mutace se setkáváme i se sporadickými případy [5].

Hereditární neuropatie s tendencí k tlakovým parézám (HNPP, tomakulózní neuropatie)

HNPP, nejlehčí forma CMT choroby, je způsobena delecí 1.5 Mb v *PMP 22* genu na chromozomu 17p11.2-p12 [17]. Klinické potíže se manifestují nejčastěji na konci 2. a ve 3. dekádě, výjimečně v dětství. Typickým projevem choroby jsou nebolestivé re-



Obr. 4. CMT 2A s těžší chabou paraparézou od 1. dekády.

kurentní parézy různých periferních nervů, nejčastěji n. ulnaris a n. peroneus, méně často n. radialis či brachiální plexus. Právě chybění bolesti odlišuje HNPP od hereditární neuralgické amyotrofie (HNA). Parézy nervů vznikají akutně ve vazbě na fyzickou zátěž a anatomickou lokalizaci (zápěstí, loket, koleno). Délka trvání paréz je variabilní v rozmezí několika dnů až týdnů a úprava motorického či senzitivního deficitu je obvykle velmi dobrá a jen zřídka zůstává reziduum. Kromě lézí jednotlivých periferních nervů můžeme u osob s HNPP diagnostikovat distální symetrickou neuropatii. V objektivním nálezu chybí deformita nohy pes cavus (obvyklá u CMT 1A), reflexy bývají sniženy, někdy chybí a poruchy čítí jsou nenápadné s výjimkou akutní ataky postihující příslušný periferní nerv. Elektrofyziologické nálezy prokazují, typicky v anatomických úžinách, zpomalenou rychlost vedení, někdy s obrazem částečného bloku vedení. Senzitivní neurografie prokazují povšečně zpomalenou rychlost vedení a nízké amplitudy akčních potenciálů (SNAP). V nervové biopsii nacházíme fokální ztlustění myelinu – tomakula. HNPP má relativně benigní průběh a přibližně 10–15 % nositelů delece zůstává asymptomatických. Podle našich zkušeností je nezbytné vyšetřit i ty členy rodiny, kteří neudávají neuropatické potíže. V databázi DNA laboratoře 2. LF UK v Praze proto zůstává nepoměrně diagnostikovaných případů HNPP proti CMT 1A, přestože mechanismus vzniku obou forem je z pohledu molekulární genetiky stejný (CMT 1A – duplikace, HNPP – delece 1.5Mb v *PMP 22* genu).

2. Autozomálně dominantní axonální formy CMT (ADCMT 2)

CMT 2 je méně častá forma než CMT 1, neboť představuje asi 30 % všech CMT neuropatií [18]. Proti CMT 1 příznaky na-

stupují později, svalové atrofie na dolních končetinách jsou výraznější, deformita nohy typu pes cavus je vzácná (!!!) a naopak reflexy na nohou jsou často výbavné. Histopatologicky nejsou průkazné změny typu „onion bulbs“ [3], naopak dominuje ztráta silných axonů. Teprve v posledních pěti letech je k dispozici průkaz kauzální mutace odpovědných genů analýzou DNA pouze u některých typů CMT 2, o kterých se dále zmíníme.

CMT 2A

Nejčastější forma CMT 2, která představuje asi 20 % všech CMT 2 neuropatií, je způsobena mutací v genu pro mitofusin-2 (*MFN2*) [19]. Pozorovali jsme jednak fenotyp s časným nástupem příznaků (již v 1. dekádě), s těžšími atrofiemi a rychlejší progresí chabé kvadruparézy – hrubé poruchy motoriky prstů na ruce, výrazná stepáž při chůzi s pomocí francouzských holí již ve 3. dekádě, instabilita s častými pády, nutnost mechanického vozíku v 5. dekádě (obr. 4) a jednak fenotyp s pozdějším nástupem nemoci (3.–4. dekáda), s ušetřením drobných svalů rukou a s pozvolnou progresí chabé kvadruparézy (samostatná chůze možná až do 5. dekády). U obou forem jsou nápadné atrofie svalstva nohou, chybění pes cavus a poruchy chůze (stepáž). Elektrofyziologické studie prokázaly rychlosti vedení motorickými vlákny pro n. medianus na předloktí v rozmezí 40–64 m/s s velmi nízkou amplitudou CMAP, nevybavné odpovědi při stimulaci motorických nervů na dolních končetinách a chybění senzitivních akčních potenciálů pro n. suralis. Mnoho nových sporadických a těžkých případů je způsobeno *de novo* mutacemi *MFN 2*. Tato forma výrazně zhoršuje kvalitu života již v dětském věku, rychle progreduje v době dospívání a vyžaduje intenzivní protetickou péči.

CMT 2B

Mezi ulceromutilující hereditární neuropatie patří tato forma, která je způsobena mutací v genu *RAB 7* [20]. Nástup nemoci je obvykle na přelomu 2. a 3. dekády života. Nejprve se objevují poruchy taktilní citlivosti, neuropatické bolesti s tvorbou nehojících se kožních defektů až ulcerací prstů a plant. Vznik osteomyelitidy je příčinou amputací prstů nebo akrálních částí končetin. Motorické příznaky se projevují lehkými až výraznějšími atrofiemi svalů nohou a peroneálních svalů s častým zakopá-

váním. Režimová opatření (obuv, pedikúra) jsou významnou prevencí závažných zdravotních komplikací.

CMT 2E

Mutace v *NEFL* genu způsobují jednak axonální CMT 2E [21] a jednak demyelinizační CMT 1F [22] formy CMT neuropatie. Začátek nemoci je obvykle ve 2.–3. dekádě s peroneálními atrofiemi a deformitou nohy pes cavus, se stepáží a poruchami stability. Průběh je pozvolný, ale viděli jsme již ve 4. dekádě těžké deformity nohou, nutnost použití francouzské hole a ortopedickou korekci. V rámci rodiny je variabilita fenotypu relativně malá. Fenotyp je podobný „klasickému“ CMT 1A a nelze je od sebe spolehlivě odlišit. Pro přesnou klasifikaci je nutná DNA analýza.

3. Autozomálně recesivní demyelinizační formy CMT (ARCMT 1 nebo CMT 4)

Tyto formy představují v evropské populaci asi 4 % CMT případů, ale jsou časté ve středomořském regionu a na Blízkém východě, vzhledem k rozšířeným příbuzenským sňatkům, kde tvoří 30–50 % všech CMT neuropatií. Všechny popsané mutace (nonsense, frame-shift, delece) působí ztrátu funkce příslušného genu [23]. Většina typů je klinicky charakterizovaná nástupem v raném dětství, někdy jsou kongenitální nebo působí opožděný motorický vývoj. Poruchy motoriky a svalové atrofie jsou velmi těžké a postihují nejen dolní, ale i horní končetiny v distálních i proximálních svalových skupinách, které vedou až ke ztrátě samostatné lokomoce a k upoutání na vozík. U některých forem je neuropatie asociována s obrnou hlasivek, slabostí bulbárních a mimických svalů nebo bránice. Byla pozorována i hluchota [23]. Právě tyto asociované příznaky mohou být vodítkem pro správnou molekulárně genetickou analýzu. Kondukční studie prokazují demyelinizační, někdy axonální nebo intermediární typ kondukční abnormality s často nevybavnou odpovědí na stimulaci, včetně stimulace n. medianus. Ze známých kauzálních mutací jsou nejčastější mutace postihující Ganglioside-Induced Differentiation-Associated Protein 1 (*GADP 1*) a působí formu CMT 4A s nástupem nemoci do tří let věku a se ztrátou samostatné lokomoce v adolescenci [24]. Další formy jsou způsobené např. mutacemi Myotubularin-Related Protein 2 genu (*MTMR 2*-CMT 4B1), N-myc

Downregulated genu (*NDRG 1-CMT 4D*), Early Growth Response genu 2 (*EGR 2-CMT 4E*), Periaxin genu (*PRX-CMT 4F*).

4. Autozomálně recesivní axonální formy CMT (ARCMT 2)

Skupina ARCMT 2 představuje nejméně prozkoumanou oblast CMT choroby na molekulárně genetické úrovni. Dosud byly rozpoznány tři geny, jejichž mutace působí některou z forem v této skupině. Klinicky je tato skupina charakterizována variabilním nástupem choroby v rozmezí od 6 do 27 let, s maximem kolem 15 let. Rovněž její průběh je velmi variabilní, ale přibližně za 10 až 15 let trvání nemoci vykazuje většina pacientů výraznou slabost a atrofie na všech čtyřech končetinách a generalizovanou areflexii [25]. Kondukční studie pro n. medianus potvrzují normální nebo jen lehce zpomalenou rychlost vedení. K dosud popsaným kauzálním genům patří lamin A/C (*LMNA-ARCMT 2A*). Mutace v *LMNA* genu vykazují extrémní klinickou heterogenitu, neboť kromě hereditární neuropatie způsobují Emery-Dreifusovu svalovou dystrofii (EDMD), pletencovou svalovou dystrofii (LGMD 1A). Tyto jednotky pak zahrnujeme do skupiny tzv. *laminopatií*. Z dalších genů sem patří *MED 25* (ARCMT 2B) a *GDAP 1*, který působí rozmanité klinické příznaky, např. s obrnou hlasivkových vazů (CMT 2 + VP, AR) [25]. Nově objevený gen *FIG4/SAC3* v této skupině, působí rychle progredující asymetrickou kvadruparézu, bez klinicky významných poruch čtí. Napodobuje motoneuronové choroby z okruhu amyotrofické laterální sklerózy. Léze senzitivních axonů byla detekovaná pomocí nervové biopsie [26]. V České republice nebyla dosud odhalena žádná mutace v těchto genech a považujeme ji v naší populaci za extrémně vzácnou [27].

5. X vázaná forma CMT (CMT 1X)

X vázaná forma CMT choroby je druhou nejčastější formou a představuje asi 7–10 % všech CMT neuropatií [28]. Kauzální mutace postihují gen gap junction β_1 (*GJB1*), který kóduje gap junction (GJ) protein – connexin 32 (Cx32) [29] a nachází se v lokusu Xq13.1 [30]. Dědičnost vloh je gonozomálně dominantní. Cx32 je exprimovaný nejen Schwannovými buňkami a oligodendrocyty, ale nachází se i v jiných tkáních (např. ledviny). Cx32 se podílí s dalšími connexiny na formování

těsných spojení (gap junction) v nekompaktním myelinu a formuje connexonové kanály, které zajišťují rychlý radiální transport iontů a malých molekul mezi extracelulárním prostorem a axonem. Významně se tak podílí na udržování homeostázy a integrity axonů. Dosud bylo popsáno více než 270 mutací, např. typu missense a nonsense, či delecí (přehled mutací najdete na adrese <http://www.molgen.ua.ac.be/CMTMutations/>).

Vazba na X chromozom má významný vliv na dědičnost a fenotyp této formy CMT:

1. v rodině není možný přenos vloh z otce na syna
2. postižený muž bude mít postižené všechny dcery, ale ani jednoho syna
3. postižená matka může přenést vlohu na syna i dceru s rizikem 50 %
4. muži jsou postiženi dříve a více než ženy
5. elektrofyziologické abnormality u mužů odpovídají intermediární nebo demyelinizační formě CMT, zatímco u žen jsou rychlosti vedení nervem normální nebo jen lehce zpomalené (axonální forma CMT)
6. těžší postižení u žen je možné pravděpodobně díky X-inaktivaci, kdy pouze část myelinizujících Schwannových buněk exprimuje mutovanou *GJB 1* alelu.

Klinická manifestace CMT 1X u mužů se manifestuje mezi 5. až 20. rokem života. Mezi první příznaky patří časté zakopávání a distorze hlezna, peroneální atrofie s přepadáním špičky nohy a poruchy citlivosti. Postupně dochází k výrazné atrofii i lýtkových svalů a vytváří se typická deformita nohy pes cavus. Na rukou je nápadná atrofie thenaru a obvyklá je generalizovaná areflexie. Progrese chabé kvadruparézy je relativně rychlá a ve 3. až 4. dekádě pozorujeme u mužů značné problémy s chůzí, výraznou stepáž a těžké deformity nohou, které si často vyžadují ortopedickou korekci. Významné je i postižení jemné motoriky pro atrofie thenaru a intrinsických svalů s omezením běžných motorických funkcí rukou (knoflíky, zipy, zámky, psaní, klávesnice). U symptomatických žen je nástup příznaků později (3.–4. dekáda), svalové atrofie na nohou jsou mírné a deformity nohou vzácné. Některé ženy-přenašečky jsou zcela asymptomatické a přítomnost neuropatie odhalí teprve elektrofyziologické testy. Pozorovali jsme však i ženy s těžším fenotypem s výraznou

poruchou chůze a jemné motoriky rukou, což je způsobené inaktivací zdravého chromozomu X.

Elektrofyziologické abnormality u CMT 1X mužů odpovídají intermediárnímu typu s rychlostmi vedení na předloktí pro n. ulnaris a n. medianus mezi 30–40 m/s. Odpovědi při stimulaci n. peroneus a n. tibialis jsou často nevybavné, stejně jako je nevybavný senzitivní neurogram n. suralis. U CMT 1X žen jsou rychlosti vedení na předloktí v rozmezí 40–50 m/s.

CMT 1X je jednou z mála forem CMT choroby s manifestním postižením CNS. Klinická manifestace se projevuje pouze u mužů a představuje ji percepční hypakuzie lehkého stupně. K detekci subklinických lézí CNS slouží zejména evokované potenciály. Nejčastější abnormalní modalitou jsou sluchové evokované potenciály (BAEP) [31,32]. Korelace genotyp-fenotyp je u této formy předmětem intenzivního zkoumání, neboť je významně ovlivněna nejen vazbou na X chromozom, ale i variabilní progresí během života. To znesnadňuje vývoj kauzální léčby na úrovni molekulárně genetických mechanismů.

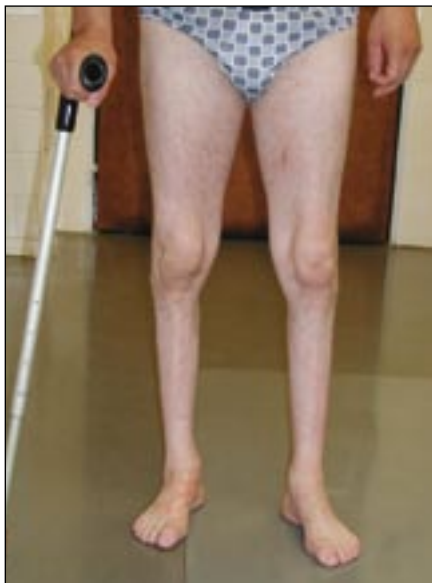6. Intermediární formy CMT

Tato forma CMT byla poprvé rozpoznána v roce 1977, nejprve na základě elektrofyziologických studií, které detekovaly ve skupině CMT 1 a CMT 2 jedince s motorickou rychlostí vedení n. medianus na předloktí mezi 30–40 m/s [33]. Kromě elektrofyziologické charakteristiky tito autoři zjistili rychlou progresi choroby a chybění nervové hypertrofie, což podpořily i nálezy nervových biopsií [34]. Označili tuto formu jako samostatnou entitu v rámci CMT choroby. Jejich úvahu podpořili počátkem třetího milénia i molekulární genetici, odhalením několika kauzálních genů. Dnes do této skupiny řadíme, dle typu dědičnosti, tyto formy:

1. Dominantní intermediární forma (DI CMT):
 - DI CMT A s vazbou k lokusu 10q24
 - DI-CMT B s prokázanou kauzální mutací v dynamin2 genu (*DNM2*) v lokusu 19p13-12
 - DI CMT C s vazbou k lokusu 1p34–35
2. Další formy CMT s intermediárními vlastnostmi:

Dominantně dědičné formy:

 - CMT 1F a CMT 2E s prokázanou kauzální mutací *NF-L* genu
 - DI CMT D s prokázanou kauzální mutací v *MPZ* genu (*Asp6Tyr*)



Obr. 5. Distální HMN II AD s prokázanou mutací v HSP 22 genu.

- CMT 2K s prokázanou kauzální mutací v *GDAP 1* genu
- X vázané formy:*
- CMT 1X s prokázanou kauzální mutací v *GJB 1* genu
- Recesivně dědičné formy:*
- RI CMT A (CMT 4A) s prokázanou kauzální mutací v *GDAP 1* genu.

Intermediární formy CMT zůstávají dosud nejméně prozkoumanou oblastí CMT choroby a jejich diagnostika je obtížná pro výraznou variabilitu fenotypu (*DNM 2*) a elektrofyziologických abnormit. Molekulární mechanismy jsou dosud nejasné, neboť mutované proteiny sekundárně ovlivňují jak axony, tak Schwannovy buňky.

Hereditární motorické neuropatie (HMN)

Hereditární motorické neuropatie jsou heterogenní skupinou chorob s exkluzivním postižením motorické části periferního nervového systému. Často jsou označovány jako hereditární motorické neuronopatie místo neuropatie pro převažující hypotézy o primárním postižení motoneuronu v předních rožích míšních místo motorických axonů. Obvykle jsou rozděleny na proximální formy, tj. klasické spinální svalové atrofie (*SMA*), a distální formy, tj. distální hereditární motorické neuronopatie (distální HMN), které odpovídají CMT chorobě (spinální forma CMT).

Distální HMN jsou klinicky a geneticky heterogenní skupinou, ve které je dnes,

podle klinického obrazu, rozpoznáno sedm forem dle typu dědičnosti, věku při nástupu nemoci a vývoje choroby [35]. Molekulární genetici určili v této skupině 13 chromozomálních lokusů a identifikovali sedm genů, jejichž mutace jsou kauzální a vyvolávají fenotyp odpovídající distální HMN. Klasifikace distálních HMN dnes slučuje klinickou klasifikaci dle A. E. Hardingové a genetické poznatky. V České republice jsme identifikovali rozsáhlou rodinu s distální HMN, u které byl, ve spolupráci s belgickými neurogenetiky, posléze identifikovaný lokus 12q24.3 a gen pro heat shock protein 22 (*HSP 22*). Tato forma je charakterizována AD typem dědičnosti, nástupem příznaků v dospělosti (nejpozději do 30 let), s primárním oslabením a atrofiemi extenzorů palce a nohy a rychlou progresí v prvních pěti letech od počátku příznaků. U starších jedinců (5.–6. dekáda) je již těžká chabá paraparéza s imobilizací a upoutáním na vozík. V objektivním nálezu jsme v časných stádiích nemoci pozorovali živé patelární reflexy (L2/4), bez pozitivních pyramidových jevů. Deformity nohy pes cavus jsme nezjistili (obr. 5).

Kromě mutace *HSP 22* genu byla prokázána mutace v partnerském genu *HSP 27*, která odpovídá fenotypu distální HMN a CMT 2F [36]. Z dalších zajímavých forem HMN AD lze uvést distální HMN typ V, kde byla prokázána kauzální mutace v genu *GARS* v lokusu 7p15 s časným nástupem a predominancí postižení nejprve na drobných svalu rukou a teprve později na nohou, s příležitostně pozitivními pyramidovými jevy [37] nebo distální HMN typ VII s potvrzenou mutací *DCTN* genu v lokusu 2p13, který kóduje protein dynactin [38] a fenotyp je charakterizovaný současnou parézou hlasivek a slabostí mimických svalů. V České republice je dostupná DNA analýza genů *HSP 22* a *HSP 27*, nicméně tyto formy jsou u nás velmi vzácné.

Hereditární senzitivní neuropatie (HSN, HSN)

Tato forma, známá také jako hereditární senzitivní a autonomní neuropatie, je klinicky i geneticky heterogenní. Příčinou je neuronální atrofie a degenerace, postihující predilekčně senzitivní a autonomní neurony. Fenotyp je určen progresivní poruchou všech modalit cití, zejména algického a termického, a chronickými ulceracemi prstů dolních končetin (ulceromutilující formy HSN). Spontánní fraktury a neuropatické

artropatie jsou častou komplikací, která vede k amputacím. Autonomní příznaky jsou variabilní a provázejí pouze některé typy HSN. Kromě postižení senzitivních vláken jsou součástí fenotypu i distální svalové atrofie a svalová slabost, která je zřetelná (zakopávání, distorze hlezen), a působí tak obtíže s odlišením HSN od CMT choroby. Nástup prvních příznaků HSN je obvykle v dospělosti ve 3. dekadě, ale byly popsány i kongenitální a juvenilní formy. Elektrofyziologické vyšetření prokazuje výrazný pokles nebo úplné chybění senzitivních nervových akčních potenciálů (SNAP) s normální rychlostí vedení a distální latencí. Motorické neurografie prokazují především pokles amplitudy sumačního svalového akčního potenciálu (CMAP) při registraci na distálních svalech nohou a rychlost vedení je lehce zpomalená, někdy s obrazem temporální disperze [39,40]. Jehlová elektromyografie prokazuje v distálních svalech přítomnost fibrilací a pozitivních ostrých vln, při volním úsilí obraz chronické neurogenní léze. Molekulární genetici dosud identifikovali kauzální mutace v šesti genech pro autozomálně dominantní i recesivní formy HSN. Tyto geny hrají významnou roli v metabolismu lipidů, v regulaci intracelulárního vezikulárního transportu a kódují jak nervové růstové faktory (NGF), tak receptor pro NGF. Přesto zůstává patogeneze HSN v mnoho směrech nejasná.

Nejčastější formou je HSN 1 s AD typem dědičnosti a kauzální mutace byla nalezena v Serin Palmitoyltransferase Long Chain Base Subunit-1 genu (*SPTLC 1*) v lokusu 9q22.1-q22.3 [41]. Nástup příznaků je na přelomu 2. a 3. dekády nebo později, s obrazem dying back (s odumíráním odzadu) axonopatie s predilekční poruchou vnímání bolestivých a termických vjemů a s nebolestivými ulceracemi prstů nebo plant. Neuropatická bolest (palčivá, pálivá, lancinující bolesti) může, ale nemusí být přítomná. Dále se vyvíjí slabost a atrofie distálních a peroneálních svalů na dolních končetinách, bez deformity nohou typu pes cavus, a reflexy mohou být ušetřeny. Postižení horních končetin je variabilní, někdy s nástupem již ve 3. dekadě, jindy jsou i v pozdní dospělosti atrofie drobných svalů rukou minimální. Akromutilace na nohou vedou často k osteomyelitidě s obtížným hojením a následným amputacím celých metatarzálních paprsků (obr. 6).

Do skupiny ulceromutilujících neuropatií patří i forma CMT 2B (HMSN 2B), která

je způsobena kauzální mutací v ras-related GTPáze (*RAB 7*) genu v lokusu 3q13-22 [20]. Tato forma je autozomálně dominantně dědičná, s nástupem příznaků na přelomu 2. a 3. dekády, s pozvolnou ztrátou čítí ve všech modalitách a s distálními svalovými atrofiemi na dolních končetinách. Akromutilace a zřetelný motorický deficit jsou příčinou, že tato forma je zařazena jak mezi HSN, tak mezi CMT formy hereditárních neuropatií. AR formy HSN jsou vzácné a závažné, např. HSN 3 (Riley-Day syndrom) s kongenitálním nástupem a pandysautomií, nebo HSN 5 s kongenitální insenzitivitou k bolesti, osteoartropatií a frakturami metatarzů [5]. Ulceromutilující formy HSN patří do diferenciální diagnostiky diabetické osteoartropatie a terapeutická doporučení jsou obdobná.

Molekulární genetika a genetické poradenství u hereditárních neuropatií

V uplynulé dekádě se molekulární genetika stala integrální součástí diagnostického algoritmu hereditárních neuropatií. Indikace a cílení DNA analýzy jsou založené na detailních znalostech fenotypu jednotlivých forem, typu dědičnosti, elektrofyziologických studiích a četnosti výskytu jednotlivých mutací v populaci. Základní problém pro správné cílení molekulárně genetického vyšetření je v tom, že na jedné straně nacházíme relativně homogenní fenotyp, tj. mutace v různých genech konvergují do podobných fenotypů, které se vzájemně překrývají, na straně druhé dochází k diverzifikaci fenotypů, přestože jsou způsobené kauzálními mutacemi v jednom genu. Typickým příkladem jsou mutace v *PMP 22* genu, kdy duplikace je příčinou klasické formy CMT 1A, delece je příčinou HNPP a bodové mutace vedou buď k heterozygotní formě HNPP, nebo Dejerine-Sottasovu syndromu, či kongenitální hypomyelinizaci. Podobně je tomu u *PO (MPZ)* genu, kdy bodové mutace vedou k demyelinizační formě CMT 1B (porucha struktury P0 proteinu) nebo k axonální formě CMT 2 (porucha signální funkce P0 proteinu) [10,11]. Dalším klíčovým momentem je familiární nebo sporadický výskyt CMT choroby v rodině a s tím související typ dědičnosti, kdy kromě všech typů monogenního mendelovského přenosu AD, AR nebo X vázaného je řada mutací vzniklých *de novo*, což významně ovlivňuje schéma pro mole-

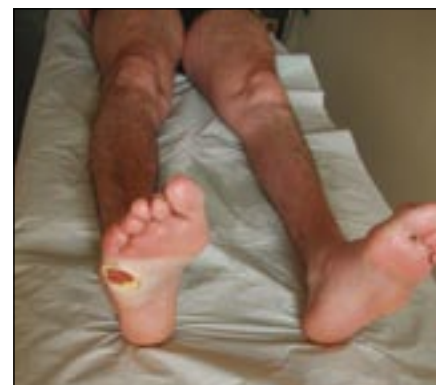kulárně genetické testy. Tyto poznatky činí DNA analýzu zcela nezbytnou pro správnou diagnózu a klasifikaci CMT choroby. V DNA analýze pracují molekulární genetici s řadou metodik, např. užití mikrosatelitních markerů (duplikace/delece), real time PCR (RT-PCR), detekce junkčních fragmentů pomocí PCR (REP PCR), fluorescenční *in situ* hybridizace (FISH), Southernblotting, Multiplex Ligation Dependent Probe Amplifikace (MLPA) a přímé sekvenování genů. V našich podmínkách je pro výzkum hereditárních neuropatií přínosná precizní korelace genotypu a fenotypu, což přispívá ke správnému pochopení vlivu kauzálních mutací na klinický obraz. Ve světových výzkumných centrech je pozornost aktuálně věnována nejen jednotlivým genům, ale zejména proteomové analýze posttranslačních mechanismů. Kromě molekulární genetiky je neméně významná role genetiky v poradenství, kdy nejen stanovuje riziko přenosu vloh na další generaci, ale i vysvětluje pacientům příčiny a důsledky jejich choroby. Pro správnou indikaci DNA analýzy je nezbytné, aby indikující lékař splnil tři základní úlohy:

1. precizní rodinná anamnéza s nakreslením rodokmenu. Důležité je nespolehat se na údaje pacientů, např. o výskytu deformit nohou v rodině, ale raději rodinné příslušníky vyšetřit. Obrázek rodokmenu je lepší než slovní popis výskytu choroby v rodině
2. určit věk nástupu prvních příznaků choroby
3. spolehlivé elektrofyziologické vyšetření s určením typu demyelinizační nebo axonální léze. Nejlépe je k žádance přiložit protokol o elektrofyziologickém vyšetření.

V současné době je na území České republiky v DNA laboratoři 2. LF UK a FN v Motole pod vedením doc. MUDr. P. Seemana, Ph.D., možnost vyšetřit následující geny:

PMP 22 (MPZ), LITAF/SIMPLE, EGR 2, PRX, MFN-2, RAB 7, lamin A/C, GDAP 1, GJB 1, HSP 22 a HSP 27. Žádanky k DNA analýze jsou k dispozici na webových stránkách www.c-m-t.cz.

Pravděpodobnost detekce kauzální mutace klesá pod 5 %, pokud se vyloučí mutace v *PMP 22, GJB 1, PO a MFN-2* genech. Jestliže DNA analýza neprokáže kauzální mutaci zodpovědného genu, není diagnóza CMT choroby vyloučena.



Obr. 6. HSN1 – ulcerace pod hlavičkou V. metatarzu.

U závažných forem hereditárních neuropatií (např. CMT 2A, distální HMN, HSN) je možné indikovat prenatální nebo preimplantační DNA diagnostiku.

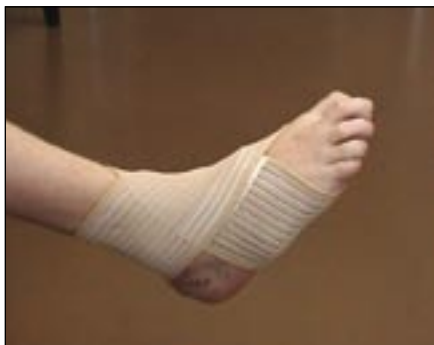Terapeutické strategie u hereditárních neuropatií

Hereditární neuropatie jsou typickým případem mezioborové diagnózy, kdy se na léčbě podílí neurolog-ortoped-protetik-fyzioterapeut-ergoterapeut. Protože v současné době není kauzální terapie neurogenetických chorob dostupná, zůstává jako hlavní léčba rehabilitační, protetická a ortopedická.

Rehabilitace u CMT choroby

Cílem rehabilitace je udržet co nejlepší kvalitu hybnosti a stability při stoji a chůzi, prevence (terapie) kloubních a vertebrogenních bolestí, udržení dobré tělesné kondice a funkce kardiovaskulárního aparátu a zajištění pacienta protetickými pomůckami.

Základem rehabilitace je individuální cvičení s fyzioterapeutem. Po přípravných procedurách, kterými jsou např. techniky měkkých tkání a protažení zkrácených svalů a fascií, mobilizace periferních kloubů nohy nebo taktilní a propioceptivní stimulace, využíváme kombinaci technik založených na neurofyziologickém principu. Senzomotorická stimulace (SMS) zahrnuje cvičení na labilních plochách s cílem zlepšit posturální stabilitu. Reflexní lokomoce podle Vojty umožňuje automatické zapojení funkčně utlumených svalů v rámci vrozených globálních vzorů (reflexní otáčení a plazení). Jako kondiční cvičení doporučujeme plavání, cyklistiku, jógu nebo tai-či. Posilování paretických svalů proti odporu není indikováno [42]. Komplexní rehabilitaci doplňují vodoléčebné a elektroléčebné



Obr. 7. Elastická bandáž hlezna slouží ke stabilizaci kloubu.

procedury s cílem zlepšit prokrvení a trofiku paretických svalů a ulevit od bolesti jak neuropatické, tak sekundární, obvykle myoskeletálního původu. Ergoterapie se soustředí na nácvik jemné motoriky horních končetin.

Protetické zajištění [43] je nutné u většiny pacientů. Každých šest měsíců předepisujeme nové ortopedické vložky, které se zhotovují na základě vždy nově odebraných měrných podkladů. Správně zhotovená ortopedická vložka koriguje postavení nohy, zlepšuje stabilitu stoje a stereotyp chůze, napomáhá zpomalování progresu deformit. Zabudovaná korekční tělíska a prvky umožňují odlehčení partií, kde hrozí otlaky. Peroneální parézu ovlivňujeme nejčastěji elastickou ortézou, peroneální páskou nebo pevnou ortézou typu AFO (Ankle-Foot Orthosis), kdy fixace nohy zlepšuje kvalitu chůze (obr. 7). Mezi další často předepisované protetické pomůcky patří kolenní ortézy, vycházkové hole, francouzské berle, u těžce postižených pacientů mechanické, popř. i elektrické vozíky [44].

Lázeňská péče o CMT pacienty

Komplexní lázeňská léčba je nedílnou součástí péče o CMT pacienty. Dle současné platného indikačního seznamu je možné žádat o tuto léčbu 1× za dva roky (indikační skupina VI/8 pro diagnózu G 60), u těžké peroneální parézy nebo plegie je možné žádat o léčbu každoročně (indikační skupina VI/2 pro diagnózu G 60) po přiložení svalového testu, který peroneální plegii dokládá. Cílové lázně jsou Jánské Lázně a Velké Losiny.

Ortopedická operační léčba

Ortopedická operační léčba CMT se týká především oblasti nohy. Na základě do-

minujícího patologického obrazu se provádějí kombinované operační výkony na měkkých tkáních, skeletu a kloubech. Taktika léčení vychází z individuálních potřeb pacienta a z prognózy dalšího vývoje postižení. Pro strategii naší ortopedické léčby je charakteristická kombinace operací od jednodušších (měkké tkáně, jednoduché osteotomie) po složitější (artrodézy), tzv. krok za krokem, se snahou o maximální korekci deformity [45].

Mezi jednodušší operační zákroky patří výkony na svalech, šlachách a měkkých tkáních. Nejčastěji indikovaným výkonem je *plantární fasciotomie*, tj. operace podle *Steindlera*, která přetnutím plantární aponeurózy a tenotomií krátkých flexorů nohy koriguje nefixovanou deformitu nohy typu pes cavus. Pokud je noha ekvinózní v důsledku kontraktury Achillovy šlachy, provádí se její prodloužení pomocí „Z“ plastiky, kterou aplikujeme v sagitální rovině s ponecháním distálního úponu zevně na patě a tím bráníme rozvoji varozity patní kosti. Podle potřeby prodlužujeme i šlachu dlouhého flexoru palce a prstů nohy.

Z *transpozic svalových úponů* nejčastěji přichází v úvahu přesunutí úponu m. tibialis posterior přes membrana interossea do oblasti os cuboideum nebo na os cuneiforme na dorsu nohy, event. analogickým m. tibialis anterior, s cílem alespoň částečně substituovat plegické peroneální svaly [46]. Transpozice sníží tah chodidla do supinace, nahradí tah reverzních svalů a navíc posílí schopnost dorzální flexe nohy.

Fixované deformity jsou řešeny *korekčními osteotomiemi* skeletu za účelem obnovení správné osy končetiny a dosažení fyziologických poměrů v kloubech, nespécificky tak lze i změnit směr tahu svalů.

Při varozitě chodidla a paty indikujeme nejčastěji *Dwyerovu osteotomii patní kosti* [47], kdy zevně šikmo pod šlachami peroneálních svalů vytínáme kostní klín s bazí zevně tak, abychom dosáhli správného postavení patní kosti pro nášlap a ovlivníme zároveň i napětí Achillovy šlachy.

Při výrazné deformaci, exkavaci nebo rotaci přední části chodidla je nutno provést buď uvolnění kloubů nohy sub talo (Faggiana), nebo při jejich zatuhnutí a těžké artróze provádíme *klínovou resekci tarsu sub talo* či izolované resekce kloubů subtalárního komplexu. V nejtěžších případech dosahujeme správné centrace chodidla a plantigrádního postavení nohy *trojí dézou sub talo (triple arthrodesis)*.

Po výkonech na svalech a šlachách je většinou nutná alespoň šestitýdenní imobilizace operované končetiny, po výkonech na kostech je nutno počítat až se třemi měsíci sádrování. Nedílnou součástí efektivního operačního výkonu je správně indikovaná a dostatečná pooperační rehabilitace.

CMT je progredující neurologické onemocnění. Řada výkonů má pouze dočasný efekt. Eventuální neúspěch jednotlivých operací či druhotné změny nakonec řešíme v pozdním věku resekčními operacemi – artrodézami, s vědomím, že tyto radikální výkony jsou pro pacienta řešením konečným. Proto je důležité časové plánování operací. Operace by měla předcházet morfologickým změnám, vzniku otlaků a ulcerací a sekundárním degenerativním změnám kloubů. Měla by vést ke zlepšení mobility pacienta a jeho sebeobsluhy. Nutná je zde mezioborová spolupráce s využitím a kombinací všech dostupných léčebných možností [44].

Neuroprotektivní farmakoterapie u CMT choroby

Aktuální farmakoterapie u CMT choroby je omezena na léčbu neuropatické bolesti, např. u HSN nebo CMT 2B, kdy je indikována terapie gabapentinem nebo pregabalinem, event. v kombinaci s amitriptylinem. Důvody k podávání B vitaminů založené na evidence based medicine poznatků nejsou k dispozici. V souvislosti s výzkumem eventuální vitaminové léčby u CMT choroby se objevují experimentální studie na kulturách myelinizujících Schwannových buněk [48].

Vývoj neuroprotektivní léčby u CMT choroby do budoucna

Výzkumné studie na zvířecích modelech naznačují další možnosti farmakoterapie u CMT do budoucna. Např. myelinové geny jsou regulovány progesteronem, který ovlivňuje transkripční proteiny v jádře. Antagonista progesteronu, onapristonu, má schopnost snížit produkci mRNA pro *PMP 22* a tím bránit vzniku nadměrného množství *PMP 22*, které se objevuje při duplikaci genu *PMP 22* u CMT 1A. Sereda et al sledovali vliv onapristonu u laboratorních kryš, kterým byly inkorporovány mutace genů způsobujících CMT 1 [49]. Mutace vyvolaly progresivní demyelinizační neuropatii s projevy připomínajícími CMT 1. Následné podávání onapristonu pozitivně ovlivnilo projevy CMT, aniž se objevily ved-

lepší příznaky. Pro člověka je onapriston toxický a současný výzkum je zaměřen na vývoj analogického preparátu s lepším bezpečnostním profilem.

Výzkumné úsilí je v posledních letech zaměřeno i na využití trofických a růstových faktorů při terapii dědičné neuropatie a též u jiných neurodegenerativních onemocnění [50,51]. Tyto faktory podporují růst a regeneraci neuronů a gliu a zabraňují u zvířat a v tkáňových kulturách rozvoji neurodegenerativních procesů. Bylo prokázáno, že regeneraci nervů podporují faktory jako např. neurotrophin 3, cardiotrophin, interleukin 6 a 7, ale klinické studie nesplynily počáteční očekávání [50,51]. Jedním z důvodů je fakt, že mnoho trofických faktorů je aktivních pouze několik minut. Otázka je, zda během této relativně krátké aktivní periody může účinná látka dosáhnout cílové struktury (receptoru).

Ve fázi klinických studií je podávání vysokých dávek kyseliny askorbové v léčbě CMT choroby. Experimentální myši modely CMT 1A potvrdily příznivý vliv kys. askorbové na motorické funkce (rotomed) CMT 1A myši proti placebo [52,53]. Vycházel z prokázání inhibičního vlivu vysoké hladiny kyseliny askorbové jako promotoru myelinizace, který vede ke snížení transkripce mRNA a snížení produkce PMP 22 [54]. Na základě výsledků experimentálních modelů byla iniciována klinická studie v Evropě (Itálie, Velká Británie, Česká republika) a Severní Americe (USA, Kanada) sledující efekt kyseliny askorbové u CMT 1A pacientů. Studie je dvouletá randomizovaná, dvojitě slepá a placebem kontrolovaná. Primárním výstupem je vývoj CMT neuropatické škály [55], resp. zpomalení progresu přirozeného vývoje choroby. Testovaná dávka kyseliny askorbové je 1 500 mg denně a v České republice se podílí na studii tři centra, ve kterých je zařazeno 50–60 pacientů.

Společnost C-M-T

Občanské sdružení bylo založeno v roce 1999 z popudu lékařů FN v Motole a CMT pacientů. Hlavní cíle společnosti zahrnují zvýšení informovanosti o CMT nemoci v odborné i laické komunitě, zlepšení kvality a dostupnosti péče pro CMT pacienty i mimo velká zdravotní centra a prosazování zájmů CMT pacientů při jednání se státními institucemi (ministerstvo zdravotnictví, ministerstvo práce a sociálních věcí) a zdravotními pojišťovnami.

Podrobné informace o činnosti Společnosti C-M-T naleznete na webových stránkách (www.c-m-t.cz).

Prognóza CMT pacientů

Pro většinu CMT pacientů je jejich prognóza relativně příznivá, neboť většina z nich zůstává po celou dobu života nezávislých na druhé osobě a s pomocí protektických pomůcek nebo ortopedické léčby vykazuje lehký nebo středně těžký stupeň zdravotního poškození. Výjimku tvoří např. pacienti s DSS, kteří jsou již od dětského věku upoutáni na vozík, nebo pozdní stadia distální HMN se ztrátou samostatné lokomoce. Střední délka života není u drtivé většiny forem CMT zkrácena. Výjimku tvoří některé těžké formy AR CMT s parézou bránice nebo těžkou kyfoskoliózou, které se ve střední Evropě prakticky nevyskytují.

Literatura

- Charcot JM, Marie P. Sur une forme particuliere d'atrophie musculaire progressive, souvent familiale, debutant par les pieds et les jambes et atteignant plus tard les mains. *Rev Med (Paris)* 1886; 6: 97–138.
- Tooth HH. The Peroneal Type of Progressive Muscular Atrophy. London: H. K. Lewis and Co 1886.
- Dyck PJ, Chance P, Lebo R, Carney JA. Hereditary motor and sensory neuropathies. In: Dyck PJ, Thomas PK, Griffin JW, Low PA, Poduslo JF (eds). *Peripheral Neuropathy*. 3rd ed. Philadelphia: WB Saunders 1993: 1094–1136.
- Davis CJ, Bradley WG, Madrid R. The peroneal muscular atrophy syndrome: clinical, genetic, electrophysiological and nerve biopsy studies. I. Clinical, genetic and electrophysiological findings and classification. *J Genet Hum* 1978; 26(4): 311–349.
- Shapiro BE, Hannibal MC, Chance PF. Charcot-Marie-Tooth disease and related disorders. In: Kimura J. *Peripheral Nerve Diseases*. 7th ed. Amsterdam: Elsevier 2006: 743–769.
- Dyck PJ, Karnes JL, Lambert EH. Longitudinal study of neuropathic deficit and nerve conduction abnormalities in hereditary motor and sensory neuropathy type 1. *Neurology* 1989; 39(10): 1302–1308.
- Lupski JR, deOca-Luna RM, Slangenaupt S, Pentao L, Guzzetta V, Trask BJ et al. DNA duplication associated with Charcot-Marie-Tooth disease type 1A. *Cell* 1991; 66(2): 219–232.
- Seeman P, Mazanec R, Marikova T, Rautenstrauss B. Charcot-Marie-Tooth 1A: Heterozygous T118M Mutation over a CMT 1A Duplication Has No Influence on the Phenotype. *Ann N Y Acad Sci* 1999; 883: 485–489.
- Hayasaka K, Himoro M, Sato W, Takada G, Ueyamura K, Shimizu N et al. Charcot-Marie-Tooth neuropathy type 1B is associated with mutations of the myelin P0 gene. *Nat Genet* 1993; 5(1): 31–34.
- Shy ME, Jáni A, Krajewski K, Grandis M, Lewis RA, Li J et al. Phenotypic clustering in MPZ mutations. *Brain* 2004; 127(2): 371–384.
- Seeman P, Mazanec R, Horáček O, Svobodová V, Ridzoň P, Beneš V jr et al. Divergentní fenotypy choroby CMT: demyelinizační s infantilním začátkem a axonální s pozdním začátkem a zpomalenou fotoreakcí následkem různých mutací P0 genu. *Cesk Slov Neurol N* 2004; 67/100: 321–329.
- Horacek O, Mazanec R, Morris CE, Kobesova A. Spinal deformities in hereditary motor and sensory neuropathy: a retrospective qualitative, quantitative, genotypical, and familial analysis of 175 patients. *Spine* 2007; 32(22): 2502–2508.
- Street VA, Bennett CL, Goldby JD, Shirk AJ, Kleopa KA, Tempel BL. Mutation of a putative protein degradation gene LITAF/SIMPLE in Charcot-Marie-Tooth disease 1C. *Neurology* 2003; 60(1): 22–26.
- Warner LE, Mancias P, Butler JJ, McDonald CM, Keppen L, Koob KG et al. Mutations in the early growth response 2 (EGR2) gene are associated with hereditary myelinopathies. *Nat Genet* 1998; 18(4): 382–384.
- Boerkoel CF, Takashima H, Garcia CA, Olney RK, Johnson J, Berry K et al. Charcot-Marie-Tooth disease and related neuropathies: mutation distribution and genotype-phenotype correlation. *Ann Neurol* 2002; 51(2): 190–201.
- Mikesová E, Hühne K, Rautenstrauss B, Mazanec R, Baránková L, Vyhňálek M et al. Novel EGR2 mutation R359Q is associated with CMT type 1 and progressive scoliosis. *Neuromuscul Disord* 2005; 15(11): 764–767.
- Chance PF, Alderson MK, Leppig KA, Lensch MW, Matsunami N, Smith B et al. DNA deletion associated with hereditary neuropathy with liability to pressure palsies. *Cell* 1993; 72(1): 143–151.
- Harding AE, Thomas PK. Genetic aspects of hereditary motor and sensory neuropathy (types 1 and II). *J Med Genet* 1980; 17(5): 329–336.
- Züchner S, Mersiyanova IV, Muglia M, Bissar-Tadmouri N, Rochelle J, Dadali EL et al. Mutations in the mitochondrial GTPase mitofusin 2 cause Charcot-Marie-Tooth neuropathy type 2A. *Nat Genet* 2004; 36(5): 449–451.
- Verhoeven K, De Jonghe P, Coen K, Verpoorten N, Auer-Grumbach M, Kwon JM et al. Mutations in the small GTPase late endosomal protein RAB7 cause Charcot-Marie-Tooth type 2B neuropathy. *Am J Hum Genet* 2003; 72(3): 722–727.
- Mersiyanova IV, Perepelov AV, Polyakov AV, Sitnikov VF, Dadali EL, Oparin RB et al. A new variant of Charcot-Marie-Tooth disease type 2m is probably the result of a mutation in the neurofilament-light gene. *Am J Hum Genet* 2000; 67(1): 37–46.
- Jordanova A, De Jonghe P, Boerkoel CF, Takashima H, De Vriendt E, Ceuterick C et al. Mutations in the neurofilament light chain gene (NEFL) cause early onset severe Charcot-Marie-Tooth disease. *Brain* 2003; 126(3): 590–597.
- Dubourg O, Azzedine H, Verny C, Durosier G, Birouk N, Goudier R et al. Autosomal-recessive forms of demyelinating Charcot-Marie-Tooth disease. *Neuromolecular Med* 2006; 8(1–2): 75–86.
- Baxter RV, Ben Othmane K, Rochelle JM, Stajich JE, Hulette C, Dew-Knight S et al. Ganglioside-induced differentiation-associated protein-1 is mutant in Charcot-Marie-Tooth disease type 4A/8q21. *Nat Genet* 2002; 30(1): 21–22.
- Bernard R, De Sandre-Giovannoli A, Delague V, Lévy N. Molecular genetics of autosomal-recessive axonal Charcot-Marie-Tooth neuropathies. *Neuromolecular Med* 2006; 8(1–2): 87–106.
- Zhang X, Chow YC, Sahenk Z, Shy ME, Meisler HM, Li J. Mutation of FIG4 causes a rapidly progressive asymmetric neuronal degeneration. *Brain* 2008; 131(8): 1990–2001.
- Seeman P, Mazanec R, Baránková L, Laššutová P, Haberlová J, Sakmaryová I et al. Analýza genu pro Lamin A/C (LMNA) u pacientů a rodin s autosomálně recesivním, axonálním typem dědičné neuropatie AR CMT2. *Závěrečná zpráva grant IGA NR 8330–3 2007*.
- Silander K, Meretoja P, Juonen V, Ignatius J, Pihko H, Saarela A et al. Spectrum of mutations in Finnish pa-

tients with Charcot-Marie-Tooth disease and related neuropathies. *Hum Mutat* 1998; 12(1): 59–68.

29. Bergoffen J, Scherer SS, Wang S, Scott MP, Bone LJ, Paul DL et al. Connexin mutations in X-linked Charcot-Marie-Tooth disease. *Science* 1993; 262(5142): 2039–2042.

30. Bergoffen J, Trofatter J, Pericak-Vance MA, Haines J, Chance PF, Fischbeck KH. Linkage localization OF X-linked Charcot-Marie-Tooth disease. *Am J Hum Genet* 1993; 52(2): 312–318.

31. Nicholson G, Corbett A. Slowing of central conduction in X-linked Charcot-Marie-Tooth neuropathy shown by brainstem auditory evoked responses. *J Neurol Neurosurg Psychiatry* 1996; 61(1): 43–46.

32. Seeman P, Mazanec R, Ctvrtcková M, Smilková D. Charcot-Marie-Tooth type X: A novel mutation in the Cx32 gene with central conduction slowing. *Int J Mol Med* 2001; 8(4): 461–468.

33. Davis CJ, Bradley WG, Madrid R. The peroneal muscular atrophy syndrome: clinical, genetic, electrophysiological and nerve biopsy studies. I. Clinical, genetic and electrophysiological findings and classification. *J Genet Hum* 1978; 26(4): 311–349.

34. Madrid R, Bradley WG, Davis CJ. The peroneal muscular atrophy syndrome. Clinical, genetic, electrophysiological and nerve biopsy studies. Part 2. Observations on pathological changes in sural nerve biopsies. *J Neurol Sci* 1977; 32(1): 91–122.

35. Harding AE, Thomas PK. Hereditary distal spinal muscular atrophy. A report on 34 cases and a review on the literature. *J Neurol Sci* 1980; 45(2–3): 337–348.

36. Evgrafov OV, Mersiyanova IV, Irobi J, Van Den Bosch L, Dierick I, Leung CL et al. Mutant small heat shock protein 27 causes axonal Charcot-Marie-Tooth disease and distal hereditary motor neuropathy. *Nat Genet* 2004; 36(6): 602–606.

37. Antonellis A, Ellsworth LE, Sambhuuign N, Puls I, Abel A, Lee-Lin SQ et al. Glycyl tRNA synthetase in

Charcot-Marie-Tooth disease 2D and distal spinal muscular atrophy type V. *Am J Hum Genet* 2003; 72(5): 1293–1299.

38. Puls I, Jonnakuty C, LaMonte BH, Holzbaur EL, Tokito M, Mann E et al. Mutant dynactin in motor neuron disease. *Nat Genet* 2003; 33(4): 455–456.

39. Auer-Grumbach M, De Jonghe P, Wagner K, Verhoeven K, Hartung HP, Timmerman V. Phenotype-genotype correlations in a CMT 2B family with refined 3q13-q22 locus. *Neurology* 2000; 55(10): 1552–1557.

40. Auer-Grumbach M, Wagner M, Timmerman V, De Jonghe P, Hartung HP. Ulcero-mutilating neuropathy in an Austrian kinship without linkage to hereditary motor and sensory neuropathy IIb and hereditary sensory neuropathy I loci. *Neurology* 2000; 54(1): 45–52.

41. Dawkins JL, Hulme D, Brahmabhatt SB, Auer-Grumbach M, Nicholson GA. Mutations in SPTLC1, encoding serin palmitoyltransferase long chain base subunit-1, cause hereditary sensory neuropathy type I. *Nat Genet* 2001; 27(3): 309–312.

42. Kobesová A, Mazanec R. Pohybové aktivity pacientů trpících dědičnou polyneuropatií. *Cesk Slov Neurol N* 2008; 71/104(3): 277–284.

43. Kobesová A, Smetana P, Suzan J, Smetana V, Baránková L, Horáček O. Zásady protetické péče u pacientů s hereditární motoricko-senzorickou neuropatií (HMSN). *Rehabil a fyzikální léčba* 2004; 4: 169–175.

44. Kobesová A, Horáček O, Mazanec R, Smetana P, Truc M, Bojar M. Dědičná neuropatie – mezioborová diagnóza. *Postgraduální medicína* 2007; 9(1): 139–147.

45. Smetana P, Teysler P, Smetana V, Kobesová A, Horáček O, Mazanec R et al. Možnosti a indikace ortopedické léčby u onemocnění Charcot-Marie-Tooth (CMT). *Postgraduální medicína* 2008; 10(8): 880–885.

46. Schejbalová A, Smetana V. Vlastní zkušenosti s léčbou vrozeného pes equinovarus. *Cesk Pediatr* 1993; 48(12): 701–706.

47. Dwyer FC. The present status of the problem of pes cavus. *Clin Orthop* 1975; 106: 254–275.

48. Kaya F, Belin S, Micallef J, Blin O, Fontès M. Analysis of the benefits of vitamin cocktails in treating Charcot-Marie-Tooth disease type 1A. *Muscle Nerve* 2008; 38(2): 1052–1054.

49. Sereda MW, Meyer zu Hörste G, Suter U, Uzma N, Nave KA. Therapeutic administration of progesterone antagonist in a model of Charcot-Marie-Tooth disease (CMT 1A). *Nat Med* 2003; 9(12): 1533–1537.

50. Massicotte C, Scherer SS. Neuropathies: Translating Causes into Treatments. In: Waxman SG et al (eds). *Neuroscience, Molecular Medicine and the Therapeutic Transformation of Neurology*. Elsevier Science Boston USA 2004: 401–414.

51. Gravel C, Götz R, Lorrain A, Sendtner M. Adenoviral gene transfer of ciliary neurotrophic factor and brain-derived neurotrophic factor leads to long-term survival of axotomized motor neurons. *Nat Med* 1997; 3(7): 765–770.

52. Passage E, Norreel JC, Noack-Fraissignes P, Sanguedolce V, Pizant J, Thirion X. Ascorbic acid treatment corrects the phenotype of a mouse model of Charcot-Marie-Tooth disease. *Nat Med*, 2004; 10(4): 396–401.

53. Fontès M. L'acide ascorbique un médicament de première génération pour la maladie de Charcot-Marie-Tooth de type 1A. *Med Sci (Paris)* 2004; 20(10): 843–844.

54. Perea J, Robertson A, Tolmachova T, Muddle J, King RH, Ponsford S et al. Induced myelination and demyelination in a conditional mouse model of Charcot-Marie-Tooth type 1A. *Hum Mol Genet* 2001; 10(10): 1007–1018.

55. Shy ME, Blake J, Krajewski K, Fuerst DR, Laura M, Hahn AF, Li J et al. Reliability and validity of the CMT neuropathy score as a measure of disability. *Neurology* 2005; 64(7): 1209–1214.



MUDr. Radim Mazanec, Ph.D. (1959)

MUDr. Radim Mazanec, Ph.D., vystudoval Lékařskou fakultu Univerzity Karlovy v Plzni. Od promoce v roce 1984 pracoval do roku 1988 na neurologickém oddělení Nemocnice v Karlových Varech, dále v letech 1988 a 1989 na neurologickém oddělení Státního zdravotního ústavu v Praze, v letech 1989 až 1994 na neurologickém oddělení Fakultní nemocnice I v Praze a od roku 1994 pracuje jako neurolog a klinický neurofyziolog na Neurologické klinice 2. lékařské fakulty UK a FN v Motole dosud. V roce 2004 obhájil dizertační práci na téma hereditární neuropatie. Ve své klinické a vědecko-výzkumné práci se věnuje zejména neuromuskulárním a neurogenetickým chorobám a klinické neurofyziologii. Publikoval 32 původních prací in extenso, z toho 22 v zahraničních impaktovaných časopisech jako spoluautor, pět přehledových prací a je autorem tří kapitol v monografiích. Jeho práce byly 226krát citovány v Science Citation Index. Prezentoval 85 přednášek a posterů (z toho 15 na mezinárodních kongresech). Je hlavním řešitelem a spoluřešitelem osmi obhájených grantů IGA

MZČR. Od roku 1985 je členem České neurologické společnosti, od roku 1994 členem Společnosti pro klinickou neurofyziologii a členem neuromuskulární sekce ČLS JEP.

Vědomostní test

1. Hereditární neuropatie

se vyskytují s prevalencí:

- a) 1 : 2 500
- b) 1 : 5 000
- c) 1 : 7 500
- d) 1 : 10 000

2. Mezi typické příznaky

CMT neuropatie nepatří:

- a) deformita nohy typu pes cavus
- b) porucha autonomních nervů
- c) peroneální atrofie
- d) kraniální neuropatie

3. Nejčastější forma CMT neuropatie je způsobena:

- a) mutací v genu pro connexin 32 (GJB 1)
- b) duplikací v genu pro periferní myelinový protein (*PMP 22*)
- c) mutací v genu Myelin Protein Zero (*MPZ, P0*)
- d) mutací v genu mitofusin-2 (*MFN-2*)

4. Pro X vázaný dominantní typ dědičnosti je typické:

- a) přenos vloh z otce na syna
- b) těžší postižení mužů než žen
- c) muž bude mít postižené všechny dcery
- d) postižení obou pohlaví stejně

5. Pro Dejerine-Sottasův syndrom (DSS) je charakteristický:

- a) pozdní nástup příznaků neuropatie
- b) těžký průběh s časnou imobilizací
- c) normální rychlost vedení na periferních nervech
- d) výrazné svalové atrofie horních i dolních končetin

6. Pro nejčastější formu CMT 2 neuropatie, CMT 2A není typické:

- a) peroneální atrofie
- b) postižení jemné motoriky horních končetin
- c) deformita nohou typu pes cavus
- d) postižení sluchové dráhy

7. Elektrofyziologické vyšetření u tomakulózní neuropatie obvykle prokazuje:

- a) difúzně zpomalené vedení nervovými vlákny
- b) normální rychlost vedení motorickými vlákny

- c) zpomalené vedení nervem v anatomických úžinách
- d) parciální blok vedení motorickými nervovými vlákny

8. Abnormální sluchové evokované potenciály (BAEP) jsou častým nálezem u:

- a) CMT 1A (duplikace *PMP 22*)
- b) CMT 2A (mitofusin-2)
- c) CMT 1X (connexin 32)
- d) HNPP (delece *PMP 22*)

9. Distální hereditární motorické neuropatie jsou způsobeny:

- a) postižením alfa motoneuronu
- b) postižením nervosvalového přenosu
- c) postižením motorického axonu
- d) jsou kombinovaným postižením periferního a centrálního motoneuronu

10. Mutace v genu *HSP 22* (Heat Shock Protein 22) způsobuje:

- a) hereditární senzitivní neuropatii HSN
- b) Dejerine-Sottasův Syndrom (DSS)
- c) distální hereditární motorickou neuropatii (dHMNII)
- d) tomakulózní neuropatii HNPP

11. Ulceromutilující hereditární senzitivní neuropatie nezpůsobují:

- a) motorický deficit na dolních končetinách
- b) poruchu autonomního nervového systému
- c) poruchy kraniálních nervů
- d) ztrátu algického a termického čítí

12. Značná variabilita klinických příznaků je typická pro mutace postihující:

- a) periferní myelinový protein 22 (*PMP 22*)
- b) Myelin Protein Zero (*MPZ, P0*)
- c) Mitofusin 2 (*MFN-2*)
- d) Heat Shock Protein 22 (*HSP 22*)

13. Nervová biopsie je pro diagnostiku hereditárních neuropatií:

- a) nezbytná pro přesnou klasifikaci CMT neuropatie
- b) postradatelná, neboť ji nahrazuje ve většině případů DNA analýza
- c) potřebná pro diagnostiku některých vzácných forem CMT choroby
- d) jako invazivní výkon není v diagnostice hereditárních neuropatií indikovaná

14. Nejčastější typ dědičnosti u hereditárních neuropatií je:

- a) autozomálně dominantní
- b) autozomálně recesivní
- c) gonozomálně dominantní
- d) mutace de novo

15. Správné cílení DNA analýzy u hereditárních neuropatií vyžaduje:

- a) podrobnou rodinnou anamnézu a sestavení rodokmenu
- b) elektrofyziologické vyšetření
- c) věk nástupu prvních příznaků choroby
- d) biochemické a likvorové vyšetření

16. Při stanovení diagnózy CMT 2 typu byste doporučili k DNA analýze vyšetřit:

- a) duplikace/delece v genu pro *PMP 22*
- b) mutace v genu pro connexin 32
- c) mutace v genu pro mitofusin-2
- d) mutace v genu pro heat shock protein 22

17. Farmakoterapie u dědičné neuropatie je zaměřena na:

- a) zlepšení prokrvení periferních nervů
- b) ovlivnění neuropatické bolesti
- c) zlepšení nervosvalového přenosu
- d) na podávání kyseliny askorbové u typu CMT 1A

18. Smyslem rehabilitace u CMT je:

- a) zlepšení stability stoje a chůze
- b) úleva od bolesti
- c) udržení dostatečné kondice kardiovaskulárního aparátu
- d) zlepšení svalových atrofií na končetinových svalech

19. Posilování paretických svalů proti odporu u CMT je:

- a) vždy indikováno
- b) obvykle není indikováno
- c) nutné provádět alespoň 2x denně
- d) je vhodné pouze u mladých jedinců

20. Strategie operační léčby u CMT je:

- a) pokud možno neoperovat, vyčkávat co nejdéle a poté provádět rovnou výkony na kloubech typu dézy
- b) nikdy neprovádíme výkony na měkkých tkáních
- c) uplatňujeme operační léčení ve fázích od nejjednodušších výkonů na měkkých tkáních, později výkony na kostech, a tak se snažíme oddálit složité operace na kloubech
- d) je obvykle vymezena pro těžší deformity nohou