

# Přední krční mikroforaminotomie v řešení unilaterální monosegmentální radikulopatie (prospektivně vedená pilotní studie – 15 pacientů)

## Anterior Cervical Microforaminotomy in the Treatment of Unilateral Monosegmental Radiculopathy (a Prospective Pilot Study Involving 15 Patients)

### Souhrn

**Úvod:** Přední přístup dominuje chirurgické terapii cervikální radikulopatie od 60. let 20. století. Foraminotomie ze zadního přístupu bývá na některých pracovištích indikována pro řešení laterálních a intraforaminálních hernií v oblasti krční páteře, nicméně současné snesení osteofytu medioventrálně od kořene může být tímto přístupem problematické. Autoři prezentují první zkušenosti s řešením cervikální radikulopatie přední krční mikroforaminotomií. **Materiál a metodika:** Na základě informovaného souhlasu bylo do pilotní studie zařazeno 15 pacientů, 5 žen a 10 mužů ve věku 31–65 let. Klinické obtíže u všech korelovaly s unilaterálním monosegmentálním nálezem ve foramen na grafických vyšetřeních. Operační výkony byly vedeny standardním předním přístupem, vždy ze strany patologie. Indikovaný segment byl preparován asymetricky s přesahem nad m. longus colli klinické strany. Byl odvrtán processus uncinatus a kořen dekomprimován v celém průběhu foraminem. Výsledky byly hodnoceny s odstupem tří a šesti měsíců a jeden a dva roky po operaci. Po roce a dvou letech byly provedeny dynamické snímky krční páteře. **Výsledky:** Radikulární iritace zcela vymizely u 11 pacientů, čtyři popisovali jejich trvání, nicméně nebylo zaznamenáno zhoršení v porovnání s předoperační situací. Nebyla zaznamenána žádná nová kořenová léze ani poranění krčního sympatiku. Nebylo zjištěno poranění vertebrální arterie. Kontrolní dynamické snímky krční páteře neprokázaly nově vzniklou nestabilitu. **Závěr:** Přední krční mikroforaminotomie je bezpečná chirurgická technika pro dekompresi nervového kořene tištěného ve foramen a odstranění materiálu naléhajícího na kořen medioventrálně. Tento způsob ošetření není spojen s rizikem rozvoje segmentální instability, pokud je indikován u pacientů s těžšími spondylartrotickými změnami v ošetřovaném segmentu.

### P. Vaněk

Neurochirurgická klinika 1. LF UK  
a ÚVN Praha



**MUDr. Petr Vaněk**  
Neurochirurgická klinika  
1. LF UK a ÚVN  
U vojenské nemocnice 1200  
169 02 Praha 6  
e-mail: petr.vanek@uvn.cz

Přijato k recenzi: 31. 5. 2007  
Přijato do tisku: 18. 7. 2007

### Klíčová slova

krční páteř – přední přístup – laterální mikroforaminotomie

### Key words

cervical spine – anterior access – lateral microforaminotomy

## Abstract

**Introduction:** Anterior access has dominated surgical treatment of cervical radiculopathy since the 1960's. Posterior cervical foraminotomy is indicated at some centres for the treatment of lateral and intraforaminal herniations in the region of cervical spine, but simultaneous medioventral ablation of osteophytes medio-ventrally from the root may be problematic if the above access is used. The authors report their first experience in the treatment of radiculopathy using anterior cervical microforaminotomy. **Material and methods:** 15 patients of which 5 women and 10 men aged from 31 to 65 years were enrolled in the study based on their informed consent. Clinical difficulties in all of them correlated with a unilateral monosegmental finding in the foramen detected by graphic examinations. Surgeries were performed using the standard anterior access, always on the side where the pathology was located. The indicated segment was prepared asymmetrically with an overlap over m. longus colli of the clinical side. The uncinat process was drilled and the root was decompressed in the trajectory of foramen. The results were evaluated three and six months, and one and two years post-operation. Dynamic images of cervical spine were made one and two years post-op. **Results:** Radicular irritation disappeared completely in 11 patients while four patients reported its persistence, however, without any deterioration as compared with the situation before the surgery. No new root lesion or injury to the cervical sympathetic chain were detected. No injury to the vertebral artery was reported either. Control dynamic images of the cervical spine did not show any newly developed instability. **Conclusion:** Anterior cervical microforaminotomy is a safe surgical technique for the decompression of the nerve root compressed in the foramen and for the removal of the material pressing on the root medioventrally. This technique does not involve the risk of segmental instability if indicated in patients with more severe spondylarthritic changes in the segment to be treated.

## Úvod

Příčinná souvislost mezi výhřezem meziobratlové krční ploténky a vznikem krční radikulopatie byla poprvé popsána Mixterem a Barrem v roce 1934 [1]. Dekompresivní výkony ze zadního přístupu typu laminektomie a foraminotomie dominovaly chirurgické terapii krční radikulopatie po řadu let [2–5].

Tento přístup se začal měnit poté, co v roce 1955 publikovali Smith a Robinson [6], následování v roce 1958 Clowardem [7], techniky přední diskektomie. V současné době je pro ošetření symptomatických degenerativních změn na krčním úseku páteře nejčastěji využívaný přístup přední [8–11].

Současnost spinální chirurgie lze dokonce nazvat obdobím „technologického boomu“ – jsou zaváděny nové a nové typy mezitělových výplní a dlah k dosažení mezitělové fúze, k dispozici je stále více typů dynamických náhrad. Nicméně nelze nepřipomenout, že dosud stále chybí vědecky podložená data, ze kterých by bylo možno odvodit optimální chirurgické postupy.

Zadní foraminotomie a mikroforaminotomie se na řadě pracovišť udržela jako technika indikovaná k řešení laterální hernie disku či foraminostenózy [12–15]. Tento přístup někdy vyžaduje větší manipulaci nervovým kořenem

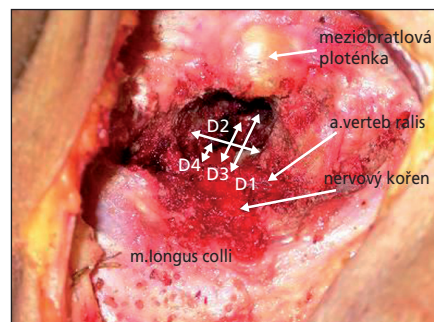
a odstranění osteofytu ventrálně od kořene může být touto technikou velmi problematické.

V roce 1996 Jho zdokonalil techniku přední mikroforaminotomie, za jejíž hlavní výhodu lze považovat možnost řešení patologie v oblasti neuroforamina přímo, bez manipulace nervovým kořenem a bez ohledu na to, zda se jedná o sekvestru disku či osteofyt [16]. Tento přístup umožňuje u určité skupiny nemocných řešit patologii při minimálním zásahu do statodynamiky páteře. Vzhledem k tomu, že jsme se v naší odborné literatuře neseťkali s publikací na toto téma, rozhodli jsme se touto technikou zabývat.

## Materiál a metodika

Dříve než jsme podrobili prvního nemocného této proceduře, nacvičili jsme přístup na dvou kadáverech. Cílem bylo ozřejmit některé anatomické poměry – měřili jsme rozměry processus uncinatus, jeho vztah k arteria vertebralis a m. longus colli (obr. 1). Naše vlastní měření v zásadě korespondovala s daty publikovanými v dříve provedených studiích [17].

Do této prospektivně vedené pilotní studie bylo na základě informovaného souhlasu zařazeno 15 nemocných. Jednalo se o 10 mužů a 5 žen ve věkovém rozmezí 31–65 let (průměr 43,2 let). Klinický obraz byl u všech nemocných vyjá-



Obr. 1. Kadaverózní model ozřejmující základní anatomické souvislosti jednotlivých struktur. D1 – vzdálenost mediálního okraje m. longus colli od laterálního okraje processus uncinatus (průměrně 11 mm), D2 – výška processus uncinatus (průměrně 7 mm), D3 – šířka processus uncinatus (průměrně 6 mm), D4 – vzdálenost vrcholu processus uncinatus od mediálního okraje a. vertebralis (průměrně 2 mm).

dřen jednostrannou monoradikulopatií. U všech nemocných, kteří byli indikováni k operaci, byly vyčerpány možnosti konzervativní terapie. Standardní grafické dovyšetření každého nemocného sestávalo z nativních rentgenových snímků krční páteře, včetně dynamických projekcí k posouzení osy krční páteře a vyloučení preexistující nestability. Následně všichni nemocní podstoupili vyšetření krční páteře magnetickou rezonancí a fakultativně byla prováděna i počíta-

**Tab. 1.** Tabulka charakterizující soubor nemocných. Operované etáže, kořenová iritace, přítomnost významných bolestí krční páteře (+)/absence (–), oslabení (pokud přítomno, označena kořenová distribuce), hypestezie (pokud přítomna, označena kořenová distribuce), EMG (+ značí kořenovou lézi; – léze nezjištěna).

	Etáž	Iritace	Bolest C páteře	Oslabení	Hypestezie	EMG
1.	C4/5l. sin	C5l. sin	+	–		–
2.	C4/5l. dx	C6l. dx	–	C5l. dx	C6l. dx	+
3.	C5/6l. sin	C7l. sin	+	–	–	–
4.	C5/6l. dx	C6l. dx	+	–	–	–
5.	C5/6l. dx	C6l. dx	+	–	C6l. dx	+
6.	C5/6l. dx	C7l. dx	+	C7l. dx	C7l. dx	–
7.	C5/6l. sin	C6l. sin	+	–	–	–
8.	C5/6l. dx	C7l. dx	–	–	C7l. dx	–
9.	C5/6l. sin	C6l. sin	+	–	–	–
10.	C5/6l. dx	C6l. dx	+	–	C6l. dx	+
11.	C6/7l. sin	C7l. sin	+	–	–	–
12.	C6/7l. sin	C8l. sin	–	–	C8l. sin	+
13.	C6/7l. sin	C8l. sin	+	–	–	–
14.	C6/7l. dx	C7l. dx	+	–	–	–
15.	C6/7l. sin	C7l. sin	+	C7l. sin	C7l. sin	+

čová tomografie. U každého nemocného bylo provedeno elektrofyziologické vyšetření k objektivizaci kořenové symptomatologie.

K této operaci byli indikováni nemocní, u nichž byla nalezena jednostranná foraminostenóza v jedné etáži krční páteře, při jinak prostorném páteřním kanálu, manifestující se adekvátní kořenovou iritací, případně i symptomatologií zánikovou. U všech nemocných byl významně snížen meziobratlový prostor a na dynamických projekcích byl pohyb v daném segmentu minimální nebo zcela vymizelý. V tab. 1 jsou přehledně znázorněny operované etáže, dále předoperační klinická symptomatologie (iritace, bolesti krční páteře, oslabení a hypestezie v odpovídajících dermatomech a elektrofyziologický nálezy).

Operace byly vedeny v celkové endotracheální anestezii, v poloze na zádech. Etáž plánovaná k výkonu byla verifikována peroperačním rtg v boční projekci. Vlastní preparace byla prováděna zvyklým způsobem jako při přední krční diskektomii [6]. Přístup byl naplánován vždy ze strany patologie. Po nasazení retraktorů byl, za asistence operačního mikroskopu, deliberován úpon musculus longus colli v úrovni meziobratlové ploténky. Pro přehledný přístup

byla ve všech operovaných etážích dostačující separace svalu 13 mm ve směru latero-laterálním a 8 mm ve směru kraniokaudálním. V zájmu bezpečnosti a dostatečného rozsahu dekomprese byl vždy sondován průběh a. vertebralis. Tímto manévrem byl ohledán laterální okraj processus uncinatus. Processus uncinatus byl následně odvrátán od jeho laterálního okraje. Resekce processus uncinatus dále pokračovala mediálním směrem do páteřního kanálu. Mikrofrézku bylo vrtáno až na zbytkovou vrstvu kortikalis tvořící přední okraj neuroforamina, ta byla následně snášena Kerrisonem. Stejným způsobem byla resekována laterální porce ligamentum longitudinale posterior. Nervový kořen byl šetrně vypreparován nejprve v jeho intraforaminálním průběhu a poté revidován k odstupu z vaku tvrdé pleny míšní (obr. 1). Fragменты disku byly extirpovány, pokud byly přítomny. Mezitělová fúze nebyla prováděna. Krční ortéza nebyla v pooperačním období nasazována.

Po operaci byli nemocní zváni k ambulantní kontrole po třech a šesti měsících, roce a dvou letech. Všichni před operací vyplnili typizované dotazníky VAS (Visual Analogue Scale, vizuální analogová škála) pro bolest v oblasti krční páteře

a iritací do horních končetin spolu s dotazníkem Neck Disability Index (NDI) [18]. Tyto dotazníky pacienti později vyplňovali během ambulantních kontrol. Pro lepší přehlednost byly i dosažené hodnoty VAS vyjádřeny procenty. Po dvou letech byly navíc provedeny kontrolní dynamické nativní projekce k posouzení případné segmentální instability odoperačního segmentu. Celková spokojenost byla vyhodnocena čtyřstupňovou škálou (bez potíží, významné zlepšení, významné reziduální obtíže, zhoršení) pro subjektivní hodnocení celkové spokojenosti při každé jednotlivé kontrole. Statistická významnost výsledků nebyla vzhledem k četnosti souboru zjišťována.

### Výsledky

Operační časy se pohybovaly od 1 hod a 5 min do 1 hod a 35 min (průměrně 1 hod a 13 min), krevní ztráta od 50 do 250 ml (průměrně 80 ml). Nebyly zaznamenány žádné významnější komplikace (nedošlo k poranění a. vertebralis či nervového kořene, rovněž tak poranění krční sympatiky nebylo zjištěno), jeden výkon byl komplikován větším krvácením z žilních plexů a. vertebralis (250 ml). Nemocní byli propouštěni do domácího ošetření po 3–6 dnech po operaci (průměr čtyři dny hospitalizace). Všichni ne-

**Tab. 2. Srovnání před- a pooperačního nálezu. První sloupec vždy předoperační situace, druhý pooperační (symbolika stejná jako v tab. 1). Tučně označení pacienti se suboptimálním výsledkem.**

	Etáž	Iritace		Bolest C páteře		Oslabení		Hypestezie		EMG	
1	C4/5l. sin	C5l. sin	0	+	-	-	-	-	-	-	-
2	<b>C4/5l. dx</b>	<b>C6l. dx</b>	<b>C6l. dx</b>	-	-	<b>C5l. dx</b>	-	<b>C6l. dx</b>	<b>C6l. dx</b>	<b>+</b>	<b>+</b>
3	C5/6l. sin	C7l. sin	0	+	+	-	-	-	-	-	-
4	C5/6l. dx	C6l. dx	0	+	-	-	-	-	-	-	-
5	<b>C5/6l. dx</b>	<b>C6l. dx</b>	<b>C6l. dx</b>	+	-	-	-	<b>C6l. dx</b>	<b>C6l. dx</b>	<b>+</b>	<b>+</b>
6	C5/6l. dx	C7l. dx	0	+	-	C7l. dx	-	C7l. dx	-	-	-
7	C5/6l. sin	C6l. sin	0	+	-	-	-	-	-	-	-
8	C5/6l. dx	C7l. dx	0	-	-	-	-	C7l. dx	C7l. dx	-	-
9	C5/6l. sin	C6l. sin	0	+	+	-	-	-	-	-	-
10	C5/6l. dx	C6l. dx	0	+	+	-	-	C6l. dx	-	+	-
11	C6/7l. sin	C7l. sin	0	+	-	-	-	-	-	-	-
12	<b>C6/7l. sin</b>	<b>C8l. sin</b>	<b>C8l. sin</b>	-	-	-	-	<b>C8l. sin</b>	<b>C8l. sin</b>	<b>+</b>	<b>+</b>
13	C6/7l. sin	C8l. sin	0	+	-	-	-	-	-	-	-
14	C6/7l. dx	C7l. dx	0	+	+	-	-	-	-	-	-
15	<b>C6/7l. sin</b>	<b>C7l. sin</b>	<b>0</b>	+	+	<b>C7l. sin</b>	<b>C7l. sin</b>	<b>C7l. sin</b>	<b>C7l. sin</b>	<b>+</b>	<b>+</b>

mocní se zhojili per primam bez raných komplikací.

Průměrná hodnota NDI činila 68,3 před operací a poklesla o 53,7 % na 31,6 po dvou letech, obdobně byl zaznamenán průměrný pokles o 50,8 % z 63,2 na 31,1 ve škále VAS pro bolest krční páteře a VAS pro bolest propagující se do horních končetin poklesla o 63,3 % ze 78,2 na 27,1 za dva roky po operaci. Nejlepší výsledky ve všech škálách byly dosaženy při kontrole po třech měsících a následně jsme zaznamenali mírné zhoršování až k výše uvedeným hodnotám (graf 1). Při první kontrole bylo bez potíží či významně zlepšeno 14 (94 %) nemocných, po dvou letech bylo stejně hodnoceno jen 11 nemocných (79 %) a u 4 (21 %) nebyl výsledek příliš uspokojivý, žádný nemocný nebyl vyhodnocen jako zhoršený (graf 2). Tab. 2 demonstruje změnu klinického a elektrofyzilogického nálezu dva roky po operaci u jednotlivých nemocných – u všech nemocných s neuspokojivým efektem operace byla před operací přítomna zániková symptomatologie korelující s elektrofyzilogickým nálezem. Dynamické projekce neodhalily po dvou

letech segmentální instabilitu operovaného segmentu u žádného nemocného. Během sledovaného období nebyla provedena žádná reoperace.

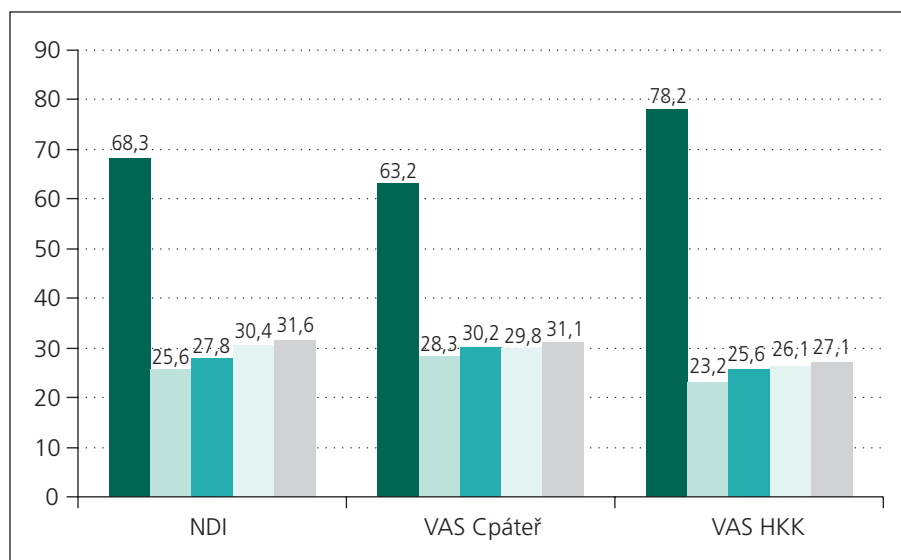
### Diskuze

Jak již bylo řečeno v úvodu, zadní přístup, který původně dominoval chirurgické terapii krční radikulopatie v počátcích moderní spinální chirurgie, byl posléze ve většině indikací nahrazen výkony předními.

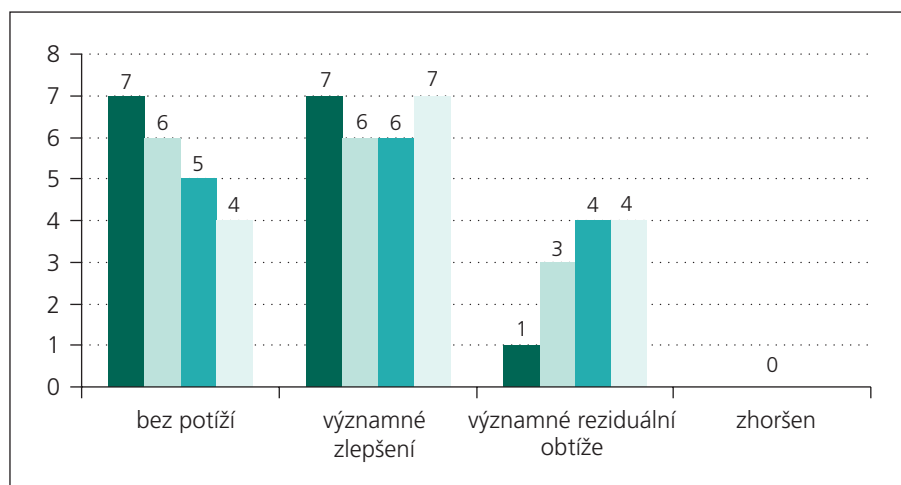
Zadní krční foraminotomie je nicméně stále užívanou technikou dekomprese nervového kořene. Tato technika je spojena s minimálním výskytem pooperačních komplikací a za její hlavní výhodu je považován zanedbatelný zásah do statodynamiky páteře se zachováním mobility ošetřovaného segmentu. Traumatizace svalů spojená se zadním přístupem je minimalizována rozvojem miniinvasivních a endoskopických technik [14]. Pokud jsou operace prováděny v poloze vsedě, která má zmírnit krvácení z epidurálních žil, je udáváno až 7 % vzduchových embolií [19]. Zadní mikroforaminotomie umožňuje přímo řešit příčinu komprese nervového kořene pouze

v případech, že je způsobena laterálně sevestrujícím výhřezem meziobratlové ploténky. V ostatních případech patologií nalézajících se medioventrálně od nervového kořene je možno provést pouze nepřímou dekompresi, větší manipulace nervovým kořenem je při tomto přístupu příliš riskantní [15].

Deset let poté, co Smith s Robinsonem a Cloward vypracovali techniky přední krční diskektomie a fúze, publikoval v roce 1968 Verbiest první práci popisující anterolaterální přístup ke krční páteři. K této operaci byli indikováni nemocní manifestující se vertebrobazilární insuficiencí spolu s radikulopatií při korespondujícím nálezem unkovertebrálních osteofytů zužujících neuroforamen a komprimujících zároveň vertebrální arterii. Během vlastní operace byla vždy mobilizována vertebrální arterie, snášeny unkovertebrální osteofyty, hlavní důraz byl nicméně kladen na dekompresi tepny, dekompresi nervových kořenů byla věnována menší pozornost [20]. George et al rozvinuli dále Verbiestovu techniku publikací šikmé korporektomie [21]. Během těchto rozsáhlých dekompresí páteřního kanálu z antero-



Graf 1. Vývoj hodnot NDI, VAS krční páteř a VAS pro horní končetiny. První sloupec značí předoperační hodnoty, druhé při kontrole po třech měsících, třetí po půl roce, čtvrté po roce a páté po dvou letech.



Graf 2. Vývoj celkové spokojenosti s výsledkem operace. Obdobně jako graf 1, první sloupec tři měsíce po operaci, druhý půl roku, třetí rok a čtvrtý dva roky po operaci.

laterálního přístupu dochází prakticky u všech pacientů k poranění krčního sympatiku, které se klinicky manifestuje výskytem Hornerovy triasy. George et al udávají přechodný výskyt Hornerovy triasy u většiny nemocných řešených technikou šikmé korporektomie [22].

Hakuba publikoval 40 případů extenzivních transunkodiskálních dekompresí, kdy v polovině případů provedl mezitělovou dýzu. Klinický efekt hodnotil jako velmi uspokojivý a nenalezl rozdíl mezi oběma skupinami [23].

V roce 1989 Snyder a Bernhardt vypracovali techniku limitované přímé přední dekomprese neuroforamina. Tímto způsobem bylo ošetřeno 66 nemocných, nicméně u více než jedné třetiny z nich byl klinický efekt hodnocen jako „fair“ nebo „poor“. Vlastní technika spočívala v resekci laterální třetiny meziobratlové ploténky a parciální resekci unkovertebrálního kloubu. Právě ponechání zadní části unku mohlo být příčinou perzistujících kompresí nervových kořenů v některých případech, a tedy i suboptimálních kli-

nických výsledků. Bohužel právě výsledky této práce jsou pravděpodobně zodpovědné za snížení dalšího zájmu o tuto techniku v chirurgické komunitě [24].

Jho v roce 1996 vylepšil techniku přední krční mikroforaminotomie – resekce celého processus uncinatus, část spodní krycí desky kranálního obratle v segmentu a laterální část meziobratlové ploténky – k uspokojivé dekompresi nervového kořene postačoval odvrtný kanál průměrně 8 mm široký a 10 mm vysoký. Zvláštní důraz na minimální poškození meziobratlové ploténky a zachování hybnosti segmentu je jednou z deklarovaných výhod. Stejný autor provedl v letech 1993–1999 400 krčních mikroforaminotomií, z nichž 104 bylo zařazeno do retrospektivní studie, střední odstup od operace činil 36 měsíců. 98 % pacientů bylo hodnoceno jako „excellent“ nebo „good“ a v 99 % případů byl zachován pohyb v segmentu. Rovněž poranění krčního sympatiku bylo nepoměrně méně časté než publikovali Verbiest či George – pouze dva případy [25]. Vzhledem k tomu, že průměrná vzdálenost mediálního okraje m. longus colli od krčního sympatiku se v průměru pohybuje od 17,2 mm v úrovni C3 do 12,4 mm v úrovni C7, není toto zjištění až tak překvapivé. Resekci processus uncinatus lze tedy ve většině případů provést bez rizika poškození krčního sympatiku [26].

Velmi obdobnou techniku a výsledky, se zanedbatelným množstvím komplikací, podložené prospektivním sledováním publikovali v roce 2002 Saringer et al [17].

Pro zachování segmentálního pohybu je v současné době rozšířeným postupem implantace dynamické náhrady následně po kompletní diskektomii. Na našem pracovišti rovněž preferujeme tento přístup, proto jsme přední mikroforaminotomií ošetřovali jen nemocné s grafickým nálezem těžších spondylartrotických změn a zaniklým pohybem v postiženém segmentu. Tedy případné zachování segmentálního pohybu po ošetření přední krční foraminotomií nepovažujeme za zvláštní devizu techniky. Co naopak velmi oceňujeme, je možnost dokonalé revize průběhu nervového kořene ve foramen, odstranění materiálu

komprimujícího nervový kořen z medioventrální strany, a to bez ohledu na jeho konzistenci. Dosažené klinické výsledky a absence významnějších komplikací, byť se jedná o malou sestavu nemocných, dokládají naše tvrzení. Pro lepší ozřejmení anatomických poměrů nicméně doporučujeme nejprve nácvik této techniky na kadaverózním materiálu před jejím klinickým použitím, a to i chirurgům s dostatečnou zkušeností s technikou přední krční diskektomie.

### Závěr

1. Přední krční mikroforaminotomie je bezpečná chirurgická technika pro dekompresi nervového kořene tíštěného ve foramen a k odstranění materiálu naléhajícího na kořen medioventrálně.
2. Tento způsob ošetření není spojen s rizikem rozvoje segmentální instability, pokud je indikován u pacientů s těžšími spondylartrotickými změnami v ošetřovaném segmentu.
3. Za optimální indikaci považujeme monosegmentální jednostranný náález komprese nervového kořene ve foramen, při jinak prostorném páteřním kanále, s odpovídající radikulární symptomatologií.

### Literatura

1. Mixter WJ, Barr JS. Rupture of the intervertebral disc with involvement of the spinal canal. *N Engl J Med* 1934; 211: 210–215.
2. Frykholm R. Cervical nerve root compression resulting from disc degeneration and root sleeve fibrosis. *Acta Chir Scand* 1951; 160: 1–149.
3. Scoville WB. Cervical spondylosis treated by bilateral facetectomy and laminectomy. *J Neurosurg* 1961; 18: 423–428.
4. Epstein JA, Carras R, Lavine LS, Epstein BS. The importance of removing osteophytes as part of the surgical treatment of myeloradiculopathy in cervical spondylosis. *J Neurosurg* 1969; 30(3): 219–226.
5. Rogers L. The treatment of cervical spondylitic myelopathy by mobilisation of

the cervical cord into an enlarged spinal canal. *J Neurosurg* 1961; 18: 490–492.

6. Smith GW, Robinson RA. The treatment of certain cervical spine disorders by anterior removal of the intervertebral disc and interbody fusion. *J Bone Joint Surg Am* 1958; 40–A(3): 607–623.
7. Cloward RB. The anterior approach for removal of ruptured cervical discs. *J Neurosurg* 1958; 15(6): 602–614.
8. Simons EH, Bhalla SK. Anterior cervical discectomy and fusion. A clinical and biomechanical study with eight-year follow up. *J Bone Joint Surg Br* 1969; 51(2): 225–237.
9. Sameš M, Urbánková E, Hackel M, Mohapl M, Beneš V jr. Chirurgické řešení degenerativních onemocnění krční páteře předním přístupem. *Cesk Slov Neurol N* 1996; 59/92(6): 326–331.
10. Martin GJ jr, Haid RW jr, MacMillan M, Rodts GE jr, Berkman R. Anterior cervical discectomy with freeze-dried fibula allograft. Overview of 317 cases and literature review. *Spine* 1999; 24(9): 852–829.
11. Matz PG, Pritchard PR, Hadley MN. Anterior approach for the management of cervical myelopathy. *Neurosurgery* 2007; 60 (Suppl 1): S64–S70.
12. Grieve JP, Kitchen ND, Moore AJ, Marsh HT. Result of posterior cervical foraminotomy for treatment of cervical spondylitic radiculopathy. *Br J Neurosurg* 2000; 14(1): 40–43.
13. Fujiwara Y, Tanaka N, Fujimoto Y, Nakanishi K, Kamei N, Ochi M. Surgical outcome of posterior decompression for cervical spondylosis with unilateral upper extremity amyotrophy. *Spine* 2006; 31(20): E728–E732.
14. Adamson TE. Microendoscopic posterior cervical laminoforaminotomy for unilateral radiculopathy: results of a new technique in 100 cases. *J Neurosurg Spine* 2001; 95 (1 Suppl): 51–57.
15. Jödicke A, Daentzer D, Kästner S, Asamoto S, Böker DK. Risk factors for outcome and complication of dorsal foraminotomy in cervical disc herniation. *Surg Neurol* 2003; 60(2): 124–129.

16. Jho HD. Microsurgical anterior cervical foraminotomy for radiculopathy: a new approach to cervical disc herniation. *J Neurosurg* 1996; 84(2): 155–160.

17. Saringer W, Nöbauer I, Reddy M, Tschabitscher M, Horaczek A. Microsurgical anterior cervical foraminotomy (uncoforaminotomy) for unilateral radiculopathy: clinical results of a new technique. *Acta Neurochir (Wien)* 2002; 144(7): 685–694.
18. Vernon H, Mior S. The Neck Disability Index: a study of a reliability and validity. *J Manipulative Physiol Ther* 1991; 14(7): 409–415.
19. Krupp W, Schattke H, Mücke R. Clinical results of the foraminotomy as described by Frykholm for the treatment of lateral cervical disc herniation. *Acta Neurochir (Wien)* 1990; 107(1–2): 22–29.
20. Verbiest H. A lateral approach to the cervical spine: technique and indication. *J Neurosurg* 1968; 28(3): 191–203.
21. George B, Zerah M, Lot G, Hurth M. Oblique transcorporeal approach to anteriorly located lesion in the cervical spinal canal. *Acta Neurochir (Wien)* 1993; 121(3–4): 187–190.
22. George B, Lot G. Oblique transcorporeal drilling to treat anterior compression of the spinal cord at the cervical level. *Minim Invasive Neurosurg* 1994; 37(2): 48–52.
23. Hakuba A. Trans-unco-discal approach. A combined anterior and lateral approach to cervical disc. *J Neurosurg* 1976; 45(3): 284–291.
24. Snyder GM, Bernhardt M. Anterior cervical fractional interspace decompression for treatment of cervical radiculopathy. A review of the first 66 cases. *Clin Orthop Relat Res* 1989; 246: 92–99.
25. Jho HD, Kim WK, Kim MH. Anterior microforaminotomy for treatment of cervical radiculopathy: part 1 – disc preserving „functional cervical disc surgery“. *Neurosurg* 2002; 51 (Suppl 2): S46–S53.
26. Kiray A, Arman C, Naderi S, Güvencer M, Korman E. Surgical anatomy of the cervical sympathetic trunk. *Clin Anat* 2005; 18(3): 179–185.