

Současná diagnostika a léčba oligodendrogliomů

Current Diagnostics and Therapy of Oligodendrogliomas

Souhrn

Oligodendrogliální tumory představují 15–25 % všech gliomů mozku. Od ostatních gliomů se odlišují lepší prognózou. Jelikož dosud nebyl objeven spolehlivý imunohistochemický marker, který by identifikoval nádorové oligodendrocyty, histologický náález bývá často chybně interpretován a diagnóza oligodendrogliomu je v klinické praxi méně častá. Značnému procentu nemocných se proto nedostane adekvátní onkologické léčby. Důležitou roli v histologické diagnostice a stanovení prognózy onemocnění hraje v poslední době cytogenetické vyšetření. Vedle operace a radioterapie má v léčbě oligodendrogliomů zásadní postavení chemoterapie. Tumory příznivě reagují na trojkombinaci PCV (prokarbazin-lomustin-vincristin) nebo temozolomid. Důležitým prognostickým faktorem je přítomnost kombinované chromozomální delecce 1p/19q, která signalizuje příznivější prognózu. Autoři prezentují soubor nemocných s oligodendrogliálním tumorem, u kterých bylo provedeno cytogenetické vyšetření. Zatímco zkvalitnění diagnostiky oligodendrogliomů vedlo k jejich častějšímu záchytu, onkologický přístup k jejich terapii dosud zůstává v některých případech až rigidně neměnný. Současný management mozkových nádorů vyžaduje stále více multidisciplinární přístup.

Abstract

Oligodendroglioma tumours represent 15–25% of all brain gliomas. They differ from other gliomas in having a better prognosis. Because no immunohistochemical marker has been found that can reliably identify tumours of oligodendrocytes, histological findings are often misinterpreted and oligodendrogliomas are less frequently diagnosed in clinical practice. A large number of patients thus receive suboptimal care. Molecular cytogenetics has recently begun to play a major role in histological diagnosis and prognostication. Chemotherapy has an important role in contemporary management of oligodendrogliomas alongside surgery and radiotherapy. Tumours have a high response rate to the triple combination PCV (Procarbazine-Lomustine-Vincristine) or Temozolomide. The combined loss of chromosome arms 1p/19q is associated with a better prognosis. The patients with oligodendrogliomas in this study are presented from the commencement of cytogenetic investigation. While better histological diagnosis has led to a rapid increase in oligodendroglioma detection, the approach of some oncologists to its treatment remain unchanged. Management of brain tumours in the present continues to demand an increasingly multidisciplinary approach.

J. Mraček¹, M. Choc¹,
O. Hes², T. Vaněček²

¹ Neurochirurgické oddělení
FN Plzeň

² Ústav patologické anatomie
FN Plzeň



MUDr. Jan Mraček
Neurochirurgické oddělení FN
Alej Svobody 80
304 60 Plzeň
e-mail: mracek@fnplzen.cz

Přijato k recenzi: 11. 6. 2007
Přijato do tisku: 7. 8. 2007

Klíčová slova

oligodendrogliom – operace – radio-
terapie – chemoterapie – prokarba-
zin-lomustin-vincristin – temozolo-
mid – 1p/19q

Key words

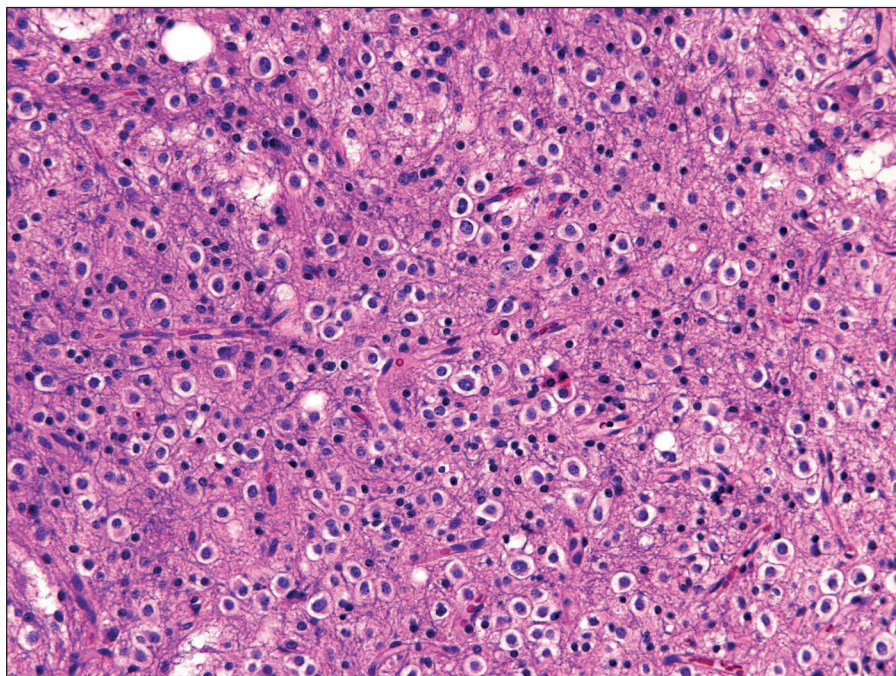
oligodendroglioma – surgery – radio-
therapy – chemotherapy – procarba-
zine-lomustine-vincristine – temozolo-
mide – 1p/19q

Úvod

Oligodendrogliomy (OD) představují 15–25 % všech intrakraniálních gliálních nádorů [1–4]. Jelikož dosud nebyl objeven specifický imunohistochemický marker, který by identifikoval nádorové oligodendrocyty, histopatologická diagnostika oligodendrogliomů je nespolehlivá a histologické nálezy jsou ve velkém procentu chybně interpretovány [5,6]. Zjednodušení klasifikace OD do dvou prognosticky odlišných stupňů (oligodendrogliom: WHO gr. II a anaplastický oligodendrogliom: WHO gr. III) částečně zredukovalo zmatek, který panoval v prognóze a citlivosti k jednotlivým léčebným modalitám [7]. V současné době by tradiční histopatologické techniky mělo doplňovat molekulárně genetické vyšetření [1]. Přítomnost kombinované chromozomální delecce 1p/19q potvrzuje diagnózu histologicky čistého oligodendrogliomu. Je spojena s lepší odezvou na radioterapii a chemoterapii a v důsledku znamená pro nemocného i lepší prognózu [1,2,5,9–11].

Donedávna byly všechny typy gliomů léčeny identicky: chirurgická resekce tumoru následovaná radioterapií. Chemoterapie hrála jen podružnou roli, buď jako adjuvantní léčba, nebo v některých případech při vzniku recidivy onemocnění [8]. Zatímco chirurgická resekce se blíží svým technickým a terapeutickým limitům a radioterapie jich již pravděpodobně dosáhla, v chemoterapii mozkových gliomů existují stále rezervy. Ve vyspělých západních zemích se od doby zjištění chemosenzitivity OD stala chemoterapie standardní léčebnou modalitou. Naproti tomu u nás zatím není na všech pracovištích užití chemoterapie běžnou součástí léčebného algoritmu OD. Často dosud přetrvává zastaralý léčebný model paušálně užívaný pro všechny gliové tumory: časná pooperační radioterapie. Cytogenetická typizace intrakraniálních gliomů a její využití v diagnostice a terapii je u nás zatím v počátcích, takže značné procento nemocných s OD není adekvátně onkologicky léčeno.

Na vlastním souboru dokumentujeme současný neuspokojivý přístup k terapii



Obr. 1. Oligodendrogliom WHO grade II: typické pravidelné světlolobuněčné elementy a větvené cévy (barvení hematoxylin-eosinem, zvětšení 200krát).

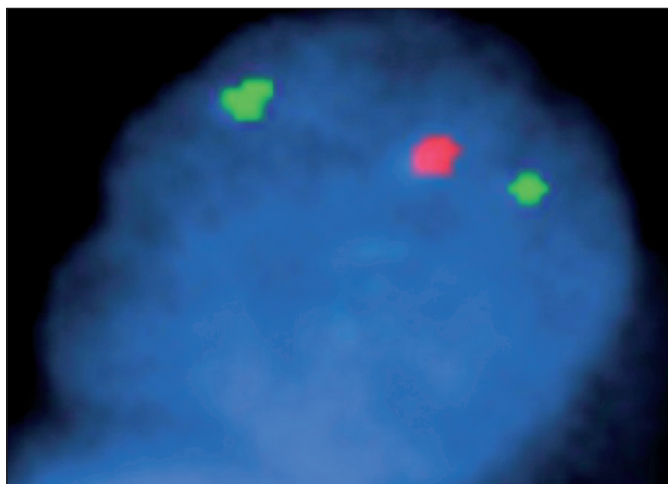
oligodendrogliomů. Na jedné straně přineslo cytogenetické vyšetření zkvalitnění diagnostiky a vzestup počtu diagnostikovaných oligodendrogliomů. Na druhé straně přetrvává v některých případech rigidní onkologický přístup k terapii.

Diagnostika


Histologická diagnóza oligodendrogliomu hraje důležitou roli v klinické neuroonkologii, protože odpověď OD na onkologickou léčbu je vyšší než u ostatních infiltrujících gliomů (obr. 1). I pouhá přítomnost oligodendrogliální složky u gliálního nádoru znamená pro nemocného delší interval bez progresu onemocnění (Progression-Free Interval) i delší celkové přežití (Overall Survival) [1]. Obtížnost histopatologické diagnózy OD je způsobena nepřítomností specifického imunohistochemického markeru, který by spolehlivě identifikoval nádorové oligodendrocyty [5,6,12]. Diagnostická kritéria se mezi jednotlivými pracovišti liší. Liberální přístup k diagnóze OD je zodpovědný za méně než 50 % míru shody mezi jednotlivými patologickými pracovišti a vede k rozšíření promiskuitní diagnózy smíšeného gliomu [5,8]. Obtížná je diferenciální diagnostika zejména proti astrocytomu,

centrálnímu neurocytomu a dysembryoplastickému neuroepiteliálnímu tumoru (DNET) [5,12]. Dokud nebude identifikován protein využitelný při imunohistochemickém vyšetření, diagnostická kritéria by měla být zpřísněna.

Tradiční histopatologické techniky významně doplňuje v posledních letech molekulárně cytogenetické vyšetření (obr. 2, 3). S diagnózou oligodendrogliomu koreluje zejména chromozomální delecce 1p/19q, jejíž zjištění znamená pro nemocného lepší prognózu [1,2,5,8,9,10,13]. Další molekulární alterace (např. mutace genu CDKN2C, TP53, delecce chromozomu 17p, 9p, 10q, 16p, mutace PTEN) již nejsou pro OD tak typické [1]. Jeon et al ve své klinicko-patologické studii uvádějí, že absence kombinované delecce 1p/19q, přítomnost aberantní exprese p53 a delecce p16 jsou špatnými prognostickými markery [14]. U nezanedbatelného procenta histologicky diagnostikovaných OD, dle různých studií se jedná o 14–33 %, kombinovaná delecce 1p/19q chybí [5,9,10,12,13]. Na druhé straně existují i jiné tumory s delecí pozitivní [5,9,10,12,13]. Jeuken et al prokázali, že OD diagnostikované při přísných



Obr. 2. Pozitivní delecce 1p36 (fluorescence in situ hybridization).



Obr. 3. Pozitivní delecce 19q13 (fluorescence in situ hybridization).

kritériích mají pozitivní kombinovanou delecí častěji než tumory při kritériích laxních [15]. Cytogenetické vyšetření může upřesnit diagnózu oligodendrogliomu v případech, kdy je tradiční histopatologická diagnóza nejistá. Zkvalitnění histologické diagnózy vedlo k nárůstu incidence OD z původních 4–7 % na dnes uváděných 15–25 % všech mozkových gliomů [4]. Molekulárně genetická typizace však může paradoxně vést i ke snížení počtu již tak poddiagnostikované diagnózy [5].

Nezanedbatelnou roli v diagnostice OD však mají bezesporu i radiologické vyšetřovací metody. Magnetická rezonance (MRI) a pozitronová emisní tomografie (PET) pomáhají určit zejména grade tumoru [12].

Terapie

Současná terapie oligodendrogliomů zahrnuje operaci, radioterapii a chemoterapii, která by měla hrát nezastupitelnou roli. Přes neustálý výzkum a zdokonalování všech tří léčebných metod došlo v posledních desetiletích jen k nepatrnému prodloužení přežívání nemocných s gliálními tumory.

1. Operace

Chirurgické odstranění nádoru je stále primární léčebnou metodou. Radikální resekce je doporučována ve všech případech, kdy to lokalizace tumoru umožňuje. Radiologicky radikální odstranění tumoru patří mezi faktory podílející se na

lepší prognóze nemocného [16]. Vedle v současnosti již samozřejmého mikrochirurgického přístupu se v neurochirurgii využívá řada dalších moderních operačních postupů a zobrazovacích metod. Na našem pracovišti máme již řadu let k dispozici neuronavigaci. Při operování v elokventních oblastech využíváme peroperační elektrofyziologický monitoring, event. operujeme nemocné při vědomí (Awake Surgery). Řadu možností nám přináší moderní MRI přístroj a jeho programové vybavení (funkční MRI, traktografie) a hybridní PET/CT přístroj. Díky všem výše uvedeným operačním postupům a neurodiagnostickým metodám je operace bezpečnější a z radiologického pohledu může být radikální. Dosažení biologické radikality u gliálního tumoru je stále nereálné.

2. Radioterapie

Radioterapie (RT) je standardní léčebná metoda u anaplastických oligodendrogliomů [8–10,12]. U nemocných s OD a pozitivní delecí 1p/19q RT prodlouží interval bez progresu onemocnění (Progression-Free Interval) významně více než u tumorů s delecí negativní [1,8,9].

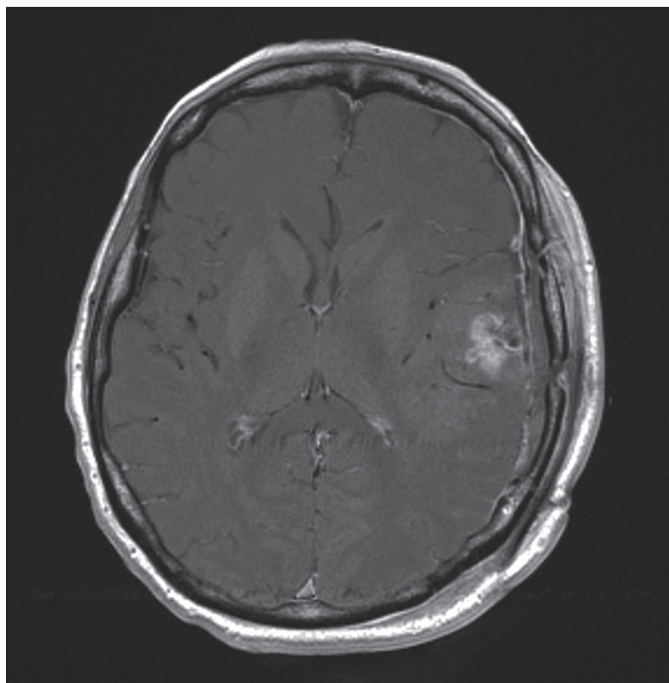
U nízkostupňových OD je doporučovanou variantou, názory na optimální dávku a načasování jsou však kontroverzní [2]. Bezprostřední pooperační radioterapie ani vyšší dávka nevedly k delšímu přežití [17–19]. Jediným ziskem časné RT bylo malé, ale signifikantní prodloužení intervalu bez progresu, vy-

koupené však rizikem pozdní neurotoxicity [19,20]. Zejména neurochirurgická pracoviště doporučují proto po radiologicky radikální operaci observaci asymptomatických nemocných až do doby vzniku nové klinické symptomatiky nebo nálezu na MRI vyšetření.

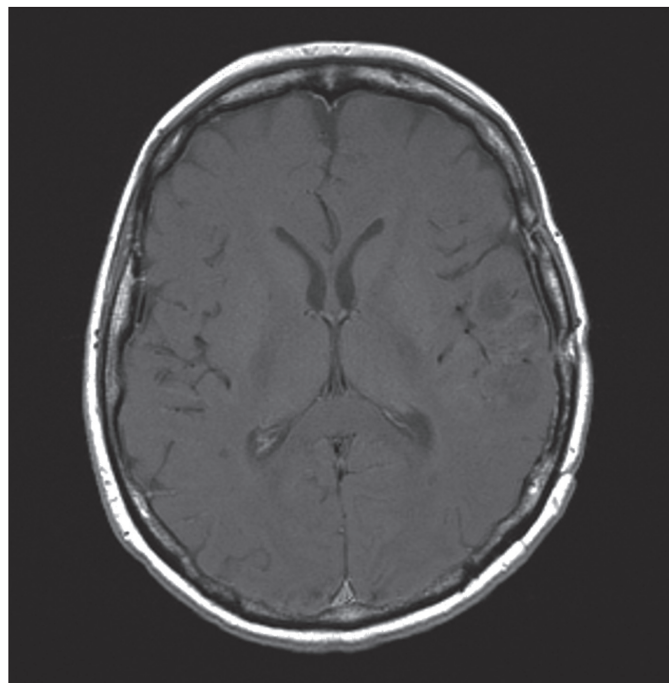
Rozhodnutí, zda jako primární léčebnou variantu zvolit radioterapii nebo chemoterapii (CHT), závisí zejména na zhodnocení vedlejších účinků léčby. Obecně pro oligodendrogliové tumory platí, že CHT je vhodnější u velkých tumorů, u kterých bývá nežádoucím účinkem RT vznik pozdní leukoencefalopatie [21]. Primární užití RT se považuje za výhodnější u malých tumorů, protože jde o rychlejší léčebnou variantu bez systémových vedlejších efektů [1,8,9,21].

3. Chemoterapie

V roce 1988 bylo spolehlivě zjištěno, že oligodendrogliom je typ nádoru, který je výrazně citlivější na chemoterapii než ostatní gliální nádory [22]. Trojkombinace PCV (prokarbazin, lomustin – CCNU, vincristin) se od té doby stala standardní primární onkologickou léčebnou modalitou u anaplastických OD a oligoastrocytomů (obr. 4, 5) [8]. Kombinovaná chromozomální delecce 1p/19q a histologická čistota oligodendrogliomu je spojena s vysokou odpovědí na PCV trojkombinaci u anaplastických OD. OD s pozitivní 1p/19q delecí vykazují téměř 100% citlivost na rozdíl od oligodendrogliomů 1p/19q negativních, u kterých bylo cit-



Obr. 4. Pooperační enhancing reziduum anaplastického oligodendrogliomu (MRI: T1 vážený obraz po podání gadolinia).



Obr. 5. Remise nálezu po proběhlé PCV chemoterapii (MRI: T1 vážený obraz po podání gadolinia).

livých pouhých 25 % [8–10,12,23]. Přes toto zjištění by cytogenetická typizace neměla být důvodem k selekci pacientů pro chemoterapii [8,24].

V poslední době proběhly dvě velké studie, European Organisation for Research and Treatment of Cancer (EORTC) v Evropě a Radiation Therapy Oncology Group (RTOG) v USA, které překvapivě shodně zjistily, že (neo)adjuvantní PCV chemoterapie u anaplastických OD prodloužila interval bez progresu (Progression-Free Interval), ale neprodloužila celkové přežití nemocných (Overall Survival) [9–11]. Dalším výstupem studií byl timing chemoterapie. Interval celkového přežití není ovlivněn nasazením chemoterapie časně nebo při recidivě onemocnění za předpokladu podání radioterapie. Z toho vyplývá, že při efektivní pomocné symptomatické léčbě interval celkového přežití není ohrožen nasazením CHT až při recidivě onemocnění. Doporučuje se do budoucna hodnotit nemocné s pozitivní delecí 1p/19q separátně, neboť se jedná o biologicky velmi odlišnou skupinu [9]. PCV chemoterapie se i přes vysokou senzitivitu (75 %) ve světle výsledků posledních studií nejeví jako optimální lé-

čebné schéma (kumulativní myelotoxicita, předčasné ukončení léčby) [9].

Novější studie se proto zaměřují na relativně nové alkylující chemoterapeutikum: temozolomid (TMZ), který se zdá být perspektivně výhodnější alternativou i přes poněkud nižší senzitivitu (55 %) [3,8,23,25]. Jeho výhodou je lepší tolerance, resorpce gastrointestinální sliznicí – možnost perorálního podání, dobrý průnik hematoencefalickou bariérou, synergické působení s ozařováním a nesnižování účinnosti antiepileptik. Byla prokázána dobrá účinnost a výborná tolerance TMZ jako sekundární chemoterapie (po proběhlé standardní radiochemoterapii PCV) i jako součást primární onkologické terapie u recidivujících anaplastických oligodendrogliálních tumorů po proběhlé operaci a RT [3,23,25,26]. Pořadí léčby, zda je PCV použito primárně a TMZ sekundárně u recidivy a naopak, není relevantní. Byla zjištěna signifikantní účinnost při sekundárním podání TMZ nebo PCV po předchozí primární terapii PCV, resp. TMZ [8,27]. Senzitivita obou přípravků při sekundárním užití je však významně nižší než při primární terapii pro pravděpodobný vznik zkřížené rezistence oligodendrogliomů na PCV a TMZ

[27]. Je proto třeba hledat další, účinnější chemoterapeutika v oblasti sekundární terapie (recidivy) OD. Scopece et al uvádějí odpovídající účinnost a uspokojivou bezpečnost dvojkombinace carboplatina a etoposid u recidivujících OD [28]. Velké studie sledující účinnost TMZ v primární onkologické terapii a jeho porovnání s PCV v léčbě nově diagnostikovaných anaplastických OD probíhají. Talianky-Aronov et al na malém souboru 20 nemocných uvádějí vysokou účinnost TMZ, blížíci se citlivosti na PCV, při primární léčbě nově zjištěných OD [29]. Korelaci mezi pozitivitou delecce 1p a citlivostí na léčbu temozolomidem pozoroval na malém souboru nemocných Triebels [27]. Kouwenhoven prokázal jasnou korelaci kombinované delecce 1p/19q a senzitivity na primární léčbu TMZ podobně jako u PCV. Při sekundární terapii TMZ ani PCV tento vztah zjištěn nebyl [30].

O použití chemoterapie při léčbě nízkostupňových OD existují pouze omezené údaje. Genetické abnormality nelze zatím aplikovat ve vztahu k prognóze onemocnění, lze je však využít v diagnostice [12,21,31]. Delecce 1p/19q je sdružena s diagnózou histologicky čistých OD [31]. Biemond-ter Stege et al pro-

kázali účinnost PCV schématu u nově diagnostikovaných rozsáhlých OD bez ohledu na pozitivitu delece 1p/19q [21]. Identický závěr učinili ve své studii Buckner et al [31]. Myelosuprese po terapii PCV byla významná [31]. Hoang-Xuan et al prokázali značnou citlivost low grade oligodendrogliomů na léčbu TMZ a jako první poukázali na signifikantní souvislost delece 1p a citlivosti tumorů na temozolomid [2]. Chemoterapie je většinou rezervována pro recidivu tumoru. Její primární užití je indikováno u rozsáhlých tumorů, kde nežádoucím účinkem RT je vznik pozdní leukoencefalopatie [2,21,31]. OD gr. II vzhledem ke své biologické povaze a neporušené hematoencefalické bariéře reagují na léčbu pomaleji, nutné je proto prolongované podávání CHT [2,31]. Nutnost delšího podávání je nevýhodná zejména při léčbě PCV, protože se rozvíjí kumulativní toxicita [20,31]. Interpretace vývoje MRI nálezu ve vztahu k účinnosti podané CHT musí být vzhledem k nepřítomnosti enhancementu u nízkostupňových OD velmi opatrná (obtížné je rozlišení gliózy od aktivního tumoru) [21,31].

Vlastní soubor a metodika

Od září 2005 do srpna 2006 jsme na našem oddělení hospitalizovali 12 pa-

cientů s diagnózou oligodendroglialního nádoru (tab. 1). Jednalo se o šest mužů a šest žen průměrného věku 55 let. V 10 případech byl tumor klasifikován jako oligodendrogliom, dvakrát jako oligoastrocytom. WHO grade III byl zjištěn sedmkrát, WHO grade II pětkrát. Cytogenetické vyšetření bylo provedeno u všech nemocných. (Fluorescence In Situ Hybridization – FISH, použita směs sond (10 µl) LSI 1p36 /1q25 nebo LSI 19q13/19p13 (Vysis, Downers Grove, IL, USA), hodnocení podle protokolu dle Korshunova et al (2005): za deletovaný je považován vzorek s absolutní či relativní ztrátou signálu 1p36 nebo 19q13 u více než 50 % jader (± 3 SD v negativní kontrole). Kombinovaná delece 1p/19q byla detekována třikrát, sedmkrát byla negativní. V jednom případě byla pozitivní delece 1p a jednou nebyl materiál vyšetřitelný kvůli přítomnosti artefaktu. Všechny nemocné jsme operovali. Radiologicky radikální resekce byla provedena ve čtyřech případech, parciální odstranění nádoru u sedmi nemocných, jednou jsme provedli navigovanou punkční biopsii. Časná pooperační radioterapie proběhla u 11 nemocných. V pěti případech onkolog indikoval také chemoterapii. Třikrát byli nemocní léčeni trojkombinací prokarbazin, lomustin

a vinkristin (PCV), dvakrát temozolomidem (TMZ). Radioterapie ani chemoterapie nebyla indikována v závislosti na velikosti nádorového rezidua, grade tumoru ani na jeho molekulární typizaci. Doba sledování (follow-up) nemocných se pohybuje od 6 do 18 měsíců. Sedm nemocných má Karnofsky skóre (KPS) více nebo rovno 80, u dvou nemocných je KPS 60, dva nemocní zemřeli. V jednom případě byla příčinou úmrtí krvácení do tumoru, ve druhém listeriová meningoencefalitis.

Závěr

Přežívání nemocných s infiltrujícími maligními gliomy je přes intenzivní výzkum a kombinovanou léčbu stále velmi krátké. Existují však podskupiny gliomů s lepší prognózou, kam bezpochyby patří oligodendroglialní nádory citlivé na chemoterapii.

Naše zkušenost podporuje fakt, že kvalitní neuropatolog znamená vyšší počet OD. Se zavedením molekulárněgenetického vyšetřování mozkových gliomů byla histopatologická diagnostika na našem pracovišti zkvalitněna, incidence oligodendrogliomů se významně zvýšila i přes přítomnost pozitivitu delece 1p/19q u pouhé čtvrtiny vzorků.

OD jsou na jedné straně poddiagnostikovány, na druhé straně paradoxně ne-

Tab. 1. Soubor nemocných s oligodendroglialním nádorem hospitalizovaných během jednoho roku (9/2005–8/2006) na Neurochirurgickém odd. FN Plzeň.

Pohlaví	Věk	WHO* grade	Cytogenetika	Chirurgické odstranění tumoru	Radioterapie	Chemoterapie	Karnofsky skóre
M	80	III	1p + 19q-	radikální	+	-	90
M	52	II	1p - 19q-	parciální	+	-	80
M	56	II	1p + 19q+	radikální	+	-	90
Ž	30	III	1p - 19q-	radikální	+	temozolomid	100
Ž	78	II	1p - 19q-	parciální	+	-	60
Ž	53	III	artefakt	parciální	+	PCV	80
M	43	II	1p + 19q+	parciální	-	PCV	60
M	29	II	1p + 19q+	parciální	+	-	80
Ž	58	III	1p - 19q-	parciální	+	-	0
M	51	III	1p - 19q-	parciální	+	temozolomid	80
Ž	60	III	1p - 19q-	radikální	+	PCV	90
Ž	72	III	1p - 19q-	biopsie	-	-	0

* WHO – Světová zdravotnická organizace

zanedbatelná část správně diagnostikovaných tumorů není chemoterapií vůbec léčena. Z toho vyplývá politováníhodný fakt, že značnému procentu nemocných se nedostane adekvátní onkologické léčby. Důvodem nenasazení CHT je v některých případech paušalizující přístup onkologů k léčbě mozkových gliomů. Procarbazine není v České republice registrován, podání PCV chemoterapie je proto komplikované.

Každý nemocný s oligodendrogliálním nádorem (bez ohledu na WHO grade) by měl být, pokud nejsou obecné kontraindikace podání CHT, chemoterapií léčen (primárně nebo sekundárně).

Léčba OD je komplexní proces vyžadující kooperaci všech participujících specializovaných odborníků. Samozřejmě je neurochirurgický tým zaměřený na neuroonkologii se všemi zmíněnými operačními možnostmi, nezbytný je neuroanesteziolog, neuroradiolog s moderními neuroradiologickými zobrazovacími metodami, zkušený neuropatolog, genetik, kooperující neuroonkolog a uplatnění nalezne i neurolog zaměřený na neuroonkologii. Přítomnost všech zmíněných specialistů na jednom pracovišti je u nás málo reálná. Řešením tohoto problému by mohla být centralizace vybraných diagnóz v oblasti diagnostiky nebo terapie.

Současný management mozkových tumorů je čím dál více multidisciplinární oblastí. Neurochirurg by měl být obeznámen se všemi novými léčebnými poznatky a metodami tak, aby byl schopen nemocného adekvátně informovat a zůstal tudíž hlavním managerem a koordinátorem léčby nemocných s mozkovými nádory. Věříme, že čerstvě vytvořený neuroonkologický registr přispěje ke standardizaci péče o nemocné s mozkovými gliomy.

Literatura

- Bauman GS, Ino Y, Ueki K, Zlatescu MC, Fischer BJ, Macdonald DR et al. Allelic loss of chromosome 1p and radiotherapy plus chemotherapy in patients with oligodendrogliomas. *Int J Radiat Oncol Biol Phys* 2000; 48(3): 825–830.
- Hoang-Xuan K, Capelle L, Kujas M, Tailibert S, Duffau H, Lejeune J et al. Temozolomide as initial treatment for adults with low-grade oligodendrogliomas or oligoastrocytomas and correlation with chromosome 1p deletions. *J Clin Oncol* 2004; 22(15): 3133–3138.
- Chinot OL, Honore S, Dufour H, Barrie M, Figarella-Branger D, Muracciole X et al. Safety and efficacy of Temozolomide in patients with recurrent anaplastic oligodendrogliomas after standard radiotherapy and chemotherapy. *J Clin Oncol* 2001; 19(9): 2449–2455.
- Chowdhary S, Chamberlain MC. Oligodendroglial tumors. *Expert Rev Neurother* 2006; 6(4): 519–532.
- Burger PC. What is an oligodendroglioma? *Brain Pathol* 2002; 12(2): 257–259.
- Fortin D, Cairncross G, Hammond RR. Oligodendroglioma: an appraisal of recent data pertaining to diagnosis and treatment. *Neurosurgery* 1999; 45(6): 1279–1291.
- Daumas-Duport C, Tucker ML, Kolles H, Cervera P, Beuvon F, Varlet P et al. Oligodendrogliomas. Part II: A new grading system based on morphological and imaging criteria. *J Neurooncol* 1997; 34(1): 61–78.
- Stupp R, Hegi ME, van den Bent MJ, Mason WP, Keller M, Mirimanoff RO et al. Changing paradigms – an update on the multidisciplinary management of malignant glioma. *Oncologist* 2006; 11(2): 165–180.
- van den Bent MJ, Carpentier AF, Brandes AA, Sanson M, Taphoorn MJB, Bernsen HJJA et al. Adjuvant procarbazine, lomustine, and vincristine improves progression-free survival but not overall survival in newly-diagnosed anaplastic oligodendrogliomas and oligoastrocytomas: a randomized European Organisation for Research and Treatment of Cancer phase III trial. *J Clin Oncol* 2006; 24(18): 2715–2722.
- Cairncross G, Seiferheld W, Shaw E, Jenkins R, Scheithauer B, Brachman D et al. An intergroup randomized controlled clinical trial (RCT) of chemotherapy plus radiation (RT) versus RT alone for pure and mixed anaplastic oligodendrogliomas: initial report of RTOG 94–02. *J Clin Oncol* 2004; 23 (Suppl): 1500.
- Cairncross G, Berkey B, Shaw E, Jenkins R, Scheithauer B, Brachman D et al. Phase III trial of chemotherapy plus radiotherapy compared with radiotherapy alone for pure and mixed anaplastic oligodendroglioma: Intergroup Radiation Therapy Oncology Group Trial 9402. *J Clin Oncol* 2006; 24(18): 2689–2690.
- Kozler P et al (eds). *Intrakraniální nádory*. Praha: Galén 2007: 70–84.
- Kramář F, Zemanová Z, Michalová K, Babická L, Ransdorfová Š, Kozler P et al. Patogeneze mozkových gliomů, II. Část: Patogeneze oligodendrogliomů a gliomů v rámci dědičných onemocnění. *Cesk Slov Neurol N* 2006; 69/102(6): 419–425.
- Jeon YK, Park K, Park CK, Paek SH, Jung HW, Park SH. Chromosome 1p and 19q and p 53 and p 16 expression patterns as prognostic indicators of oligodendroglial tumors: a clinicopathological study using fluorescence in situ hybridization. *Neuropathology* 2007; 27(1): 10–20.
- Jeuken JW, Sprenger SH, Boerman RH, von Deimling A, Teepen HL, van Overbeeke JJ et al. Subtyping of oligo-astrocytic tumours by comparative genomic hybridization. *J Pathol* 2001; 194(1): 81–87.
- Dehghani F, Schachenmayr W, Laun A. Prognostic implication of histopathological, immunohistochemical and clinical features of oligodendrogliomas: a study of 89 cases. *Acta Neuropathol* 1998; 95(5): 493–504.
- Shaw E, Arusell R, Scheithauer B, O'Fallon J, O'Neill B, Dinapoli R et al. Prospective randomized trial of low- versus high-dose radiation therapy in adults with supratentorial low-grade glioma: initial report of a North Central Cancer Treatment Group/Radiation Therapy Oncology Group/Eastern Cooperative Oncology Group study. *J Clin Oncol* 2002; 20(9): 2267–2276.
- Karim AB, Maat B, Hatlevoll R, Menten J, Rutten EH, Thomas DG et al. A randomized trial on dose-response in radiation therapy of low-grade cerebral glioma: European Organization for Research and Treatment of Cancer (EORTC) study 22844. *Int J Radiat Oncol Biol Phys* 1996; 36(3): 549–556.
- Karim AB, Cornu P, Bleehan N, Afra D, de Witte O, Schraub S et al. Immediate postoperative radiotherapy in low-grade glioma improves progression-free, but not overall survival: Preliminary results of an EORTC/MRC randomized phase III study. *Proc Am Soc Clin Oncol* 1998; 17: 400.
- Olson JD, Riedel E, DeAngelis LM. Long term outcome of low grade oligoden-

droglioma and mixed glioma. *Neurology* 2000; 54(7): 1442–1448.

21. Stege EM, Kros JM, de Bruin HG, Enting RH, van Heuvel I, Looijenga LHJ et al. Successful treatment of low-grade oligodendroglial tumors with chemotherapy regimen of Procarbazine, Lomustine, and Vincristine. *Cancer* 2005; 103(4): 802–809.

22. Cairncross JG, Macdonald DR. Successful chemotherapy for recurrent malignant oligodendroglioma. *Ann Neurol* 1988; 23(4): 360–364.

23. van den Bent MJ, Taphoorn MJ, Brandes AA, Menten J, Stupp R, Frenay O et al. Phase II study of first-line chemotherapy with Temozolomide in recurrent oligodendroglial tumors: The European Organization for Research and Treatment of Cancer Brain Tumor Group Study 26971. *J Clin Oncol* 2003; 21(13): 2525–2528.

24. Jaeckle KA, Ballman KV, Rao RD, Jenkins RB, Buckner JC. Current strategies in

treatment of oligodendroglioma: evolution of molecular signatures of response. *J Clin Oncol* 2006; 24(7): 1246–1252.

25. van den Bent MJ, Chinot O, Boogerd W, Bravo Marques J, Taphoorn MJB et al. Second-line chemotherapy with Temozolomide in recurrent oligodendroglioma after PCV (Procarbazine, Lomustine and Vincristine) chemotherapy: EORTC Brain Tumor Group phase II study 26972. *Ann Oncol* 2003; 14(4): 599–602.

26. van den Bent MJ, Keime-Guibert F, Brandes AA, Taphoorn MJB, Kros JM, Eskens FA et al. Temozolomide chemotherapy in recurrent oligodendroglioma. *Neurology* 2001; 57(2): 340–342.

27. Triebels VH, Taphoorn MJ, Brandes AA, Menten J, Frenay M, Tosoni A et al. Salvage PCV chemotherapy for temozolomide-resistant oligodendrogliomas. *Neurology* 2004; 63(5): 904–906.

28. Scopece L, Franceschi E, Cavallo G, Paioli A, Paioli G, Conforti R et al. Carbo-

platin and etoposide (CE) chemotherapy in patients with recurrent or progressive oligodendroglial tumors. *J Neurooncol* 2006; 79(3): 299–305.

29. Talianky-Aronov A, Bokstein F, Lavon I, Siegal T. Temozolomide treatment for newly diagnosed anaplastic oligodendrogliomas: a clinical efficacy trial. *J Neurooncol* 2006; 79(2): 153–157.

30. Kouwenhoven MC, Kros JM, French PJ, Biemond-ter Stege EM, Graveland WJ, Taphoorn MJ et al. 1p/19q loss within oligodendroglioma is predictive for response to first line temozolomide but not to salvage treatment. *Eur J Cancer* 2006; 42: 2499–2503.

31. Buckner JC, Gesme D jr, O'Fallon JR, Hammack JE, Stafford S, Brown PD et al. Phase II trial of Procarbazine, Lomustine, and Vincristine as initial therapy for patients with low-grade oligodendroglioma or oligoastrocytoma: efficacy and associations with chromosomal abnormalities. *J Clin Oncol* 2003; 21(2): 251–255.

www.vnitrnilekarstvi.cz