

Cerebelární mutizmus po resekci medulloblastomu u dítěte – kazuistika

Cerebral Mutism after Resection of a Medulloblastoma – a Case Report

Souhrn

Cerebelární mutizmus je vzácnou komplikací výkonů v zadní jámě lebni, objevuje se zejména u dětských pacientů a má transientní charakter. Patofyziologický podklad cerebelárního mutizmu zůstává stále nejasný. Autoři prezentují případ cerebelárního mutizmu po resekci medulloblastomu vermis cerebelli v českém písemnictví dosud nepublikovaný. Cílem našeho kazuistického sdělení je upozornit na tuto zajímavou problematiku a shrnout dosavadní poznatky o mechanismech vzniku cerebelárního mutizmu.

Abstract

Cerebellar mutism is a rare complication after posterior fossa surgery, it typically appears in patients in childhood and is usually transient. The pathophysiology behind cerebellar mutism still remains unclear. The authors present a case study of cerebellar mutism after resection of a medulloblastoma of the cerebellar vermis, it has not been published in Czech literature yet. The aim of our case report is to call attention to this interesting disorder and to summarize present findings on the mechanisms of development of cerebellar mutism.

T. Radovnický, M. Sameš

Neurochirurgická klinika Univerzity J. E. Purkyně, Masarykova nemocnice, Ústí nad Labem



MUDr. Tomáš Radovnický
Neurochirurgická klinika
Univerzity J. E. Purkyně
Masarykova nemocnice
Sociální péče 3316/12a
401 13 Ústí nad Labem
e-mail:
tomas.radovnický@mnul.cz

Přijato k recenzi: 15. 1. 2008

Přijato do tisku: 21. 4. 2008

Klíčová slova

cerebelární mutizmus – vermis cerebelli – medulloblastom

Key words

cerebellar mutism – cerebellar vermis – medulloblastoma

Úvod

Cerebelární mutizmus jako komplikaci po výkonu v zadní jámě lební popsali již Hirsh et al v roce 1979 [1]. Od té doby bylo v anglicky psané literatuře prezentováno celkem 110 případů cerebelárního mutizmu u dětí, u dospělých pacientů je cerebelární mutizmus vzácný (14 případů). Nejčastější indikací k výkonu v zadní jámě lební je u těchto pacientů neoplázie, lokalizovaná zejména ve vermis. Mutizmus se typicky objevuje s určitou latencí po výkonu (18–72 hod) a trvá průměrně 5 týdnů (1 den–20 týdnů) [2] a ve všech popsanych případech byl reverzibilní. Po jeho odeznění u většiny nemocných přetrvává ataktická dysartrie. Patofyziologický a anatomický podklad zůstává stále nejasný. V současné době se jeví jako nejpravděpodobnější příčina incize vermis cerebelli inferior s následným edémem paravermálních struktur. Předkládáme případ dětské pacientky, která byla operovaná na naší klinice pro tumor v zadní jámě lební a u které se vyvinul typický obraz cerebelárního mutizmu.

Kazuistika

Desetiletá dívka byla hospitalizována s třítýdenní anamnézou nejisté chůze a dvoudenní anamnézou zvracení. Neurologické vyšetření ukázalo pozitivní meningeální příznaky a paleo- i neocerebelární syndrom. CT vyšetření mozku zobrazilo tumorózní expanzi zadní jámy lební v oblasti IV. komory. Na MR zobrazení mozku byl patrný solidně cystický tumor IV. komory s origem ve vermis, směrem ke kmeni expandovala solidní složka tumoru s tlakem na kmen. Vyšetření dále ukázalo tříkomorový obstrukční hydrocefalus. Třetí den hospitalizace byla provedena resekce tumoru ze subokcipitálního přístupu v poloze v polosedě, vermis byl incidován. Histologie určila tumor jako meduloblastom, WHO grade IV, molekulárně genetický rozbor nepotvrdil amplifikaci onkogenu c-myc, což činí tumor senzitivnějším k adjuvantní terapii. Pooperační stav byl modifikován výrazným pneumocefalem komorového systému, bazálních cisteren i subarachnoideálních prostor na konvexitě.

Pacientka ležela bez pohybu, byla apatická a nekomunikovala. Dále byl patrný obraz kortikosubkortikální dezintegrace s pyramidovými iritačními jevy na LDK, povšechná svalová hypotonie a paréza levého ústního koutku. Pneumocefalus postupně regredoval, ale na kontrolních CT snímcích byly zjištěny známky vývoje pooperačního obstrukčního hydrocefalu, proto byla následně provedena navigovaná endoskopická ventrikulotomie III. komory a přechodně zevní komorová drenáž. Poté se neurologický stav postupně zlepšoval do té míry, že dívka mohla být 36. den po operaci přeložena do FN v Motole k adjuvantní onkologické terapii. V klinickém obraze v té době dominoval zejména mutizmus se zachováním chápání řeči. Pacientka již jednoduše nonverbálně komunikovala (kývání hlavou atd.). Dále byl přítomen cerebelární syndrom, se složkou paleo- i neocerebelární, s pravostrannou převahou, známky dyskoordinace mluvidel a porucha polykání. 19. týden od operace dívka spontánně produkuje jednoduchá a obsahově smysluplná slova se symptomy cerebelární dysartrie. Stále přetrvává cerebelární syndrom a porucha polykání. V devátém pooperačním měsíci je dívka bez dysartrie, tedy řečový a jazykový projev měla bez poruch, a začíná polykat. Stále trvá cerebelární syndrom s pravostrannou paleo- i neocerebelární složkou. Po 13. pooperačním měsíci pacientka ukončila onkologickou léčbu v kompletní remisi základního onemocnění. Trvala mírnější porucha polykání (vážně polykání tuhého sousta), neocerebelární syndrom akcentovaný vpravo, lehká pravostranná hemiparéza.

Diskuze

Patofyziologický podklad cerebelárního mutizmu zůstává stále nejasný. Zvažovány jsou především dvě hlavní teorie – teorie psychogenního a organického podkladu mutizmu.

Psychogenní teorie předpokládá, že se mutizmus vyvine jako reakce dítěte na stres z hospitalizace a z operačního výkonu. Tato reakce je nazývána elektivním mutizmem. Je charakterizován

plnou restitucí řeči bez dysartrické periody téměř bezprostředně po propuštění z nemocnice [2]. Tato teorie nevysvětluje, proč se mutizmus objevuje pouze u dětí, které podstoupily výkon v zadní jámě lební. Nevysvětlená také zůstává typicky popisovaná dysartrická perioda. Psychogenní vliv však může být sekundárním faktorem prodlužujícím trvání mutizmu.

Druhá teorie předpokládá organický podklad mutizmu. Cerebellum má významnou funkci v kontrole řeči. Charakteristickou poruchou řeči při mozečkových lézích je spíše dysartrie než mutizmus. Dysartrie může být způsobena i jednostrannou lézí v mozečkové hemisféře. Cerebelární mutizmus je však téměř výhradně spojen se středočárovými neoplastickými lézemi mozečku, jejichž resekce byla spojena s incizí vermis inferior. Zvláště významná je incize pyramis a nodulus cerebelli [3]. Řada poznatků však ukazuje na to, že incize vermis není přímou příčinou vzniku mutizmu. Pokud by totiž vermis inferior byl podstatný pro řečové funkce, byla by incidence mutizmu daleko větší a jeho incize by vedla k nevratnému mutizmu. Téměř ve všech popisovaných případech je ale mutizmus reverzibilní. Dalším argumentem pro extravermální lokalizaci poškození je pooperační latence vzniku mutizmu, která je 18–72 hod [4]. Tento fenomén ukazuje, že struktury zodpovědné za vznik mutizmu nejsou poškozeny peroperačně, ale až následně. Tuto myšlenkovou linii potvrzují i pooperační zobrazovací vyšetření, která ve většině případů prokazují bilaterální edém paravermálních struktur [4]. Jako určující se zdá být edém nucleus dentatus, jehož důležitost pro iniciaci řeči prokázali již v roce 1975 Fraoli a Guidetti, když popsali mutizmus po stereotaktické bilaterální destrukci tohoto mozečkového jádra pro dyskinetický syndrom [5]. Latentní perioda vzniku cerebelárního mutizmu tedy může být vysvětlena postupným vznikem edému, způsobeného incizí vermis, a reverzibilita ústupem edému klíčových struktur. Je třeba zdůraznit, že jednostranné léze nucleus dentatus nevedou k vývoji

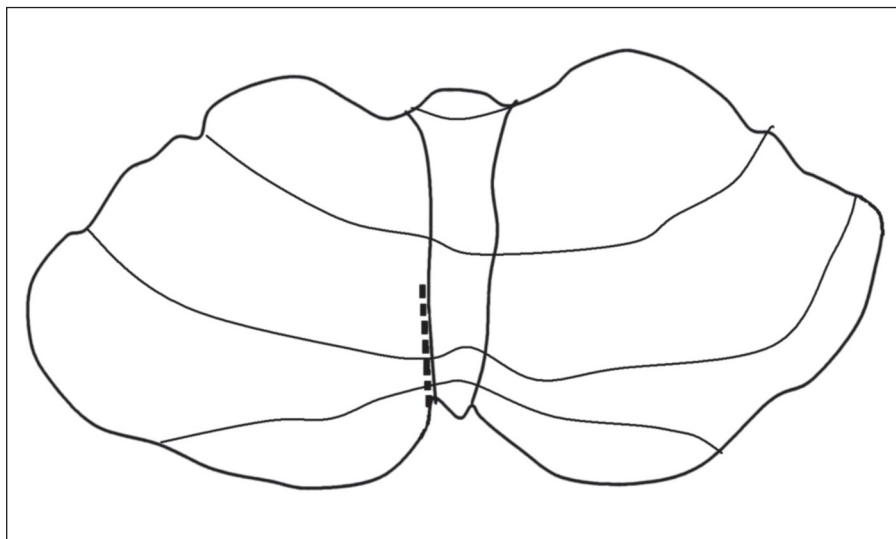
mutizmu, nutné je bilaterální poškození. V některých publikacích se uvádí jako možný vyvolávající faktor porucha cirkulace likvoru a pooperační meningeální reakce [6]. Avšak zdá se, že tyto jevy s mutizmem pouze koincidují, a nemají s ním příčinnou souvislost [2].

Dailey et al [3] nezaznamenali ve svém souboru výskyt pooperačního bilaterálního edému nucleus dentatus a příčinu vzniku cerebelárního mutizmu vidí přímo v incizi vermis inferior. Všichni jeho dětské pacienti vykazovali pooperačně známky dyskoordinace orofaryngeální svaloviny s následnými poruchami polykání. Jiné práce však zdůrazňují nálezy edému paravermálních struktur a dávají ho do přímé souvislosti se vznikem mutizmu [2,4,7].

Crutchfield et al [8] prezentují reverzibilní mutizmus po resekci meningeomu s poškozením suplementární motorické korové oblasti. Vznik mutizmu vysvětlují poškozením spojů nucleus dentatus – ventrolaterálních jader talamu – suplementární motorické korové oblasti. Soudí, že mutizmus může být vyvolán poškozením kterékoliv z těchto struktur.

Cerebelární mutizmus se vyskytuje téměř výhradně v dětském věku. Dospělých pacientů bylo evidováno jen velmi málo, celkem 14 případů [2,9]. Na tomto věkovém rozložení se podílí zřejmě vyšší incidence infratentoriálních tumorů v dětském věku a nedokončená maturace spojů mozečku s pontinními jádry, talamem, motorickými, senzoricnými a suplementárními motorickými oblastmi, které jsou důležité pro iniciaci řeči. Nezralost těchto spojů pak zvyšuje jejich vulnerabilitu [2].

Cerebelární mutizmus postihuje 7,9 až 8,5 % dětí operovaných pro středočárovou expanzi ve fossa cranii posterior [3,4,10]. Ildan et al [2] shrnují 106 publikovaných dětských pacientů. Uvádají, že věkový průměr pacientů s cerebelárním mutizmem je 6,4 let, u 91,5 % dětí je expanze lokalizována ve vermis cerebelli, u dospělých je ve vermis v 69,2 %. Nejčastějším typem této expanze u dětí je dle něj meduloblastom (67,9 %), dále astrocytom (16 %), ependymom (14,1 %), AVM (arterio-venózní malformace 0,9 %) a hematom (0,9 %). Cere-



Obr. 1. Zjednodušené schéma telovelárního přístupu cerebelomedulární fisurou. Nedochází k rozetnutí vermis a eliminuje se riziko vzniku cerebelárního mutizmu.

belární mutizmus vzniká typicky s časovým odstupem 18–72 hod po operaci [7]. Bezprostředně po operaci je tedy řeč pacienta nepostižena. Jsou zaznamenány i případy vývoje mutizmu ihned po operačním výkonu, ale jsou spíše výjimkou [4]. Ve všech prezentovaných případech byl mutizmus reverzibilní. Trvání mutizmu je velmi individuální. Pohybuje se v intervalu 1 den–20 týdnů, průměrně pět týdnů. Po restituci řeči se typicky objevuje perioda dysartrie, která trvá řádově měsíce. U 9,4 % dětských pacientů dysartrie zaznamenána nebyla [2].

Cerebelární mutizmus se vyskytuje nejčastěji po operaci pro neoplázii. Je proto důležité říci, že výskyt této komplikace by neměl být důvodem pro odložení adjuvantní onkologické terapie [2].

Pollack et al [4] zdůrazňují, že u většiny pacientů není mutizmus jediným nálezem. Často se diagnostikuje také pseudobulbární syndrom, změny v emoční sféře, inkontinence moči a zpomalená iniciace volných pohybů. Naše desetiletá pacientka představuje typický příklad cerebelárního mutizmu. Byla operována pro meduloblastom vermis, což je nejčastější tumor s nejčastějším origem popisovaným v dostupných souborech. Resekce tumoru byla provedena ze subokcipitálního přístupu v poloze v polosedě, při operačním výkonu byl

protnut vermis, což se zdá být predisponujícím faktorem pro vývoj cerebelárního mutizmu. Je tedy zřejmé, že volba šetrného přístupu, bez nutnosti protnout vermis, může minimalizovat riziko vzniku mutizmu. Nabízí se zejména telovelární přístup, který je maximálně šetrný. Popisovanou latenci vzniku mutizmu (18–72 hod) jsme nemohli pozorovat díky celkové pooperační deterioraci stavu pacientky, ale třetí den po operaci byl mutizmus již spolehlivě prokazatelný. Cerebelární mutizmus trval u naší pacientky 19 týdnů, poté následovala typická perioda dysartrie, pacientka v té době pronáší jednoduchá slova. V devátém měsíci je řeč již plně restituována. Po přeložení do FN v Motole se pacientka podrobila adjuvantní radioterapii a chemoterapii. Molekulárně genetickým rozбором tumoru bylo zjištěno, že neamplifikuje c-myc onkogen, což je příznivý prognostický faktor. Pacientka v 13. pooperačním měsíci ukončila onkologickou terapii v kompletní remisi základního onemocnění a nadále je dispenzarizována.

Závěr

Cerebelární mutizmus je relativně vzácnou komplikací výkonu v zadní jámě lební. Vyskytuje se téměř výhradně v dětském věku. Objevuje se 18–72 hod

po operaci, trvá průměrně pět týdnů a je plně reverzibilní. Nejčastější indikací k výkonu je tumor středočárových struktur zadní jámy lební. Příčina vzniku není stále jasná, ale zdá se, že velký význam má incize vermis cerebelli inferior s následným edémem paravermálních struktur. Tomuto poškození je možné předejít volbou šetrného přístupu bez nutnosti protnout vermis inferior – telovelární přístup (obr. 1) [11].

Literatura

1. Hirsch JF, Renier D, Czernichow P, Benveniste L, Pierre-Kahn A. Medulloblastoma in childhood: Survival and functional results. *Acta Neurochir* 1979; 48(1–2): 1–15.
2. Ildan F, Tuna M, Erman T, Göçer AI, Zeren M, Çetinalp E. The evaluation and comparison of cerebellar mutism in children and adults after posterior fossa surgery: report of two adult cases and review of the literature. *Acta Neurochir* 2002; 144(5): 463–473.
3. Dailey AT, McKhann GM, Berger MS. The pathophysiology of oral pharyngeal apraxia and mutism following posterior fossa tumor resection in children. *J Neurosurg* 1995; 83(3): 467–475.
4. Pollack IF, Polinko P, Albright AL, Towbin R, Fitz C. Mutism and pseudobulbar symptoms after resection of posterior fossa tumors in children: incidence and pathophysiology. *Neurosurgery* 1995; 37(5): 885–893.
5. Fraioli B, Guidetti B. Effect of stereotactic lesions of the dentate nucleus of the cerebellum in man. *Appl Neurophysiol* 1975; 38(1): 80–90.
6. Erşahin Y, Mutluer S, Saydam S, Barcin E. Cerebellar mutism: report of two unusual cases and review of the literature. *Clin Neurol and Neurosurg* 1997; 99(2): 130–134.
7. Kingma A, Mooij JJ, Metzemaekers JDM, Leeuw JA. Transient mutism and speech disorders after posterior fossa surgery in children with brain tumors. *Acta Neurochir* 1994; 131(1–2): 74–79.
8. Crutchfield JS, Sawaya R, Meyers CA, Moore BD. Postoperative mutism in neurosurgery. Report of two cases. *J Neurosurg* 1994; 81(1): 115–121.
9. Suman R, Bushan JV, Chandrashekar K. Cervico medullary junction lipoma causing transient cerebellar mutism: an uncommon presentation of a rare condition [online]. *The Internet Journal of Neurosurgery* 2006; 3(2). Dostupné z: <<http://www.ispub.com/ostia/index.php?xmlFilePath=journals/ijns/vol3n2/lipoma.xml>>.
10. Van Calenbergh F, Van De Laar A, Plets Ch, Goffin J, Casaer P. Transient cerebellar mutism after posterior fossa surgery in children. *Neurosurgery* 1995; 37(5): 894–898.
11. Mussi AC, Rhoton AL jr. Telovelar approach to the fourth ventricle: microsurgical anatomy. *J Neurosurg* 2000; 92(5): 812–823.