

Syndrom Smithové-Magenisové: kazuistika

Smith-Magenis Syndrome: a Case Report

Souhrn

Syndrom Smithové-Magenisové je vzácné onemocnění podmíněné haploinsuficiencí RAI 1 (retinoic acid-induced) genu spojenou s delecí chromozomu 17p11.2 nebo s jeho mutací. V klinickém obraze se kombinuje mentální retardace, porucha chování s nápadným sebe-poškozováním a porucha spánku. Porucha spánku se zkrácením celkové doby spánku, předčasným probouzením a zvýšenou denní spavostí je pro tento syndrom velmi specifická. Její příčinou je obrácená cirkadiánní sekrece melatoninu s maximem v denních hodinách. U pacientů je patrná charakteristická kraniofaciální dysmorfie a bývá přítomno další multisystémové postižení. Autoři popisují pacientku s typickým klinickým obrazem onemocnění, odchylkami ve vyšetření spánku a genetickým nálezem.

Abstract

Smith-Magenis syndrome is a rare disease caused by haploinsufficiency of the RAI 1 (retinoic acid-induced) gene associated with the deletion of chromosome 17p11.2 and/or its mutation. The clinical picture comprises mental retardation, behavioural disorders with marked proneness to self-injurious outbursts, and disordered sleep. Sleep disorders characterised by the overall sleep time shortening, premature awakening and increased daytime sleepiness are very typical features for the syndrome. The cause lies in inverted circadian secretion of melatonin culminating in daytime hours. Patients display characteristic craniofacial dysmorphism, and often multisystem involvement. A case of a female patient is presented, with a typical clinical picture, sleep aberrations and genetic symptoms.

I. Příhodová¹, D. Kemlink¹,
K. Veselá², R. Mihalová²,
S. Nevšímalová¹

¹ Neurologická klinika 1. LF UK
a VFN v Praze

² Ústav biologie a lékařské genetiky
1. LF UK a VFN v Praze



MUDr. Iva Příhodová
Neurologická klinika 1. LF UK
a VFN v Praze
Kateřinská 30, 128 08 Praha 2
e-mail: iprih@lf1.cuni.cz

Přijato k recenzi: 6. 11. 2007

Přijato do tisku: 10. 1. 2008

Klíčová slova

syndrom Smithové-Magenisové – poru-
cha cirkadiánní rytmicity – melatonin

Key words

Smith-Magenis syndrome – circadian
rhythm disorder – melatonin

Úvod

Syndrom Smithové-Magenisové je vzácné, geneticky podmíněné onemocnění poprvé popsané v roce 1982 [1]. Je charakterizováno typickými klinickými projevy, kraniofaciální dysmorfii a dalším multisystémovým postižením. Ve většině případů (v 70–90 %) je spojeno s intersticiální delecí krátkého raménka chromozomu (17) (17p11.2) [2,3], v menším procentu s mutací RAI 1 (retinoic acid-induced) genu, který leží v kritické oblasti uvedeného úseku [4]. Frekvence výskytu je odhadována 1 na 25 000 živě narozených dětí [2]. Klinické příznaky zahrnují různé závažnou mentální retardaci, výrazně opožděný rozvoj řeči, poruchy chování se sebepoškozováním a poruchu spánku ve smyslu narušené cirkadiánní rytmicity.

Kazuistika

13letá pacientka byla přijata na vyšetření pro nadměrnou denní spavost až imperativního rázu a pro nekvalitní noční spánek s předčasným ranním probouzením. Dívka se narodila ze 4. fyziologického těhotenství, porod byl ve 40. týdnu, indukovaný, záhlavím, porodní hmotnost měla 3 120 g. Nebyla kříšena, pro hyperbilirubinemii byla indikována fototerapie. Pro kraniofaciální dysmorfii proběhlo již v novorozeneckém věku vyšetření karyotypu k vyloučení Downova syndromu a dále

pak pro přetrvávající hypotonický syndrom také vyšetření se zaměřením na Praderové-Williho syndrom. Obě vyšetření byla negativní. Dívka měla mírně opožděný psychomotorický vývoj (samostatná chůze od 18. měsíce), později vážil rozvoj řeči a bylo vysloveno podezření na vývojovou dysfazi. Od 3 let byla opakovaně pro vývojové opoždění vyšetřována. CT mozku zachytilo mírnou ventrikulomegalii, EEG, endokrinologické vyšetření a screening vrozených metabolických vad byly bez odchylek, stejně tak i vyšetření sluchu. Pro divergentní strabismus, myopii a astigmatismus byla v péči očního lékaře. Ortopedicky byla sledována pro plochonozí a stažení pravé nohy navnitř. Vzhledem k lehké mentální retardaci chodila do speciální školy. Měla výrazné poruchy chování se záchvaty vzteku a tendencemi k sebepoškozování, bila hlavou o zeď, okusovala si nehty, kousala se do rukou. Z intenzity těchto projevů bylo zřejmé, že měla sníženou reakci na bolest. Projevovala se tendence ke stereotypním pohybům (tleskání rukama, pohyby hlavou), velmi špatně si zvykala na změny denního režimu. Trpěla hyperaktivitou, nesoustředěností a častými výkyvy nálady – záchvaty agresivity se střídaly s nadměrnou emoční přichylností.

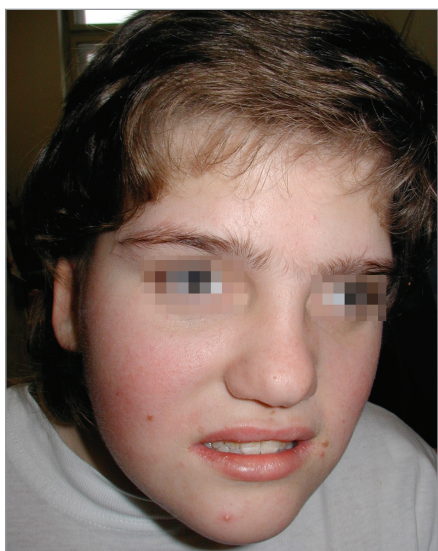Odmalička měla abnormální spánkový rytmus, více spala během dne a v noci se častěji budila. Zhoršení nastalo v posled-

ním roce. Usínala bez potíží kolem 20. hodiny, ale opakovaně se během noci budila. Noční spánek byl zkrácený, s předčasným ranním probuzením (mezi 3.–4. hodinou), někdy ještě s opětovným usnutím. Během dne byla zvýšeně ospalá, pravidelně usínala odpoledne na 30–60 min. Kromě toho se objevovalo imperativní usínání při jídle či rozhovoru, někdy i při chůzi. V noci dívka chrápla, zástavy dechu ani jiné problémy ve spánku neměla, kromě sporadické noční enurézy.

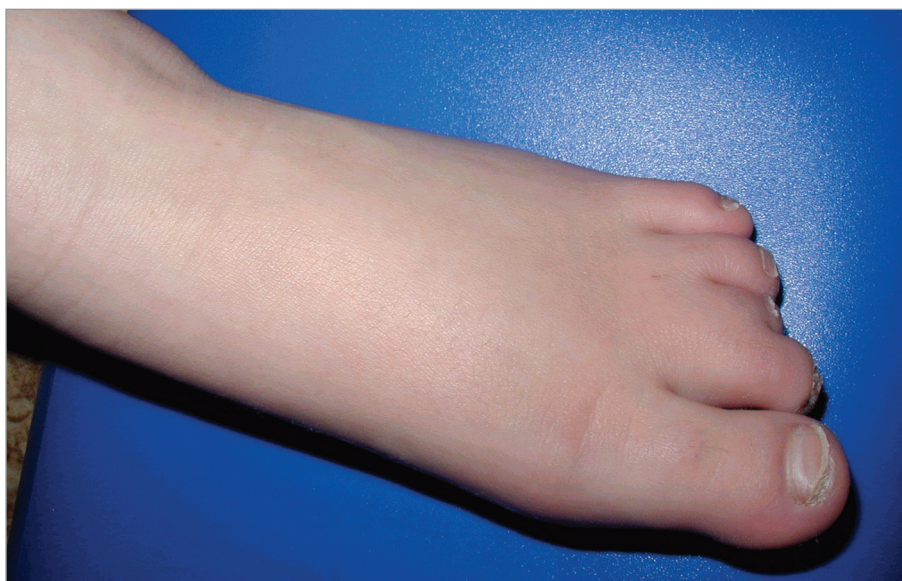Při objektivním vyšetření bylo patrné eretické chování, stereotypní pohyby, omezená slovní zásoba, hrubý hlas a dysartrie, divergentní strabismus levého oka, pedes planovalgi. Dívka chodila o širší bázi a v mírném předklonu. Byla zřejmá kraniofaciální dysmorfie – čtverhranný obličej s hrubými rysy, srostlé obočí, hypertelorismus, krátké filtrum, dysplastické ušní boltce (obr. 1). Na končetinách byla brachydaktylie a na dolních končetinách ještě syndaktylie 2. a 3. prstu (obr. 2).

Pomocná vyšetření neprokázala žádné změny krevního obrazu, biochemických parametrů ani hormonů štítné žlázy. EEG záznam byl bez odchylek. CT mozku zobrazilo prostornější komorový systém. Na sonografii břicha bylo patrné jen mírné zvětšení sleziny. Kardiologické vyšetření bylo normální.

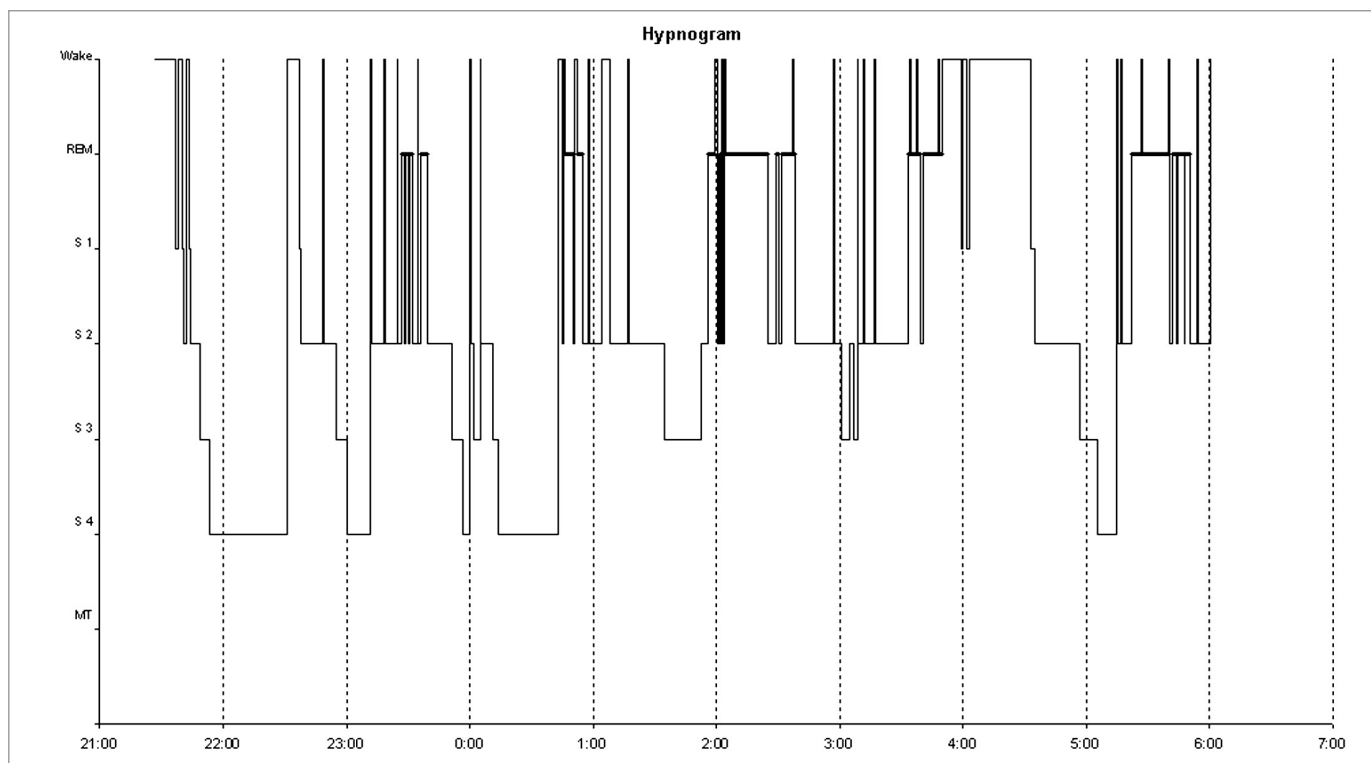
Noční polysomnografie zjistila zkrácenou latenci usnutí (3 min), snížené za-



Obr. 1. Kraniofaciální dysmorfie. Brachycefalie, hypoplazie střední obličejové části, prominující brada.



Obr. 2. Brachydaktylie na dolních končetinách. Dále je patrná syndaktylie 2. a 3. prstu, která je vedlejším nálezem a není pro tento syndrom typická.



Obr. 3. Hypnogram. Delší úsek bdělosti mezi 3:45 a 4:30. Opakované probouzení ze všech spánkových stadií.

stoupení REM spánku (16,8 %) a zmnouženou noční bdělost (14 %). Byla patrna opakovaná probouzení a probouzení reakce z NREM 2 a REM spánku. Delší úsek bdělosti byl zaznamenán mezi 3:45 a 4:30, s opětovným usnutím do 6 h (obr. 3). Celková doba spánku byla 7 hodin. Efektivita spánku byla snižená (84 %). Test mnohočetné latence usnutí prokázal vzhledem k věku mírně zkrácenou průměrnou latenci usnutí (13,4 min). Podle aktigrafického záznamu za 12 dní byla pravidelně patrná kratší doba nočního spánku, usínání nastupovalo mezi 21. až 22. hodinou, probouzení mezi 4:00–5:30. Během dne usínala odpoledne nebo k večeru na 1–1,5 hodiny (obr. 4).

Vzhledem k této výrazné poruše cirkadiánní rytmicity jsme pacientku odeslali k opakovanému genetickému vyšetření. Pro podezření na syndrom Smithové-Magenisové bylo indikováno chromozomální vyšetření s vyšší rozlišovací schopností metodou HRT (high resolution technique). Vyšetření prokázalo karyotyp 46, XX, del(17)(p11.2p11.2), a tedy delecí krátkého raménka chromozomu 17, která je pro tento syndrom typická.

Byla zahájena léčba melatoninem (6 mg ve 20 hodin) a acebutololem (400 mg v 8 hodin). Při této léčbě došlo k částečnému zlepšení denní spavosti a kontinuity nočního spánku.

Diskuse

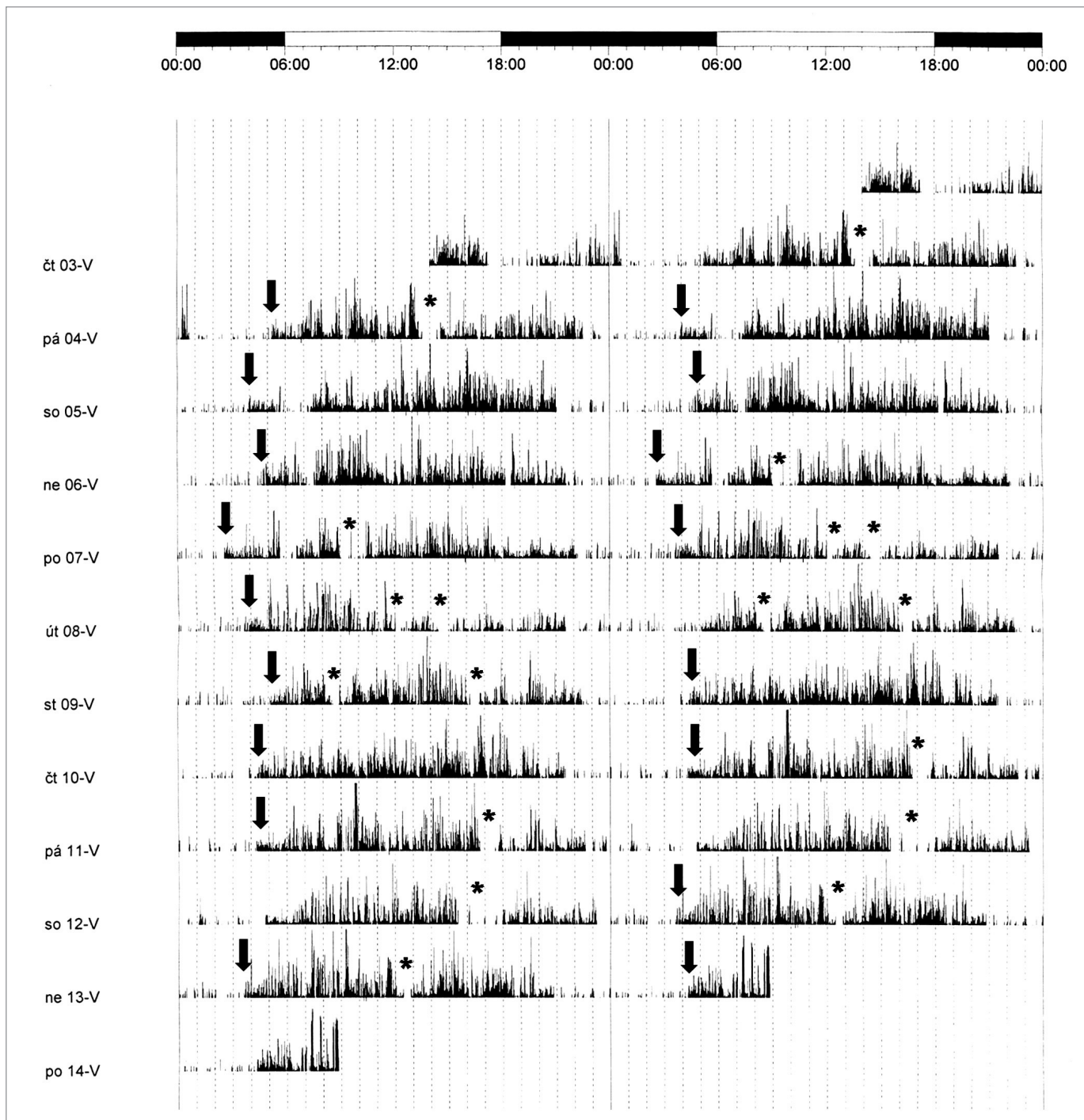
K podezření na diagnózu syndromu Smithové-Magenisové vede charakteristický klinický obraz a kraniofaciální dysmorfie. Stanovení diagnózy nastává většinou v předškolním a školním věku, kdy dochází k plnému rozvoji příznaků, do té doby může být klinický obraz nenápadný. V kojeneckém věku jsou děti hypotonické, pro poruchu orofaciální koordinace mají potíže s příjmem potravy, neprospívají, jsou nápadně klidné, až apatické, což je zčásti podmíněno zvýšenou denní spavostí. Tyto projevy a určitá kraniofaciální dysmorfie vedou většinou, stejně jako u naší pacientky, ke genetickému vyšetření. Vzhled v tomto věku nejčastěji připomíná (epikanty, brachycefalie, široký nos, hypoplazie střední obličejové části) morbus Down, méně často jiné syndromy (Praderové-Wilho, velokardiofaciální, Angelmanův syndrom) [5].

Později je patrné opoždění psychomotorického vývoje a výrazné opoždění rozvoje řeči, zejména v expresivní složce. Opožděný rozvoj řeči je v 68 % případů spojen s poruchou sluchu (častěji převodního typu). Mentální retardace je většinou mírného stupně, ale může být i těžká (IQ 20–78, nejčastěji 50–60) [6]. V předškolním a školním věku se dostávají do popředí poruchy chování, poruchy spánku a vyvíjejí se typické kraniofaciální rysy.

Nápadné jsou poruchy chování, které mají ráz sebezbraňování, často až automutilačního typu (bouchání hlavou, okusování nebo strhávání nehtů, zasouvání předmětů do tělních otvorů). Objevují se záchvaty vzteku a agresivity, které se střídají s velkou emoční přichylností. Děti bývají výrazně hyperaktivní a nesoustředěné. Tendence k stereotypním návykům někdy vede k podezření na autismus. Dlouho bývají problémy s udržováním čistoty [5,7].

Velmi specifickým projevem, který v tomto případě vedl ke správné diagnóze, je porucha cirkadiánního spánkového rytmu v důsledku inverzní sekrece melatoninu. Spánek nastupuje v časnějších večerních hodinách, je rušený opakovanými probu-

SYNDROM SMITHOVÉ-MAGENISOVÉ: KAZUISTIKA



Obr. 4. Aktigrafický záznam. Černé plochy odpovídají pohybové aktivitě (bdělosti), bílé plochy období klidu (spánku). Patrná opakovaná předčasná probuzení (označeno šipkami) a denní spánky (označeno hvězdičkami).

zeními a celková doba spánku je kratší pro předčasné ranní probuzení. Někdy tak může vzniknout podezření na syndrom předčasné fáze spánku. Polysomnografické a aktigrafické nálezy uváděné v literatuře jsou v souladu s výsledky u naší pacientky. Tato vyšetření prokazují u většiny pacientů

zkrácenou celkovou dobu nočního spánku o 1–2 hodiny vzhledem k věku. U poloviny pacientů je redukován nebo fragmentován REM spánek. Přes den se objevuje zvýšená spavost až imperativního rázu [8–10]. Sledování profilu melatoninu prokázalo, že jeho sekrece nastupuje místo

ve večerních hodinách v 6 hodin ráno a maxima dosahuje ve 12 hodin, namísto normálního nočního vrcholu. Během noci je naopak sekrece melatoninu minimální. Bylo zjištěno, že výskyt poruch chování souvisí s redukcí doby nočního spánku a poruchou cirkadiálního rytmu. Záchvaty

vzteku a agresivity se objevují zejména v dopoledních hodinách, v období vzestupu sekrece melatoninu, a jsou zřejmě mechanismem, který slouží k překonávání ospalosti, stejně tak jako hyperaktivita. Naopak vrchol sekrece melatoninu je spojen se spánkem v poledních a odpoledních hodinách. Tendence k večernímu časnému usínání odpovídá dalšímu vzestupu sekrece melatoninu mezi 18.–20. hodinou [10,11].

Souvislost genetické poruchy se změnou sekrecí melatoninu je nejasná. Proti hypotéze o poruše biologických hodin svědčí to, že cirkadiální profil sekrece kortizolu a růstového hormonu, stejně jako profil teploty, jsou normální. Předpokládá se spíše porucha regulačních systémů, které přímo kontrolují uvolňování melatoninu z pineální žlázy [11].

U pacientky byla rovněž patrná typická kraniofaciální dysmorfie, pro niž je charakteristická brachycefalie, hypoplazie střední obličejové části, široký kořen nosu, epikanty, mohutné a srostlé obočí, prominující dolní čelist, široká ústa. Z postižení dalších systémů byly u pacientky přítomny skeletální abnormality (pes planovalgus) a oční příznaky (šilhání a myopie). Syndaktylie pro tento syndrom není typická, byla podmíněna dědičně (výskyt syndaktylie u matky). Popisovaná je řada dalších poruch a odchylek: jiné oční vady, hypakuze, vrozené vývojové vady srdce a ledvin, rozštěpy rtu a patra, hypogamaglobulinemie, hypercholesterolemie, snížení hladiny tyroxinu, skolióza, růstová retardace. V 75 % případů jsou patrné klinické známky neuropatie – snížená citlivost na bolest a teplo, poruchy chůze, svalová slabost, ale rychlosti vedení periferním nervem jsou normální. Zobrazovací metody (CT, MRI mozku) prokazují nespecifické nálezy, častá je ventrikulomegalie a zvětšená cisterna magna. Až 30 % dětí s tímto syndromem trpí epileptickými záchvaty [6].

Klinická diagnóza byla potvrzena cytogenetickým vyšetřením. Byla detekována intersticiální delecí chromozomu 17p11.2. V tomto případě šlo o rozsáhlou delecii viditelnou klasickou analýzou pomocí G-bandingu. Většina pacientů s tímto syndromem

má intersticiální delecii menšího rozsahu, která vyžaduje molekulárně cytogenetické vyšetření metodu fluorescenční in situ hybridizace (FISH). Nejčastěji tato chromozomální změna vzniká de novo, avšak k vyloučení familiárního výskytu je indikováno vyšetření obou rodičů. Menší část pacientů má mutaci RAI 1 genu.

Z hlediska léčby se objevují zprávy o příznivém účinku kombinace večerní dávky melatoninu a ranní dávky beta-1 adrenergního blokátoru acebutololu, který potlačuje denní sekreci melatoninu. Někteří autoři při této terapii popisují úpravu spánkového rytmu a podstatné zlepšení chování [12]. U pacientky jsme při podávání doporučených dávek zaznamenali částečné zlepšení kontinuity spánku a výkyvů nálady. Ostatní léčba bývá nespecifická – stabilizátory nálady (valproát, lithium), antipsychotika (risperidon) a inhibitor zpětného vychytávání serotoninu (fluoxetin).

Závěr

Výskyt mentální retardace (většinou lehkého stupně) v kombinaci s poruchami chování autoagresivního rázu a poruchou spánku u dětí s dysmorfickými kraniofaciálními rysy vede k podezření na syndrom Smithové-Magenisové. Velmi specifickým projevem je porucha cirkadiální rytmicity se zkrácením nočního spánku, předčasným ranním probuzením a zvýšenou denní spavostí. Syndrom je pravděpodobně poddiagnostikován, děti jsou vyšetřovány pro mentální retardaci společnou s jinými genetickými syndromy či pro autismus. Potvrzení diagnózy přináší genetické vyšetření. Nadějně se jeví možnosti léčebného ovlivnění abnormní diurnální sekrece melatoninu.

Literatura

- Smith AC, McGavran L, Robinson J, Waldstein G, Macfarlane J, Zonona J et al. Interstitial deletion of (17)(p11.2p11.2) in nine patients. *Am J Med Genet* 1986; 24: 393–414.
- Greenberg F, Guzzetta V, Montes de Oca-Luna R, Magenis RE, Smith AC, Richter SF et al. Molecular analysis of the Smith-Ma-

genis syndrome: a possible contiguous-gene syndrome associated with del(17)(p11.2). *Am J Hum Genet* 1991; 49: 1207–1218.

- Juyal RC, Figuera LE, Hauge X, Elsea SH, Lupski JR, Greenberg F et al. Molecular analysis of 17p11.2 deletion in 62 Smith-Magenis syndrome patients. *Am J Hum Genet* 1996; 58: 998–1007.

- Slager RE, Newton TL, Vlangos CN, Finucane B, Elsea SH. Mutation in RAI 1 associated with Smith-Magenis syndrome. *Nat Genet* 2003; 33: 466–468.

- Gropman AL, Duncan WC, Smith AC. Neurologic and developmental features of the Smith-Magenis syndrome (del 17p11.2). *Pediatr Neurol* 2006; 34: 337–350.

- Greenberg F, Lewis RA, Potocki L, Glaze D, Parke J, Killian J et al. Multi-disciplinary clinical study of Smith-Magenis syndrome (deletion 17p11.2). *Am J Med Genet* 1996; 62: 247–254.

- Smith AC, Dykens E, Greenberg F. Behavioral phenotype of Smith-Magenis syndrome (del 17p11.2). *Am J Med Genet* 1998; 81: 179–185.

- Smith AC, Dykens E, Greenberg F. Sleep disturbance in Smith-Magenis syndrome (del 17p11.2). *Am J Med Genet* 1998; 81: 186–191.

- Potocki L, Glaze D, Tan DX, Park SS, Kashork CD, Shaffer LG et al. Circadian rhythm abnormalities of melatonin in Smith-Magenis syndrome. *J Med Genet* 2000; 37: 428–433.

- De Leersnyder H, de Blois MC, Claustrat B, Romana S, Albrecht U, Von Kleist-Retzow JC et al. Inversion of the circadian rhythm of melatonin in the Smith-Magenis syndrome. *J Pediatr* 2001; 139: 111–116.

- De Leersnyder H, de Blois MC, Veke-mans M, Sidi D, Villain E, Kindermans C et al. Beta1-adrenergic antagonists improve sleep and behavioural disturbances in a circadian disorder Smith-Magenis syndrome. *J Med Genet* 2001; 38: 586–590.

- De Leersnyder H, Bresson JL, de Blois MC, Souberbielle JC, Mogenet A, Delhotal-Landes B et al. Beta 1-adrenergic antagonists and melatonin reset the clock and restore sleep in a circadian disorder, Smith-Magenis syndrome. *J Med Genet* 2003; 40: 74–78.