

Vznik neuritidy optického nervu v důsledku mukokély vedlejších nosních dutin – příčinná souvislost či koincidence? Kazuistika

Optic neuritis caused by mucocele of paranasal sinuses – a casual link or a coincidence? A case study

Souhrn

Šíření zánětu do očníce při akutních a chronických sinusitidách není vzhledem k těsným anatomickým vztahům orbity a vedlejších nosních dutin (VDN) žádnou vzácností. Dobře dokumentované je i postižení optiku v průběhu endoskopické chirurgie vedlejších nosních dutin. Nejasnosti však doposud panují v názorech na možný vznik neuritidy optického nervu při patologických procesech, probíhajících v oblasti zadních etmoidů a klínové dutiny. Opakovaně je v literatuře diskutován i možný vznik retrobulbární neuritidy u mukokél a pyokél vedlejších nosních dutin. Mukokéla je cystická, pomalu rostoucí léze VDN se sterilním obsahem, pyokéla je tvořena hnisavým sekretem při sekundární bakteriální infekci mukokély. V naší práci popisujeme kazuistiku nemocného s náhlou ztrátou vizu vpravo při retrobulbární neuritidě. Onemocnění vzniklo zřejmě v souvislosti s mukokélou zadních etmoidů a klínové dutiny vpravo. Na základě klinického stavu a CT vyšetření byla indikována endoskopická endonazální operace paranasálních dutin. Pooperačně bylo pokračováno celkově podávanými kortikoidy a antibiotiky, přesto nedošlo ke zlepšení zraku pacienta. Trvalé poškození zraku lze pravděpodobně zdůvodnit dobou, která uplynula mezi vznikem slepoty a adekvátní chirurgickou léčbou – více než 24 hodin. Diskutovány jsou možné příčiny vzniku nervového postižení, kam patří destrukce optického kanálu a komprese nervu tlakem mukokély, přestup infekce v případě pyokély, nebo vznik okluzivní vaskulitidy s následnými ischemickými změnami.

**P. Čelakovský, J. Vokurka,
M. Lánský, K. Zborayová**

Ušní, nosní a krční klinika
LF UK a FN Hradec Králové



MUDr. Petr Čelakovský, Ph.D.
ORL klinika FN Hradec Králové
Sokolská 581,
500 05 Hradec Králové
e-mail: celpet@centrum.cz

Přijato k recenzi: 21. 8. 2007
Přijato do tisku: 6. 9. 2007

Klíčová slova

mukokéla vedlejších nosních dutin –
retrobulbární neuritis – neuropatie
optického nervu – funkční endosko-
pická chirurgie – FESS

Key words

mucocele of lateral nasal cavities –
retrobulbar neuritis – optical nerve
neuropathy – functional endoscopic
surgery – FESS

Poděkování

Naše poděkování patří Radiodiagnostické klinice FN v Hradci Králové za zapůjčení obrazové dokumentace.

Abstract

Extension of inflammation into the orbit in acute and chronic sinusitis is not a rare situation, as a result of the close anatomical vicinity of the orbit and paranasal sinuses (PS). Also well documented are cases of damage to the optic nerve during endoscopic surgery of the paranasal sinuses. However, opinions still diverge on the possibility of optic neuritis developing in pathological processes in the posterior ethmoid and sphenoid sinuses region. The possibility of retrobulbar neuritis developing in paranasal sinus mucoceles and pyoceles has been a recurrent topic of discussion in the relevant literature. Mucocele is a cystic, slow-growing lesion of paranasal sinuses with sterile content; pyocele contains purulent secretion and is created by secondary bacterial infection of a mucocele. The article describes a case study of a patient with sudden loss of right vision in retrobulbar neuritis. The disease was probably linked with a posterior ethmoid and right sphenoid sinus mucocele. Based on the patient's clinical condition and a CT image, endoscopic endonasal surgery of the paranasal sinuses was indicated. Post-surgical therapy included general corticoids and antibiotics, yet the patient's vision did not improve. Permanent damage to the patient's vision is likely to have been caused by the time which elapsed from the loss of vision to adequate surgical treatment, i.e. more than 24 hours. Possible causes of nervous affection are discussed, including destruction of the optic canal and compression of the nerve by the pressure of the mucocele, transition of infection in the case of pyocele, or the development of occlusive vasculitis with subsequent ischemic changes.

Úvod

Z literatury jsou dobře známy souvislosti mezi akutními a chronickými záněty vedlejších nosních dutin (VDN) a vznikem postižení očníce. Určité nejasnosti však doposud panují v názorech na možné etiopatogenetické souvislosti mezi zánětlivými změnami VDN a vznikem neuritidy optického nervu. V posledních letech jsou stále častěji publikovány práce, které ukazují, že patologický nálezu v oblasti zadních etmoidů a klínové dutiny by neměl být považován za koincidenci, ale za možnou příčinu vzniku neuritidy [1–4].

Na naší klinice jsme měli možnost léčit nemocného, u něhož předpokládáme vznik retrobulbární neuritidy v přímé souvislosti

s postižením zadních etmoidů a klínové dutiny mukokélou. Vzhledem k zajímavému klinickému průběhu uvádíme následující kazuistiku.

Kazuistika

Muž, stáří 36 let, byl přijat na ORL kliniku FN v Hradci Králové pro náhlé zhoršení zraku vpravo s postupným vznikem slepoty.

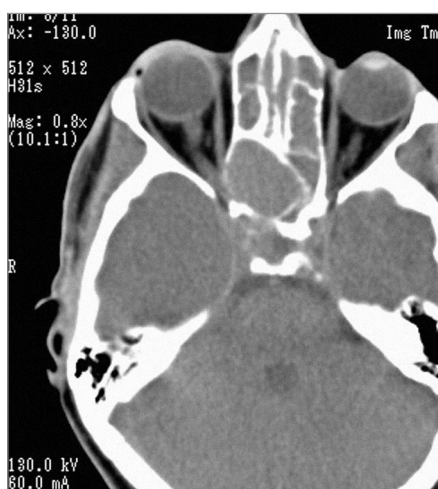
Jednalo se o nemocného s chronickou rinosinuitidou, recidivující nosní polypózou, bronchiálním astmatem a nesnášenlivostí acetylsalicylové kyseliny (ASA syndrom). V předchozích letech postupně prodělal opakovanou polypektomii, operaci čelistní dutiny ze zevního přístupu dle Caldwell-Luca v roce 1996, funkční endoskopickou operaci VDN (FESS) v letech 1998 a počátkem roku 2002. Koncem roku 2002 a počátkem roku 2003 byl pacient léčen na oční a neurologické klinice pro recidivující retrobulbární neuritidu optického nervu vpravo. Bylo provedeno kompletní likvorové vyšetření a magnetická rezonance (MRI) mozku – vše s negativním nálezem. Vždy došlo k úplnému vyléčení, dle dokumentace bez reziduálního zrakového deficitu, etiologicky nebyla příčina vzniku neuritidy odhalena.

V říjnu 2006 došlo u pacienta k náhlému vzniku bolestí hlavy se zhoršením vizu vpravo, porucha zraku dále progredovala a v průběhu několika hodin vznikla úplná slepota vpravo. Nemocný byl vyšetřen na oční a neurologické klinice, akutně bylo provedeno vyšetření mozku a orbit počítačovou tomografií (CT). Na podkladě CT

nálezem bylo doporučeno přijetí na ušní, nosní a krční kliniku.

Nemocný byl přijat na naši kliniku 24 hodin po vzniku slepoty. Na CT vyšetření bylo patrné oboustranné zastření všech VDN, navíc byl diagnostikován expanzivně se chovající útvar – suspektní mukokéla – zadních etmoidů a klínové dutiny vpravo (obr. 1). V této oblasti byla zřejmá i destrukce skeletu mediální stěny zadní části pravé orbity. Vzhledem k výsledku CT vyšetření, při současném postižení optického nervu vpravo, byla indikována chirurgická léčba – ošetření VDN oboustranně a evakuace mukokély endoskopickým endonazálním přístupem. V průběhu operačního výkonu bylo zjištěno, že kanál optického nervu je v oblasti mukokély částečně dehiscenční. Při cytologickém a histologickém vyšetření obsahu mukokély byl nalezen smíšený zánětlivý infiltrát, tvořený především polymorfonukleárními leukocyty a eozinofily. Pravděpodobně tedy došlo k sekundárnímu zánětu mukokély se vznikem pyokély.

Pooperačně bylo pokračováno konzervativní léčbou – celkově podávanými kortikosteroidy společně s antibiotiky. Bylo dosaženo ústupu bolestí hlavy, zlepšení celkového stavu pacienta a zlepšení průchodnosti nosu, slepota však zůstala operací neovlivněna. Stav nemocného byl opakovaně konzultován s očním lékařem, při kontrolním vyšetření MRI byly VDN zcela volné, vzdušné, včetně oblasti původní mukokély, popsány však byly perzistující zánětlivé změny v průběhu optického nervu (obr. 2).



Obr. 1. Axiální CT – zastření etmoidů a klínové dutiny oboustranně, expanzivně se chovající mukokéla v oblasti zadních čichových sklípků a klínové dutiny vpravo.

Diskuse

Šíření zánětu do očnice při akutních a chronických sinusitidách není vzhledem k těsným anatomickým vztahům orbity a VDN žádnou vzácností. Dobře dokumentované je i postižení optiku v průběhu endoskopické chirurgie vedlejších nosních dutin [5–7]. Nejasnosti však doposud panují v názorech na možný vznik neuritidy optického nervu při patologických procesech, probíhajících v oblasti zadních etmoidů a klínové dutiny [1,4].

Moorman [4] publikoval soubor 11 nemocných s neuritidou optiku, u nichž zobrazovací vyšetření odhalilo zastření klínové dutiny. U většiny nemocných se jednalo o postižení při chronické polypózní rinosinusitidě, u 1 nemocného o nekrotický tumor. Autor zdůrazňuje význam zobrazovacího vyšetření, především pak magnetické rezonance u nemocných s neuritidou optiku. Případný patologický nález v oblasti zadních etmoidů a klínové dutiny by neměl být považován za koincidenci, ale za možnou příčinu vzniku neuritidy.

Soubor 17 nemocných s postižením optického nervu při zánětu zadních etmoidů a klínové dutiny popisuje Fujimoto [8]. I přes adekvátní léčbu zůstalo zcela slepých 7 pacientů. Dle autora je bezprostřední chirurgické ošetření postižených VDN u těchto nemocných jednoznačně indikováno.

Aibara [1] poukazuje na možný vztah mezi Onodiho sklípkem a postižením optického nervu. Onodiho sklep je anatomickou varietou, při níž zasahuje pneumatizace etmoidů až nad klínovou dutinu, přičemž bývá popisován velmi těsný vztah tohoto sklípku k průběhu optického kanálu. Autor uvádí kazuistiku nemocného s izolovaným zánětem v oblasti Onodiho sklípku, který pravděpodobně indukoval vznik neuritidy optiku.

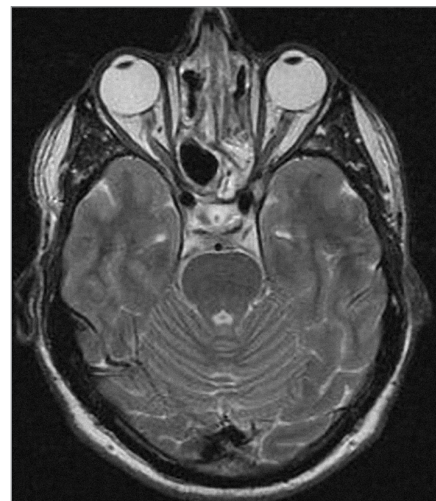
Opakovaně je popisován možný vznik neuritidy optiku u mukokély a pyokély vedlejších nosních dutin [2,9]. Mukokéla je cystická, pomalu rostoucí léze VDN se sterilním obsahem, pyokéla je tvořena hnisavým sekretem při sekundární bakteriální infekci mukokély [9]. Možné příčiny vzniku nervového postižení, popisované v literatuře jsou destrukce optického kanálu a komprese nervu tlakem mukokély, přestup in-

fekce v případě pyokély, nebo vznik okluzivní vaskulitidy s následnými ischemickými změnami [3,4].

Mezi klinické známky neuropatie optiku v důsledku postižení VDN patří dle Fujitaniho [2]:

1. akutní, event. chronická progresivní zraková porucha
2. v akutním stadiu možnost edému papily při vyšetření očního pozadí, atrofie optiku u chronického onemocnění
3. centrální skotom, nebo dolní hemianopsie při vyšetření zrakového pole
4. dobrá prognóza stran zlepšení zraku u mukokél, špatná u pyokél
5. možnost exoftalmu, parézy okoohybných nervů (n. okulomotorius, n. abducens)
6. často předchází operační výkony v oblasti VDN v anamnéze, někdy i recidivující postižení optického nervu
7. nevýrazná, až chybějící symptomatologie stran onemocnění nosu a VDN
8. otoky sliznice a nález polypů ve středním nosním průduchu při rinoendoskopickém vyšetření
9. zastření zadních etmoidů a (nebo) klínové dutiny při CT vyšetření

Otázkou je, zdali u našeho nemocného došlo ke vzniku recidivující retrobulbární neuritidy již v roce 2002 a 2003 v souvislosti s chronickým onemocněním vedlejších nosních dutin. Pro tuto skutečnost by svědčil fakt, že kompletní vyšetření likvoru, ani MR neodhalily jinou možnou příčinu. V té době však nebylo indikováno ORL konzilium a tudíž nebyla možná příčinná souvislost s onemocněním VDN odhalena. Z těchto důvodů jsme znovu revidovali výsledky MR z prosince roku 2002. Na snímcích je patrné zastření čichových sklípků polypy oboustranně s tekutinovou kolekcí v pravé klínové dutině, zatím však ne charakteru mukokély. Již v této době se tedy s velkou pravděpodobností jednalo o etiopatogenetickou souvislost mezi patologickým nálezem v oblasti VDN a retrobulbární neuritidou. Vzhledem k tomu, že nebylo známek útlaku optického nervu, jednalo se zřejmě o parainfekční postižení v důsledku zánětu paranazálních dutin. Jisté je chybou, že v této době nebylo vyžádáno ORL konzilium. K vzniklému stavu však přispěla i nespoupráve pacienta,



Obr. 2. Pooperační MRI – paranazální dutiny volné, bez známek zastření, odeznívající zánětlivé změny v průběhu optického nervu.

který se nedostavil k pravidelným pooperačním kontrolám po operaci paranazálních dutin z dubna 2002. Další vyšetření otorinolaryngologem tak následovalo až v průběhu roku 2006, kdy byl nemocný přijat na naši kliniku již se vzniklou slepotou.

V etiologii vzniku slepoty v roce 2006 se zřejmě uplatňovala kombinace tlakových změn mukokélou, která způsobila destrukci kosti v oblasti optického kanálu a přestup infekce při zánětlivých změnách přilehlých VDN. Trvalé poškození zraku lze zdůvodnit především dobou, která uplynula mezi vznikem slepoty a adekvátní chirurgickou léčbou.

Literatura

1. Aibara R, Kawakita S, Yumoto E, Yanagira N. Relationship of Onodi cell to optic neuritis – radiological anatomy on coronal CT scanning. *Nippon Jibiinkoka Gakkai Kaiho* 1997; 100: 663–670.
2. Fujitani T, Takahashi T. Rhinogenic neuropathia of the optic nerve due to mucous and pyoceles of the sphenoid sinus and posterior ethmoid cells. *Laryngol Rhinol Otol* 1984; 63: 361–363.
3. Rothstein J, Maisel RH, Berlinger NT, Wirtschafter JD. Relationship of optic neuritis to disease of the paranasal sinuses. *Laryngoscope* 1984; 94: 1501–1508.
4. Moorman CM, Anslow P, Elston JS. Is sphenoid sinus opacity significant in pa-

tients with optic neuritis? *Eye* 1999; 13: 76–82.

5. Buus DR, Tse DT, Farris BK. Ophthalmic complications of sinus surgery. *Ophthalmology* 1990; 97: 612–619.

6. Haller D, Gosepath J, Mann WJ. The management of acute visual loss after si-

nus surgery – two cases of rhinogenic optic neuropathy. *Rhinology* 2006; 44: 216–218.

7. Kim JY, Kim HJ., Kim CH, Lee JG, Yoon JH. Optic nerve injury secondary to endoscopic sinus surgery: an analysis of three cases. *Yonsei Med J* 2005; 46: 300–304.

8. Fujimoto N, Adachi-Usami E, Saito E, Nagata H. Optic nerve blindness due to paranasal sinus disease. *Ophthalmologica* 1999; 213: 262–264.

9. Matyja G, Kawczynski M, Tarnowska C. Pyocelle of the posterior ethmoidal cell as the cause of visual loss. *Otolaryngol Pol* 2006; 60: 171–174.

www.currentjournals.cz