

Sledovanie objemových zmien nastávajúcich po stereotactickej rádiochirurgickej liečbe v nide intrakraniálnych arteriovenózných malformácií pomocou 3D volumetrickej štúdie na podklade MR-angiografie

Monitoring volume changes following stereotactic radiosurgical treatment in the nidus of an intracranial arteriovenous malformation with the use of MR angiography based 3D volumetric study

Souhrn

Intrakraniálna arteriovenózna malformácia (AVM) je vaskulárna anomália ohrozujúca svojho nositeľa možnosťou vzniku intrakraniálnej hemorágie. Stereotaktická rádiochirurgia je miniinvazívna metóda liečby AVM s možnosťou neobmedzeného prístupu do všetkých lokalizácií mozgu. Efekt liečby možno očakávať s časovým odstupom 1 až 3 roky. *Ciele práce:* Definovať objemovú zmenu ožiareného nidu AVM v časovom intervale jedného roka po zákroku metódou trojdimenzionálnej (3D) volumetrickej štúdie na podklade magneticko-rezonančnej angiografie (MRA). Porovnať túto metódu sledovania objemových zmien s klasickou angiografiou (DSA) na základe dostupných literárnych údajov. Stanoviť priemerné percento objemovej zmeny nidu AVM a zistiť, či na rýchlosť obliterácie má vplyv iniciálna veľkosť nidu, terapeutická dávka žiarenia. *Súbor a metódy:* V súbore 31 pacientov s priemerným vekom 35 rokov bola aplikovaná dávka žiarenia 12 až 20 Gy (priemerne 17,52 Gy) do objemu 0,3–21,3 cm³ (priemerne 6,21 cm³). Na výpočet objemových zmien sme použili 3D volumetrickú štúdiu na podklade MRA. Na testovanie zadaných parametrov bola použitá metóda neparametrickej korelácie. *Výsledky:* Pomocou 3D volumetrickej štúdie sme odhalili priemerne 64% zmenšenie objemu nidu AVM už 1 rok po rádiochirurgickom zákroku. Percento dosiahnutého zmenšenia závisí od použitej terapeuticko dávky žiarenia ($p = 0,031$). *Záver:* 3D volumetrická štúdia na podklade digitálnej informácie z MRA umožňuje veľmi presne posudzovať dynamiku aj najjemnejších objemových zmien nastávajúcich po rádiochirurgickom ožiarení. 3D volumetrická štúdia sa javí ako vhodná metóda na sledovanie účinkov rádiochirurgickej (SRCH) liečby AVM. MRA je neinvazívna metóda dovoľujúca detailne zobraziť cievy v 3D obraze s vysokým priestorovým rozlíšením. Získané informácie majú význam z hľadiska prognózy a pre ďalší manažment pacientov.

Podakovanie: Naša úprimná vďaka patrí kolektívu neurochirurgov, rádioterapeutov, rádioonkológov, radiačných fyzikov a rádiodiagnostikov Onkologického Ústavu svätej Alžbety v Bratislave, ktorí sa svojou dennou obetavou prácou zaslúžili o dosiahnuté výsledky rádiochirurgickej liečby pacientov s intrakraniálnymi arteriovenóznymi malformáciami.

Za finančnú podporu vďaka grantu poskytnutému firmou Wyeth a Grantu Univerzity Komenského. Všetky MR vyšetrenia sa uskutočnili na 1T supravodivom systéme Harmony firmy Siemens.

I. Vachalová¹, A. Ďurkovský²,
M. Šramka³, P. Traubner¹

¹ 1. neurologická klinika LF UK
a FNsPB, Bratislava

² Klinika stereotactickej rádiochirurgie
OÚSA, Bratislava

³ Klinika rádiodiagnostiky TU a OÚSA,
Bratislava



MUDr. Ivana Vachalová

1. neurologická klinika LF UK
a FNsPB

Mickiewiczova 13, Bratislava
e-mail: vachalova@gmail.com

Prijato k recenzii: 6. 12. 2006

Prijato do tisku: 1. 3. 2007

Klíčová slova

arteriovenózna malformácia – 3D
volumetrická štúdia – MR angiografia –
stereotaktická rádiochirurgia

Key words

arteriovenous malformation – 3D volu-
metric study – MR angiography – stereo-
tactic radiosurgery

Abstract

Intracranial arteriovenous malformation (AVM) is a vascular anomaly jeopardising the affected person due to the risk of intracranial haemorrhage. Stereotactic radiosurgery is a mini-invasive method of treatment of AVM with the possibility of unlimited access to all the locations in the brain. The effect of treatment can be expected after 1 to 3 years. *Objective:* Define the volumetric change of an irradiated AVM nidus in the period of one year post-surgery using the method of 3D volumetric study based on magnetic resonance angiography (MRA). Observe the method of volumetric change monitoring with traditional angiography (DSA) on the basis of available literary data. Determine adequate percentage of volumetric change of AVM nidus and find out whether the speed of obliteration depends on the initial size of the nidus and on the therapeutic dose of irradiation. *Set and methods:* Irradiation dose of 12 to 20 Gy (17.52 Gy on an average) was applied to a set of 31 patients aged 35 years, in the volume of 0.3–21.3 cm³ (6.21 cm³ on an average). 3D volumetric MRA based study was used for the calculation of volumetric changes. The non-parametric correlation method was used for testing the defined parameters. *Outcome:* Using the 3D volumetric study, we discovered an average 64 % reduction of AVM nidus volume as early as one year after radiosurgery. The percentage of reduction depends on the therapeutic dose of irradiation ($p = 0.031$). *Conclusion:* MRA based 3D volumetric study allows for a very precise assessment of the dynamism of even the smallest volumetric changes following radiosurgical irradiation. The 3D volumetric study appears as a suitable method for the follow up of effects of radiosurgical therapy of AVM. MRA is a non-invasive method allowing for detailed imaging of arteries in a 3D image with high spatial resolution. The information obtained is significant from the prognosis point of view, and for further management of the patients.

Úvod

Intrakraniálna arteriovenózna malformácia (AVM) je štruktúrna abnormalita cievnej vaskulatúry mozgu, ktorá je tvorená prívodnými artériami, vlastným nidom zloženým z kĺbka malformovaných ciev a odvodnými, drénujúcimi žilami [1]. Jej incidencia je približne 1/100 000 obyvateľov za rok. V spojení tepenného prívodu a drénujúcej žily vzniká arteriovenózne skrat. Nidus je vlastné aktívne centrum AVM, vytvorené z kĺbka ciev rôzneho kalibru. AVM ohrozuje svojho nositeľa najvýznamnejšie možnosťou vzniku intrakraniálnej hemorágie. AVM sú zodpovedné za cca 1 % všetkých náhlych cievnych mozgových príhod (CMP), za 3 % náhlych CMP u dospelých a približne za 9 % subarachnoidálnych hemorágií [2]. Všeobecné riziko iniciálnej hemorágie je približne 2–3 % ročne. Mortalita prvej hemoragickej príhody je približne 10–30 %, 10–20 % prežívajúcich má pomerne ťažký stupeň dlhodobého funkčného postihnutia [3–9]. AVM sa môže prejaviť aj menej závažnou formou, a to epileptickými záchvatmi, fokálnym neurologickým deficitom, alebo bolesťou hlavy, väčšinou migrenózneho charakteru.

Prezentujeme vlastné skúsenosti s liečbou intrakraniálnych AVM pomocou lineárneho urýchľovača (LINAC). Základom stereotaktickej rádiochirurgie pomocou LINACu je jednorazová aplikácia vysokej dávky radiačného žiarenia do cieľového objemu definovaného 3D stereotaktickým priestorom. Ožiarenie malformovaných ciev vedie k stimulácii proliferácie endotelu, k degenerácii buniek média s produkciou hyalínu, čo vedie k alterácii hemodynamických pomerov s následnou ob-

literáciou nidu AVM [10]. Vo všeobecnosti sú k liečbe LINACom indikované malé lézie (najväčší rozmer <3cm, objem <10cm³), lokalizované v elokventnej oblasti – mozgový kmeň, senzomotorická oblasť, cerebelárne jadrá. Výhodou LINAC– stereotaktickej rádiochirurgie (SRCH) je miniinvasivita, vyžaduje len krátku hospitalizáciu a prístup je možný do všetkých anatomických oblastí mozgu. Nevýhodou však je, že efekt, teda obliterácia AVM, sa dostavuje s časovým odstupom 1–3 rokov. Počas tejto doby pretrvávajú riziko vzniku hemorágie. Zároveň je možné radiačné poškodenie zdravého mozgového tkaniva.

Cieľom práce bolo definovať objemovú zmenu ožiareného nidu AVM v časovom intervale jedného roka po zákroku metódou 3D volumetrickej štúdie na podklade MRA; porovnať túto metódu sledovania objemových zmien s klasickou angiografiou na základe dostupných literárnych údajov. Na základe údajov získaných 3D volumetrickou štúdiou stanoviť priemerné percento objemovej zmeny nidu AVM a zistiť, či na rýchlosť obliterácie má vplyv iniciálna veľkosť nidu, terapeutická dávka žiarenia.

Súbor a metodika

Ide o retrospektívnu štúdiu. Do súboru sme zaradili 31 pacientov (21 mužov a 10 žien) liečených na Klinike stereotaktickej rádiochirurgie od januára 2002 do decembra 2004. Vek pacientov sa pohyboval v rozmedzí 15 až 71 rokov, priemerne 35 rokov. 7 pacientov podstúpilo pred ožiareníím endovaskulárnu embolizáciu, čím sa dosiahla oka-

mžitá parciálna redukcia objemu AVM, ktorý bolo nutné ožiarit. Lokalizácia AVM bola u 27 pacientov supratentoriálne, u zvyšných 4 infratentoriálne. Počiatočný objem nidu AVM sa pohyboval medzi 0,3–21,3 cm³, s priemerom 6,21 cm³. Terapeutická dávka žiarenia bola daná rozhodnutím radiačného onkológa so zvážením elokvencie zóny, kde bol nidus lokalizovaný, cieľového objemu ako aj vzdialenosti od okolitých štruktúr. Rozptyl terapeutickú dávku žiarenia v našom súbore bol 12–20 Gy, s priemernou hodnotou 17,52 Gy (obr. 1). Predpísaná dávka bola aplikovaná do miesta 80% izodózy, ktorá sa podľa ožarovacieho plánu kryla s obalom nidu AVM. Maximálna dávka žiarenia dosahovala 13 až 34,87 Gy, priemerne 26,45 Gy. Podľa zložitosti tvaru lézie bol použitý ľubovoľný počet izocentier tak, aby sme dosiahli ožiarenie celej lézie potrebnou terapeutickou dávkou žiarenia. (S rozptylom lúča žiarenia v tkanive dochádza k jeho absorpcii, a tým k exponenciálne klesajúcej intenzite. Lúče, spájajúce všetky body, kde dopadá žiarenie rovnakej intenzity, sa označujú „izodózy“. V priestore majú charakter obálky obklopujúcej ožarovanej objemu.) Priemerný počet izocentier v našom súbore bol 3, s rozptylom 1 až 10. Všetky MR vyšetrenia sa uskutočnili na 1T supravodivom systéme Harmony firmy Siemens.

Do protokolu vyšetrenia sme zaradili 3D „time of flight“ (TOF) sekvenciu s 1–1,2 mm axiálnymi rezmi. Údaje boli nahrávané v digitálnom formáte DICOM, vyhodnocovanie sme vykonali v softvéri Tomocon Viewerc. Počas plánovania rádiochirurgického zákroku sme zakreslili obrysy nidu AVM na axiálnych

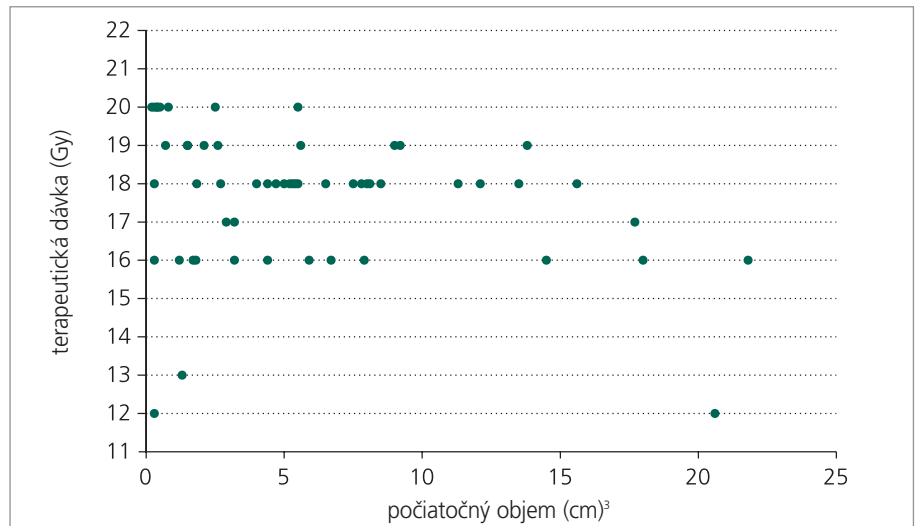
rezoch. Cieľový objem sme vypočítali volumetricky metódou voxelov. Pri kontrolnej magneticko-rezonančnej angiografii (MRA) s odstupom 1 roku po zákroku sme urobili analogický výpočet objemu AVM a jej 3D rekonštrukciu. Výsledky sme navzájom porovnali.

Na základe literárnych údajov sme porovnali technické aspekty získavania informácií z MRA so „zlatým štandardom“ digitálnou subtrakčnou angiografiou (DSA).

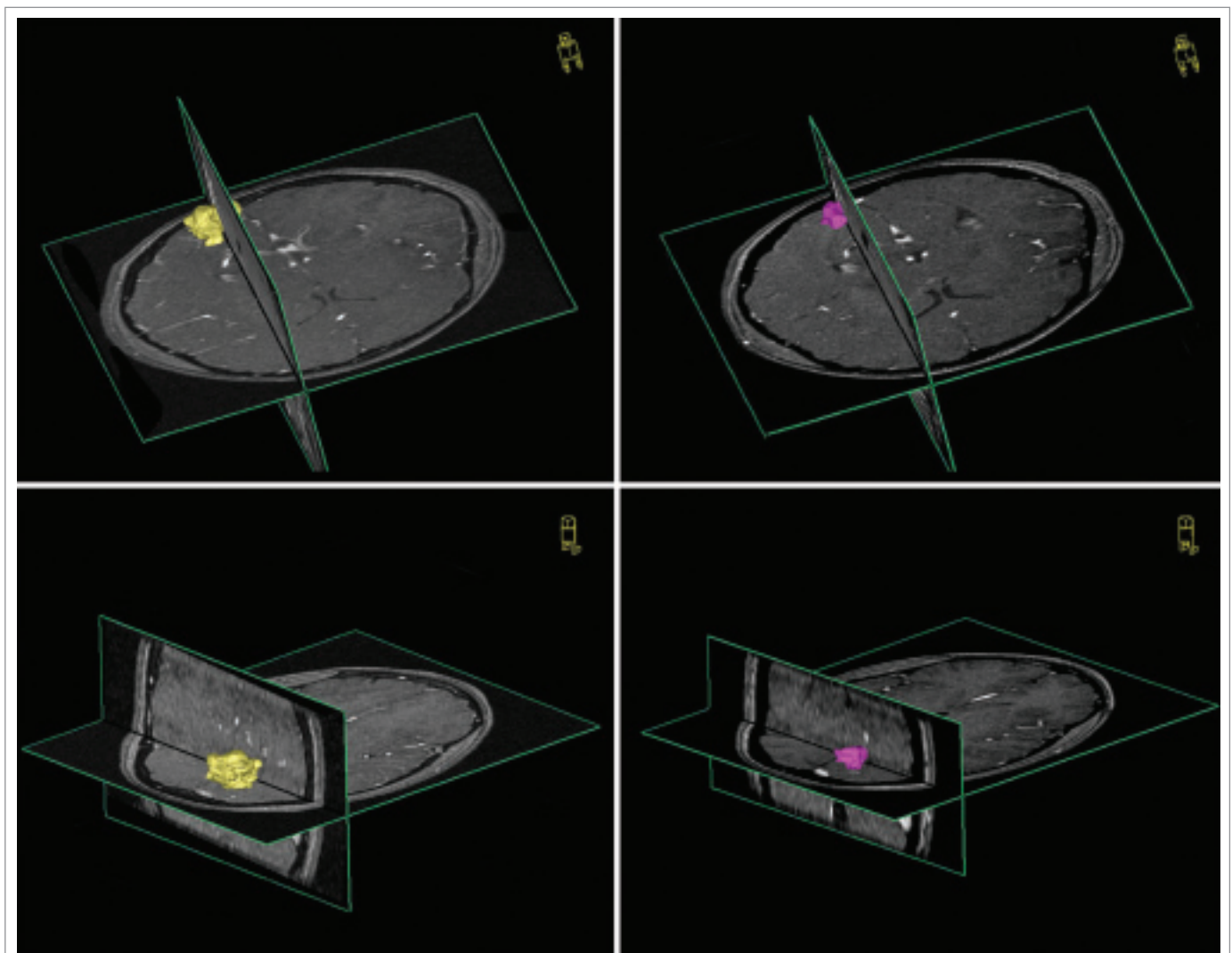
Na testovanie zadaných parametrov sme použili štatistickú metódu neparametrickej korelácie.

Výsledky

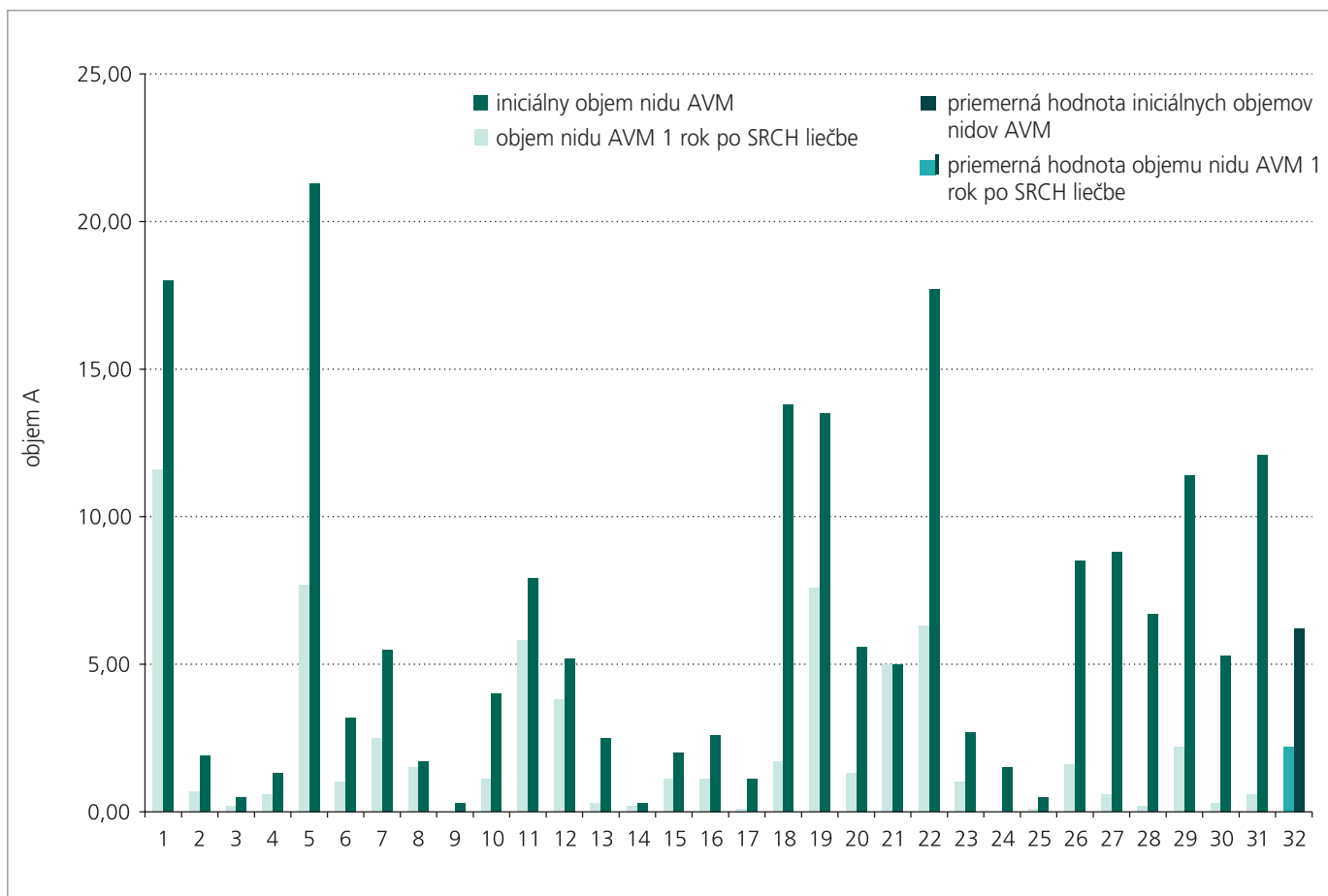
Kontrolné vyšetrenie MRA u pacientov po roku odhalilo zmenšenie nidu AVM v priemere



Obr. 1. Distribúcia použitej terapeutickú dávku žiarenia v súbore pacientov podľa objemu AVM.



Obr. 2. Porovnanie objemových zmien nidu AVM s ročným časovým odstupom po ožiarení u vybraného pacienta. Október 2004 (obrázky vľavo), 3D TOF, objem 3,2 cm³; október 2005 (obrázky vpravo), 3D TOF, objem 1,6 cm³.



Obr. 3. Grafické znázornenie objemových zmien v súbore sledovaných pacientov.

o 64,37 %. Na obr. 2 a 3 uvádzame názorné ukážky pozorovaných objemových zmien v nide AVM 1 rok po ožiarení. Potvrdili sme štatisticky významnú závislosť percenta oblitéracie od použitej terapeutickú dávky žiarenia ($p = 0,031$). Takúto štatisticky významnú závislosť percenta oblitéracie sme nepotvrdili v súvislosti s iniciálnou veľkosťou nidu.

Záver

3D volumetrická štúdia na podklade digitálnej informácie z MRA umožňuje veľmi presne posudzovať dynamiku aj najjemnejších objemových zmien nastávajúcich po rádiokirurgickom ožiarení. 3D volumetrická štúdia sa javí ako vhodná metóda na sledovanie účinkov SRCH liečby AVM. MRA je neinvazívna metóda dovoľujúca detailne zobrazovať cievy v 3D obraze s vysokým priestorovým rozlíšením, ktorá nezatažuje pacienta a nebýva sprevádzaná možnými kompliká-

ciami. Pomocou 3D volumetrickej štúdie sme odhalili priemerne 64% oblitéraciu nidu AVM už 1 rok po rádiokirurgickom zákroku. Percento oblitéracie závisí od použitej terapeutickú dávky žiarenia. Získané informácie majú význam z hľadiska prognózy a pre ďalší manažment pacientov.

Diskusia

DSA disponuje významnou priestorovou ako aj časovou rezolúciou. Je to však metóda invazívna, pri ktorej je nutné pacientovi podať jódomú kontrastnú látku a navyše aplikovať isté množstvo radiačnej záťaže. Približne v 0,1–1 % je sprevádzaná závažnými komplikáciami. Osobitná katetrizácia každej prírodnej cievy vyžaduje predĺženie času expozície radiácii. Pri klasickom angiografickom zobrazovaní ide o priemet priestorovej štruktúry do roviny fotografickej platne. Pri odhade veľkosti a objemu cieľovej lézie môže dôjsť k niektorým chybám. Podhodnotenie

objemu nidu nastane, ak dlhá os nidu nie je paralelná k anteroposteriornej alebo latero-laterálnej rovine zobrazenia. Keďže každá projekcia je stlačením priestoru do roviny, zaznamenaná sa najväčší obrys v danom priemete. Takto môže dôjsť k nadhodnoteniu objemu nidu. K chybe môže dôjsť aj v identifikácii vlastného nidu, pretože priemetom do roviny dochádza k superpozícii vaskulárnych komponentov, ktoré nepatria do nidu [11].

Podľa našich skúseností je nespornou výhodou MRA jej neinvazivita a relatívne vysoká presnosť, ak vezmeme do úvahy fakt, že priestorové rozlíšenie je u AVM väčších ako 3cm zhodné s DSA [12]. Ide o 3D zobrazenie, preto odpadajú problémy výpočtu objemu, aké sa vyskytujú pri klasickej angiografii. Navyše MRA pacienta radiačne nezatažuje. Nevýhodou však stále zostáva nižšie, alebo nulové časové rozlíšenie.

Podľa platných odporúčaní z roku 2003 (International Radiosurgery Association Prac-

tice Guidline Initiative) je vhodné pacientov po SRCH výkone sledovať každých 6 mesiacov v prvom roku a potom každých 12 mesiacov do doby 3 rokov po zákroku pomocou MRA. Ak sa zaznamená kompletná obliterácia nidu, odporúča sa realizovať DSA na jej potvrdenie. V prípade, že pretrváva priechodnosť nidu, je potrebné prehodnotiť indikáciu opakovanej rádiochirurgickej event. mikrochirurgickej liečby. Napriek tomu, že bolo publikovaných niekoľko referencií o výrazne oneskorenom účinku rádiochirurgickej liečby aj s odstupom 65 mesiacov, väčšina prác potvrdzuje, že už zmeny na „skorom“ angiograme, (tj. urobenom 6–18 mesiacov po ožiarení) sú v pomerne tesnej korelácii s očakávateľnou úspešnosťou liečby [13].

V súčasnosti ide predovšetkým o snahu nájsť neinvazívnu a pritom rovnako výťažnú metódu sledovania, a tým uchrániť pacienta od nepríjemných procedúr spojených s realizáciou DSA, ktorá sa ale naďalej považuje za referenčnú metódu. Gaurvit referuje o 3D dynamickej MRA, u ktorej uvádza 81% senzitivitu a 100% špecifickosť pre detekciu reziduálnej AVM po SRCH výkone. Konštatuje, že je to užitočná technika v asociácii so štandardným MR zobrazením a má byť opakovaná dovtedy, kým pretrváva opacifikácia nidu alebo perzistencia venózneho drenáže [14]. Ďurkovský vo svojej práci uvádza, že konvenčná DSA môže byť nahraditeľná kontrastnou FLASH 3D MRA a 3D TOF MRA aj v plánovaní cieľového objemu pre SRCH liečbu a tiež pre kontrolné vyšetrenia po výkone. Výsledky porovnania angiografických techník priniesli poznatok, že detaily nidu sa javili byť zhodné na DSA angiogramoch a obrazoch z nekontrastnej 3D TOF MRA na matici 512 x 512. Navyše MR vyšetrenie poskytuje aj informáciu o okolitom mozgovom tkanive. Pri použití vyššieho uhla v TOF sekvenciách – okolo 36 st. – ktorý má znázorniť čo najmenejšie cievy s pomalým prietokom, býva signál z okolitého mozgu rušivý a imituje hematóm. Kontrastná FLASH 3D angiografia sa ukázala byť zbavená tohto nedostatku a určenie objemu nidu podľa tejto metódy sa zhodovalo s objemom z TOF sekvencií. Obe MRA dobre znázorňujú cievnú architektúru pri stredných a väčších malformáciách. Pri malých pod 3 cm bol problém odlišiť prírodné tepnové vetvy od

patologických ciev tvoriacich nidus. Nedarilo sa určiť ani začiatok venózneho drenáže, ani intranidálne a-v shunty, ktoré boli prekryté ostatnými cievami. Je to spôsobené slabou rozlíšiteľnosťou v čase pri dobrej priestorovej rezolúcii. DSA na rozdiel od MRA techník poskytuje dobrú kvalitu v oboch rozlíšeníach. Stereotaktická MRA je schopná rozlíšiť plniace sa artérie od drénujúcich vén a extranidálnych ciev, ktoré konvenčná DSA zvyčajne zahrnie do nidu. Naďalej má klasická angiografia nezastúpiteľné miesto pre vizualizáciu malých a difúzných AVM, ako aj pre primárnu diagnostiku AVM a pre dôkaz podrobnej angioarchitektoniky a hemodynamických aspektov [12]. V literatúre nachádzame rôzne údaje o dosiahnutom percente obliterácie nidu po SRCH liečbe. V prvom roku sa pohybujú približne od 38 % [15] do 76 % [16], v 2. roku 66 % [17] až 90 % [16]. Mohli by sme teda v súlade s literárnymi údajmi uviesť, že približne 80 % AVM kompletne obliteruje v priebehu 2–3 rokov po rádiochirurgickej liečbe [18,19]. Percento obliterácie AVM po SRCH liečbe LINACom štatisticky významne závisí od aplikovanej terapeutickú dávky žiarenia (signifikantne stúpa pri použití dávky vyššej ako 18 Gy), iniciálnej veľkosti nidu (do 3cm, resp. ako zlomový bod bol určený objem 10 ml) [20] a stupňa Spetzler-Martin grade (III versus III–V) [21–23]. Pollock potvrdzuje úlohu štyroch faktorov, ktoré priaznivo ovplyvňujú výsledok SRCH liečby: malý objem nidu, nižší počet drénujúcich vén, nízky vek pacienta, hemisferálna lokalizácia nidu [24]. Difúzna štruktúra nidu ako aj asociovaná neovaskularita sú asociované s nižším percentom úspešnosti SRCH liečby [25]. Pri použití teoretického biomatematického modelu [26], ktorý simuloval arteriovenóznú malformáciu, na skúmanie potenciálnej úlohy intranidálneho hemodynamického urýchlenia toku pri vzniku ruptúry po ožiarení sa zistilo, že incidencia ruptúry je pomerne nízka a je tým menej pravdepodobná, čím viac je vyjadrená radiačne indukovaná fibróza v nide. Ak už ruptúra nastane, možno ju pripísať na účet oklúzie intranidálnych fistúl a plexiformných ciev väčšieho kalibru. To podporuje predpoklad, že sama rádiochirurgická liečba nezvyšuje riziko následnej hemorágie, iba v prípade subtotálneho ožiarenia nidu AVM, resp. ožiarenia nedostatočnými dávkami.

Napriek tomu sa rádiochirurgická liečba ukazuje ako úspešná metóda nielen preto, že smeruje k odstráneniu substrátu možného intrakraniálneho krvácania, ale popisuje sa jej vplyv na odstránenie symptómov, ktorými sa AVM prezentuje. Vykazuje signifikantné zlepšenie klinických prejavov aj predtým, než sa konštatuje samotná obliterácia nidu. V Steinerovej štúdií s 247 pacientmi liečenými pre AVM rádiochirurgicky odoznela bolesť hlavy u 75,5 % pacientov, u 18,6 % sa nevyskytli epileptické záchvaty aj bez pomocnej liečby, 50,8 % pacientov pri liečbe antiepileptikami nemali žiadne záchvaty. Preexistujúci neurologický deficit sa zlepšil alebo úplne upravil u 56,7 % pacientov. Pritom riziko krvácania po ožiarení pretrvávalo až do obliterácie rovnaké, ako je prirodzené ročné riziko neliečenej AVM [27]. Naopak, zvýšené riziko krvácania v prvých 2 rokoch po ožiarení na 4–8 % uvádza vo svojej štúdií Brada [28]. My sme retrospektívne hodnotili u 52 pacientov efekt SRCH na výskyt klinických symptómov 1 rok po liečbe (prezentovaná štúdia je výberom z týchto pacientov). U žiadneho z nich nedošlo ku vzniku intrakraniálnej hemorágie. Epileptické paroxyzmy (parciálne záchvaty so sekundárnou generalizáciou) 1 rok po zákroku vymizli úplne u 49 %, u 11 % nastala ich redukcia. 2 pacienti udávali zhoršenie bolesti hlavy bez korelátu v kontrolnom MR obraze. 5 pacientov malo drobné postradiačné zmeny v zmysle rádionekrózy alebo perifokálneho edému bez klinickej odozvy. 2 pacienti v korelácii so zmenami v MR obraze mali symptomatické prejavy postradiačného poškodenia – vznik ložiskového neurologického deficitu a zvýšenie počtu epileptických záchvatov.

Zoznam použitých skratiek

AVM – arteriovenózna malformácia
 CMP – cievná mozgová príhoda
 DSA – digitálna subtrakčná angiografia event. – eventálne
 FLASH – fast low-angle shot
 LINAC – lineárny urýchľovač
 MR – magnetická rezonancia
 MRA – magneticko-rezonančná angiografia
 SRCH – stereotaktická rádiochirurgia
 resp. – respektíve
 TOF – time of flight
 3D – trojdimenzionálna

Zoznam použitej literatúry

1. Doppman JL. The nidus concept of spinal cord arteriovenous malformations. A surgical recommendations based upon angiographic observations. *Br J Radiol* 1971; 44: 758–763.
2. Kloster R. Subarachnoid hemorrhage in Vestfold country. Occurrence and prognosis. *Tidsskr Nor Laegeforen* 1997; 117: 1879–1882.
3. Brown RD, Wiebers DO, Forbes G, O'Fallon WM, Piepgras DG, Marsh WR et al. The natural history of unruptured intracranial arteriovenous malformations. *J Neurosurg* 1988; 68: 352–357.
4. Wilkins RH. Natural history of intracranial vascular malformations: a review. *Neurosurgery* 1985; 16(3): 421–430.
5. Graf CJ, Perret GE, Torner JC. Bleeding from cerebral arteriovenous malformations as part of their natural history. *J Neurosurg* 1983; 58: 331–337.
6. Fults D, Kelly DL. Natural history of arteriovenous malformations of the brain: a clinical study. *Neurosurgery* 1984; 15: 658–662.
7. Forster DM, Steiner L, Hakanson S. Arteriovenous malformations of the brain: a long term clinical study. *J Neurosurg* 1972; 37: 562–570.
8. Crawford PM, West CR, Chadwick DW, Shaw MD. Arteriovenous malformations of the brain: the natural history in unoperated patients. *J Neurol Neurosurg Psychiatry* 1986; 49: 1–10.
9. Ondra SL, Troupp H, George ED, Schwab K. The natural history of symptomatic arteriovenous malformations of the brain: a 24 year follow up assessment. *J Neurosurg* 1990; 73: 387–391.
10. Schneider BF, Eberhard DA, Steiner LE. Histopathology of arteriovenous malformations after gamma knife radiosurgery. *J Neurosurg* 1997; 187: 352–357.
11. Spiegelmann R, Friedman WA, Bova FJ. Limitations of angiographic target localization in planning radiosurgical treatment. *Neurosurgery* 1992; 30: 619–624.
12. Ďurkovský A. MR angiografia pri stereotaktickej rádiochirurgii AV malformácií mozgu a pre kontrolu jej liečebných účinkov (Dizertačná práca). Bratislava: Trnavská univerzita 2005.
13. Oppenheim C, Meder JF, Trystram D, Nataf F, Godn-Hardy S, Blustajn J et al. Radiosurgery of cerebral arteriovenous malformations: Is an early angiogram needed? *American Journal of Neuroradiology* 1999; 20: 475–481.
14. Gauthier JY, Oppenheim C, Nataf F, Naggara O, Trystram D, Munier T et al. Three-dimensional dynamic magnetic resonance angiography for the evaluation of radiosurgically treated cerebral arteriovenous malformations. *Eur Radiol* 2005a; 10: 1007–1011.
15. Souhami L, Olivier A, Podgorsak EB, Pla M, Pike GB. Radiosurgery of cerebral arteriovenous malformations with the dynamic stereotactic irradiation. *Int J Radiat Oncol Biol Phys* 1990; 19: 775–782.
16. Colombo F, Benedetti A, Pozza F, Marchetti Ch, Chierigo G. Linear Accelerator Radiosurgery of Cerebral Arteriovenous Malformations. *Neurosurgery* 1989; 24: 833–840.
17. Betti OO, Munari C, Rosler R. Stereotactic radiosurgery with the linear accelerator: treatment of arteriovenous malformations. *Neurosurgery* 1989; 24: 311–321.
18. Pica A, Ayzac L, Sentenac I, Rocher FP, Pellissou-Guyotat I, Emery JC et al. Stereotactic radiosurgery for arteriovenous malformations of the brain using a standard linear accelerator: the Lyon experience. *Radiotherapy and Oncology* 1996; 40: 51–54.
19. Friedman WA, Bova FJ. Linear accelerator radiosurgery for arteriovenous malformations. *J Neurosurg* 1992; 77: 832–841.
20. Friedman WA, Bova FJ, Mendenhall WM. Linear accelerator radiosurgery for arteriovenous malformations: the relationship of size to outcome. *J Neurosurg* 1995; 82: 180–189.
21. Zabel A, Milker-Zabel S, Huber P, Schiltz-Ertner D, Schlegel W, Debus J. Treatment outcome after linac-based radiosurgery in cerebral arteriovenous malformations: Retrospective analysis of factors affecting obliteration. *Radiotherapy and Oncology* 2005; 77(1): 105–110.
22. Sirin S, Kondziolka D, Niranjan A, Flickinger JC, Maitz AH, Lundsford LD. Prospective staged volume radiosurgery for large arteriovenous malformations: indications and outcomes in otherwise untreatable patients. *Neurosurgery* 2006; 58(1): 17–27.
23. Ellis TL, Friedman WA, Bova FJ, Kubilis PS, Buatti JM. Analysis of treatment failure after radiosurgery for arteriovenous malformations. *J Neurosurg* 1998; 89: 104–110.
24. Pollock BE, Flickinger JC, Lundsford LD, Maitz A, Kondziolka D. Factors associated with successful arteriovenous malformation radiosurgery. *Neurosurgery* 1998; 42(6): 1239–1244.
25. Zipfel GJ, Bradshaw P, Bova FJ, Friedman WA. Do the morphological characteristics of arteriovenous malformations affect the results of radiosurgery? *J Neurosurgery* 2004; 101(3): 393–401.
26. Massoud TF, Hademenos GJ, De Salles AF, Solberg TD. Experimental Radiosurgery Simulations Using a Theoretical Model of Cerebral Arteriovenous Malformations. *Stroke* 2000; 31(10): 2466.
27. Steiner L, Lindquist Ch, Adler JR, Torner JC, Alves W, Steiner M. Clinical outcome of radiosurgery for cerebral arteriovenous malformations. *J Neurosurg* 1992; 77: 1–8.
28. Brada M, Kitchen N. How effective is radiosurgery for arteriovenous malformations? *J Neurol Neurosurg Psychiatry* 2000; 68: 548–549.

www.praktickagynekologie.cz