

# Hodnocení edému terče zrakového nervu

## Assesment of Optic Disc Edema

### Souhrn

Edém terče zrakového nervu (ZN) je klinickým příznakem více patologických stavů. Prosáknutí terče ZN při nitrolební hypertenzi nazýváme městnavou papilou (papiledémem). Vznik a vývoj městnavé papily je dynamický proces, při kterém rozlišujeme několik stadií: časná fáze, fáze plně vyvinutého edému, chronické stadium a jako poslední vzniká atrofie terče ZN. Charakteristickými známkami edému terče ZN jsou hyperemie disku ZN, setření jeho hranic, vyhlazení fyziologické exkavace, vznik papilárních a peripapilárních retinálních hemoragií, tvrdých a měkkých exsudátů, prosakování tekutiny do vrstvy nervových vláken a tvorba retinálních řas. Autoři podávají přehled vyšetřovacích možností očního pozadí a terče zrakového nervu a na základě vlastních zkušeností spolu s porovnáním literárních údajů souhrnně posuzují jejich možnosti a přínos při popisu a hodnocení papiledému. Cílem této práce je přispět k usnadnění vzájemné komunikace a spolupráce mezi neurology, neurochirurgy a oftalmology při léčbě nemocných s edémem terče zrakového nervu.

### Abstract

Optic disc edema is a clinical manifestation of various pathological conditions. Papilledema is optic disc swelling that results from increased intracranial pressure. The development of papilledema is a dynamic process, that could be classified into several stages: early, fully developed, chronic a late, atrophic stage. The characteristic signs of papilledema are venous congestions of arcuate and peripapillary vessels, blurring of the optic disc margins, filling-in of the optic disc cup, papillary and retinal peripapillary hemorrhages, hard exudates, nerve fiber layer infarcts (cotton-wool spots), edema of the nerve fiber layer and retinal or choroidal folds. The authors present survey of methods of ocular fundus assesment. Based on their own experiences and literature review they compare advantages and disadvantages of each method and the scheme of description of ophthalmoscopic picture of papilledema. The objective of this article is to improve communication and cooperation between neurologists, neurosurgeons and ophthalmologists that will be beneficial in the treatment of their common patients with papilledema.

**N. Jirásková, J. Kadlecová,  
E. Rencová, J. Studnička,  
P. Rozsival**

Oční klinika LF UK a FN,  
Hradec Králové



**doc. MUDr. Naďa Jirásková, Ph.D.**  
Oční klinika LF UK a FN,  
Sokolská 581,  
500 05 Hradec Králové,  
e-mail jirasnad@fnhk.cz

Přijato k recenzi: 17. 1. 2007  
Přijato do tisku: 5. 3. 2007

### Klíčová slova

papiledém – zrakový nerv – vyšetření –  
klasifikace

### Key words

papilledema – optic nerve – assesment –  
staging scheme

Podpořeno výzkumným záměrem MZO 00179906.

## Úvod

Terč zrakového nervu (ZN) je jednou z hlavních struktur, jež vyšetřujeme při oftalmoskopii. Nálezy na terči jsou často výchozím bodem pro diferenciálně diagnostickou rozvahu nejen u očních onemocnění, ale i u celkových chorob. Edém terče ZN je symptomem, kterým se manifestuje více klinických jednotek. Patří mezi ně např. zánětlivý edém u intraokulární neuritidy, ischemický edém u přední ischemické neuropatie optiku (AION – z anglického anterior ischemic optic neuropathy) či prosáknutí terče ZN při nitrolební hypertenzi.

Edém terče ZN byl již v minulosti v popředí zájmu oftalmologů. Mezi prvními, kdo popsal tento jev u svých pacientů s nitrolebním nádorem, byl Albrecht von Graefe (1860), který tento obraz nazval městnavou papilou. V anglosaské literatuře se později pro stejný nález ujalo označení papilloedema. Trvalo ovšem ještě řadu let, než oftalmologové začali rozlišovat mezi oftalmoskopicky velmi podobným edémem terče ZN při nitrolební hypertenzi a zánětlivým edémem při intraokulární neuritidě či ischemickým edémem u pacientů s AION. Termín městnavá papila je v české nomenklatuře vyhrazen pouze prosáknutí terče ZN při nitrolební hypertenzi a jeho vyslovením děláme vždy již jednoznačný a etiologicky velmi závažný závěr [1]. Pokud je edém jiné etiologie nebo zatím nebyla přesně stanovena diagnóza, používáme označení edém nebo prosáknutí terče ZN. Zcela běžně a naprosto správně však lze používat „širší“ termín edém terče ZN i u městnavé papily. Toto názvosloví je také jedním z mála (vedle přidavných jmen označujících lokalizaci, např. peripapilární), kde dosud zůstalo zachováno slovo papila k popisu intraokulární části ZN, tedy oblasti zadního segmentu oka, kde axony gangliových buněk opouštějí oční kouli. Jinak se v současné době již termín papila ZN nedoporučuje používat, protože vzhled zdravého terče ZN vyznačujícího se fyziologickou exkavací názvu papila – bradavičnatý výběžek [2] neodpovídá. V souladu se zahraniční literaturou se tedy upřednostňuje označení terč, hlava či disk ZN.

Vzhledem k tomu, že je městnavá papila významným objektivním příznakem nitrolební hypertenze, stojí v popředí zájmu nejen oftalmologů, ale i neurologů a neurochirurgů.

Zda je tento symptom přítomen a v jakém rozsahu, je mnohdy hlavní otázkou, kterou má oční lékař zodpovědět při konziliárním vyšetření. Vznik a vývoj městnavé papily je dynamický proces, při kterém rozlišujeme několik stadií: časná fáze, fáze plně vyvinutého edému, chronické stadium a poslední vznik atrofie terče ZN [3]. Charakteristickými známkami edému terče ZN jsou hyperemie disku ZN, setření jeho hranic, „vyplnění“ fyziologické exkavace, vznik papilárních a peripapilárních retinálních hemoragií, tvrdých exsudátů, vatovitých ložisek, prosakování tekutiny do vrstvy nervových vláken a tvorba retinálních řas [4]. Častým požadavkem na oftalmologa bývá zhodnocení prominence papiledému. Ta je však pouze jednou ze známek edému terče ZN a její určování je subjektivním hodnocením, kdy při přímé oftalmoskopii zaostřuje vyšetřující lékař přidáváním plus čoček v předsádce oftalmoskopu na prominující struktury. Napak zvyšováním minus čoček (ubíráním plus skel) zaostřujeme na hlouběji uložené struktury. Při tomto manévru je třeba „vyřadit z činnosti“ vlastní akomodaci, která může výsledek zkreslit či znehodnotit. V dnešní době se upřednostňuje vyšetřování očního pozadí metodami, které poskytují stereoskopický (prostorový) obraz [3,4]. Jedná se buď o nepřímou oftalmoskopii, kdy má lékař na hlavě nasazen binokulární nepřímý oftalmoskop, nebo o tzv. biomikroskopii fundu, kdy vyšetřujeme na šterbinové lampě. Při obou technikách používáme vyšetřovací čočky. Pokud vyšetřujeme těmito přesnějšími metodami, nelze prominenci v dioptriích určovat. Měření prominencí terče ZN pomocí adice dioptrií při přímé oftalmoskopii lze nahradit jejím vyšetřením ultrazvukem. Zobrazení A umožňuje přímé změření prominencí papily.

Také digitální retinofotografie je zdrojem informací o dynamice vývoje edému terče ZN. Jeho ústup se pozná tak, že se terč začíná ohraničovat, původně smazané kontury (např. hranice disku) se stávají zřetelnějšími. Případné peripapilární exsudáty se postupně vstřebávají, stejně tak i přítomné hemoragie. Intenzivněji růžové zbarvení původní městnavé papily bledne, bílé zbarvení se objevuje při přechodu do atrofie terče. Původní dilatace a tortuozita kmenů retinálních cév odstupující z terče se postupně normalizuje. Zúžení průměru původně dila-

tované cévy lze při digitální retinofotografii přímo změřit. Často se pozná i podle přítomnosti doprovodných bělavých proužků, které jsou stopou po původním širším kalibru cévy.

Fluorescenční angiografie (FAG) je vyšetřovací metoda, která nás informuje o stavu hematookulárních bariér v oku a používáme ji proto především k diagnostice poruch retinální cirkulace. U pacientů s edémem terče ZN prokážeme touto metodou prosakování v oblasti disku a přilehlé vrstvy nervových vláken. Pečlivým posouzením snímků terče i peripapilární oblasti ve všech fázích FAG může navíc zkušený oftalmolog provádějící toto vyšetření určit i etiologii edému.

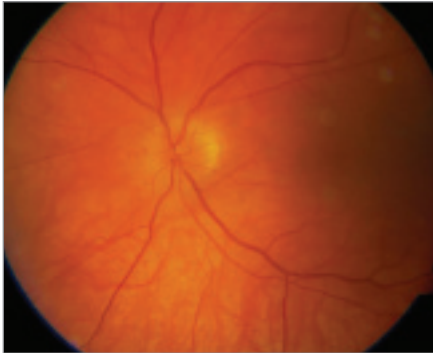
Cílem naší práce je přispět k hodnocení edému terče ZN a k usnadnění vzájemné komunikace mezi neurology, neurochirurgy a oftalmology při mezioborové spolupráci.

## Metodika

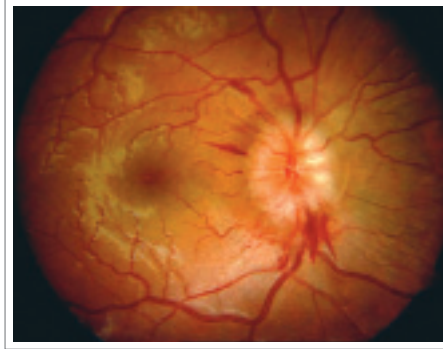4 oftalmologové různého věku (59, 41, 32, 32 let) vyšetřili 5 pacientů s papiledémem. Příčinou městnání na očním pozadí byl nitrolební tumor u 2 a idiopatická intrakraniální hypertenze u 3 nemocných. Vyšetření byla v těchto případech prováděna přímým oftalmoskopem a lékaři určovali prominencí edému terčů ZN v dioptriích. Abychom zachovali co největší míru objektivity, postupovali jsme podle návodu z literatury [1]. Začínali oftalmoskopovat s předsádkou asi +10 D a postupně jsme tuto hodnotu snižovali, dokud jsme nezaostřili na vrchol prominencí. Po odečtení zjištěné hodnoty jsme pokračovali dále stejným způsobem, až jsme zaostřili sítnici poblíž terče. Rozdíl obou zjištěných hodnot pak udává výšku prominencí v dioptriích.

Dále titíž oftalmologové retrospektivně posuzovali digitální fotografie jiných 6 pacientů s papiledémem. Základní diagnózou byl tentokrát nitrolební tumor ve 2 případech, idiopatická intrakraniální hypertenze u 3 nemocných a intrakraniální hypertenze při neuroborelióze u 1 pacientky. Zaměřili na přítomné známky edému disku optiku a papiledém jsme hodnotili podle doporučené klasifikace [3] do jednotlivých stadií:

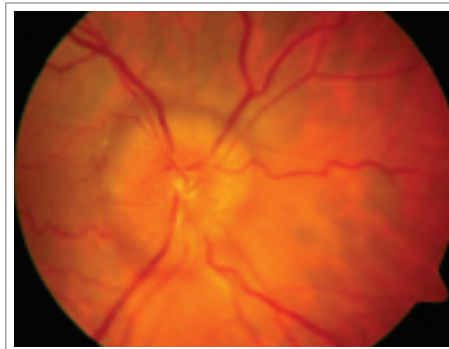
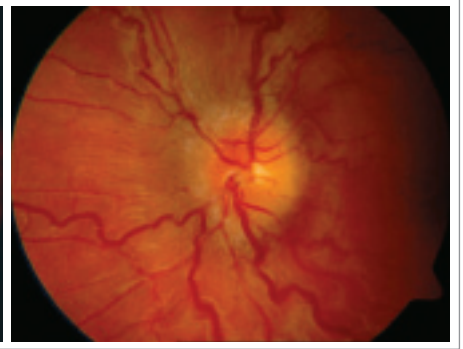
1. časná fáze (obr. 1)
2. fáze rozvinutého městnání (obr. 2a, 2b)
3. chronická fáze (obr. 3a, 3b)
4. pozdní fáze, přechod k atrofii (obr. 4)



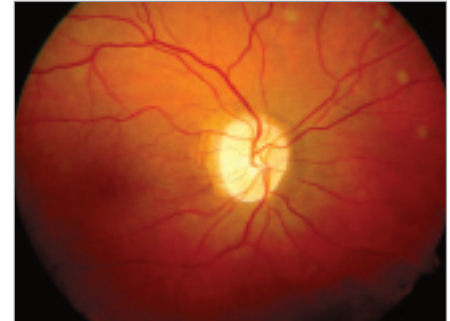
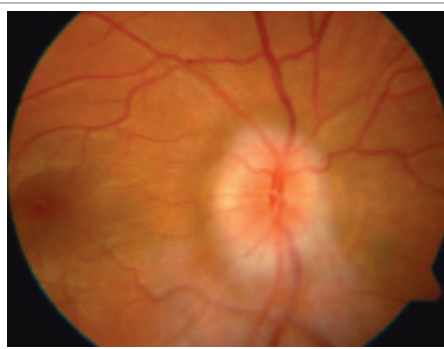
Obr. 1. Časná fáze papiledému.



Obr. 2a, 2b. Fáze rozvinutého městnání.



Obr. 3a, 3b. Chronická fáze papiledému.



Obr. 4. Pozdní fáze, přechod k atrofii terče.

### Výsledky

Hodnoty prominence v dioptriích zjištěné při vyšetřování fundu přímým oftalmoskopem jednotlivými lékaři jsou přehledně uvedeny v tab. 1. Výsledky hodnocení digitálních fotografií fundu klasifikací do jednotlivých stádií jsou uvedeny v tab. 2.

### Diskuse

Edém terče ZN je důležitým symptomem mnoha očních i celkových chorob. Tzv. pa-

piledém (městnavá papila) je jedním z projevů nitrolební hypertenze a stojí tak v průsečíku zájmu neurologů, neurochirurgů i oftalmologů. Příčinou papiledému je v 75 % nitrolební nádor a asi 66 % nitrolebních nádorů je provázeno tímto symptomem [1]. Idiopatická intrakraniální hypertenze, hydrocefalus či intrakraniální krvácení jsou dalšími chorobnými stavy, projevujícími se městnáním na očním pozadí. Posouzením

dynamiky vývoje papiledému získáváme důležité informace, které je však nutno vždy hodnotit v korelaci s výsledky dalších vyšetření.

Sadun [4] doporučuje dělit charakteristické známky papiledému na tzv. „mechanické“ (fyzické) a vaskulární. Mezi 5 fyzických příznaků patří: setřelé (neohraničené) hranice terče, „vyplnění“ fyziologické exkavace, prominence do sklivcového prostoru,

Tab. 1. Určování prominence papiledému v dioptriích.

pacient	oko	lékař			
		1	2	3	4
1	OP	2	2	3	2
	OL	2	2	2	2
2	OP	1	2	1	2
	OL	1	2	1	2
3	OP	3	3	2	3
	OL	2	3	2	3
4	OP	2	2	1	1
	OL	2	2	1	1
5	OP	3	2	2	1
	OL	3	2	2	2

Tab. 2. Klasifikace papiledémů do jednotlivých stádií.

pacient	oko	lékař			
		1	2	3	4
1	OP	1	1	1	1
	OL	1	1	1	1
2	OP	1	1	1	1
	OL	1	1	1	1
3	OP	2	2	2	2
	OL	2	2	2	2
4	OP	2	2	2	2
	OL	2	2	2	2
5	OP	3	3	3	3
	OL	3	3	3	3
6	OP	1	1	1	1
	OL	2	2	2	2

prosakování tekutiny do vrstvy nervových vláken a tvorba retinálních řas. Pět vaskulárních příznaků tvoří venózní kongesce, hyperemie terče ZN, papilární a peripapilární retinální hemoragie, tvrdé exsudáty a ischemická vatovitá ložiska (cotton-wool spots).

V časně fázi papiledému nacházíme hyperemii terče v důsledku kapilární dilatace, kongesci cév, setření hranic disku ZN a mírný edém ve vrstvě nervových vláken (vzhledem k nerovnoměrné hustotě axonů v neuroretinálním lemu pozorujeme edém nejprve v nazálním kvadrantu terče a poté v horním a dolním kvadrantu). Důležitou časnou známkou papiledému jsou tzv. Patonovy linie, což jsou obloukovité retinální a řasy, které vznikají hromaděním tekutiny cirkulárně kolem disku. Tyto změny jsou nejlépe vidět v bezčerveném světle (zelený filtr). V akutní fázi nastupuje progresivní edém a elevace terče, výrazná dilatace vén. Při okrajích terče nacházíme množství plaménkovitých hemoragií a akumulace buněčné drti vznikající při poruše axoplazmatického transportu tvoří bledé „překrytí“ okrajů terče. Tekutina a exsudáty se mohou hromadit i ve vrstvách sítnice a v makulopapilárním svazku pronikat až k centrální krajině. Objevují se tvrdé exsudáty, případně i vatovitá ložiska. S přechodem k chronické fázi ubývá hemoragií, ustupuje venostáza, přetrvává obliterace fyziologické exkavace a edém disku, který dává terči typický vzhled podobný zátku od šampaňského („champagne cork“). Atrofické stadium se vyznačuje bledým, šedavě bílým terčem ZN, jehož hranice zůstávají zastřeny proliferující pojivovou tkání, arterie jsou užší, opouzdřené.

Pokud určujeme prominenci terče ZN, doporučuje se postupovat dle výše popsaného postupu [1]. Je třeba mít vždy na paměti, že se jedná pouze o subjektivní posuzování a pokud ho neprovádí vždy jeden a tentýž lékař, nelze se na „naměřené“ hodnoty spoléhat. Při vyšetření je třeba pokud možno neakomodovat, proto bývají hodnoty spolehlivější u starších oftalmologů s presbyopií. V našem souboru vyšetřovali vždy téhož pacienta 4 lékaři v různém věku a výsledky se lišily v rozsahu 1–2 D.

V zahraniční odborné oftalmologické literatuře se údaje o určování prominence v dioptriích většinou nevyskytují [3,5–16]. Pouze Sadun [4] uvádí jako 1 z 5 „mecha-

nických“ příznaků papiledému prominenci terče ZN (3D = 1 mm prominence). Nicméně i on doporučuje vyšetřovat fundus především stereoskopickými metodami, buď nepřímou oftalmoskopií či biomikroskopií fundu na štěrbinové lampě s čočkou +90D. V české literatuře je určování prominence přímým oftalmoskopem popsáno [1], případně i v praxi používáno [17–21], přesto i zde se autoři shodují na vysoké míře subjektivity hodnocení tohoto údaje a doporučují nález na očním pozadí dokumentovat a posuzovat i jinými metodami. U náhlého zvýšení nitrolebního tlaku byl navíc kromě nepřímých vysoké spolehlivosti určování prominence papiledému v dioptriích prokázán jen nepatrný prognostický význam této hodnoty, a to jak pro přežití pacienta, tak pro jeho konečné zrakové funkce [22].

Dalším úskalím spoléhání se při hodnocení „míry městnání“ pouze na prominenci terče je, že existuje mnoho pacientů s vyplněnou fyziologickou exkavací či dokonce prominencí disku ZN, u kterých nedochází k žádnému prosakování na terči optiku. O takovém případě, kdy u pacientky po odeznění papiledému přetrvávala oboustranně velká prominence terče bez známek prosakování, což bylo potvrzeno i FAG, jsme již referovali [23].

Digitální retinografie je další metodou, která je dnes běžně dostupná a podstatně zlepšila možnosti dokumentace a hodnocení nálezů na očním pozadí. Na kvalitním snímku můžeme spolehlivě rozpoznat, zda a v jaké míře jsou přítomny známky papiledému, případně ho klasifikovat podle stadií. Také v naší práci se vyšetřující lékaři při hodnocení digitálních retinografií shodli.

Závěrem lze konstatovat, že pro exaktnější vyšetření očního pozadí a hodnocení papiledému je lépe používat stereoskopické metody vyšetření fundu. Významným přínosem je fotografická dokumentace, zejména moderními digitálními technikami včetně stereoretinografie. Nezastupitelné místo při průkazu prosakování tekutiny na terči a případně posouzení etiologie edému disku má stále fluorescenční angiografie.

## Literatura

1. Otradovac J. Klinická neurooftalmologie. Praha: Grada Publishing 2003.

2. Vokurka M, Hugo J et al. Velký lékařský slovník. Praha: Maxdorf 2002.

3. Kline LB e(Ed). Optic Nerve Disorders. San Francisco: American Academy of Ophthalmology; 1996: 37–55.

4. Sadun AA, Rubin RM. Neuroophthalmology. In: Yanoff M, Duker J Eds). Ophthalmology. London: Mosby International Ltd 1999.

5. Kritzinger EE, Beaumont HM. Papilloedema and pseudopapilloedema. In: Kritzinger EE, Beaumont HM. A Colour Atlas of Optic Disc Abnormalities. Ipswich: Wolfe Medical Publications Ltd 1987: 75–78.

6. Schatz MP, Carter JE. Swollen Disc. In: Heuven WAJ, Zwaan J. Decision Making in Ophthalmology – An Algorithmic Approach. 2nd ed. St. Louis: Mosby Inc 2000: 370–372.

7. Burde RM, Savino PJ, Trobe JD. Abnormal Optic Discs. In: Burde RM, Savino PJ, Trobe JD. Clinical Decisions in Neuro-Ophthalmology. 2nd ed. St. Louis: Mosby Inc 1992: 183–195.

8. Miller NR. The Optic Nerve. In: Miller NR. Walsh and Hoyts's Clinical Neuro-Ophthalmology. 4th ed. Baltimore: Williams&Wilkins 1982: 176–206.

9. Corbett J, Wall M. The Optic Nerve Head: Elevated Discs. In: Rosen ES, Eustace P, Thompson HS, Cumming WJK. Neuroophthalmology. London: Mosby Inc 1998: 18.1–18.10.

10. White WN, Corbett J, Wall M. Raised Intracranial Pressure. In: Rosen ES, Eustace P, Thompson HS, Cumming WJK. Neuroophthalmology. London: Mosby Inc 1998: 21.1–21.12.

11. Vaphiades MS. The Disc Edema Dilemma. Surv Ophthalmol 2002; 47: 183–188.

12. Mathews MK, Sergott RC, Savino PJ. Pseudotumor cerebri. Curr opin Ophthalmol 2003; 14: 364–370.

13. Chou SY, Digre KB. Neuro-ophthalmic Complications of Raised Intracranial Pressure, Hydrocephalus, and Shunt Malfunction. Neuroophthalmol for Neurosurgeons 1999; 10: 587–608.

14. Lee AG, Orengo-Nania SD, Brazis PW, Lech EM. Poor visual outcome following optic disc edema with a macular star (“neuroretinitis”). Neuroophthalmol 1998; 19: 57–61.

15. Vaphiades MS, Eggenberger ER, Miller NR, Frohman L, Krisht A. Resolution of Papilloedema After Neurosurgical Decompression for Primary Chiari I Malformation. Am J Ophthalmol 2002; 133: 673–678.

16. Vaphiades MS. Other Intracranial Mass Lesions. *Neuroophthalmol for Neurosurgeons* 1999; 10: 759–774.
17. Kršek P, Petrák B, Belšan T, Pochop P, Tichý M, Hořínek D et al. Pseudotumor cerebri v dětském věku. *Česk Slov Neurol N* 2004; 67/100: 104–111.
18. Kalita Z, Kalita O, Kuběna T, Němeček D. Vliv snížení nitrolebního tlaku u syndromu pseudotumoru mozku na zrakové funkce. *Čes Slov Oftal* 2004; 60: 307–312.
19. Vladyková J, Cigánek L. Intermitentní městnavá papila u mozkového nádoru. *Čes Slov Oftal* 1983; 39: 446–448.
20. Birndtová E, Krejčí L, Šmejkal F, Frydrychová M. Dynamika změn na očním pozadí při dvou modelech mozkového edému. *Čes Slov Oftal* 1978; 35: 254–261.
21. Brožek B, Brettschneider I, Krejčí L. Městnavá papila při edému mozku. *Čes Slov Oftal* 1982; 38: 343–347.
22. Sušický P, Mach R. Význam hodnocení edému terče zrakového nervu při náhlém zvýšení nitrolebního tlaku. *Čes Slov Oftal* 1997; 53: 244–247.
23. Jirásková N, Rozsíval P. Idiopatická intrakraniální hypertenze u dětí. *Česk Slov Neurol N* 2006; 69/102: 64–70.

[www.currentjournals.cz](http://www.currentjournals.cz)