

Stresová kardiomyopatie u pacientů s onemocněním centrálního nervového systému

Stress cardiomyopathy in patients with central nervous system disease

Souhrn

Stresová kardiomyopatie je klinický syndrom, při kterém dochází k rozvoji myokardiální dysfunkce v reakci na stres. Častým spouštěčem bývá neurologické onemocnění, nejčastěji netraumatické subarachnoidální krvácení a ischemická CMP. Rozvoj stresové kardiomyopatie může být u těchto pacientů příčinou arteriální hypotenze, arytmií nebo akutního srdečního selhání. I přes reverzibilitu onemocnění je zvláště její sekundární forma nebezpečná pro riziko rozvoje závažných komplikací. Kausální léčba se zaměřuje na eliminaci příčiny, další terapie je symptomatická, vedená echokardiografickým nálezem. Cílem tohoto přehledového článku je shrnutí dosavadních znalostí ohledně stresové kardiomyopatie se zaměřením na recentní postupy v diagnostice a terapii a zdůraznění jejich odlišností u pacientů s neurologickým onemocněním.

Abstract

Stress cardiomyopathy stands for a clinical syndrome characterized by the onset of myocardial dysfunction caused by stressful event. A common trigger is neurological disease, most commonly non-traumatic subarachnoid hemorrhage and ischemic stroke. The development of stress cardiomyopathy may cause arterial hypotension, arrhythmias, or acute heart failure in these patients. Despite the reversibility of the disease, its secondary form is particularly dangerous because of the risk of developing serious complications. Causal treatment focuses on eliminating the cause; further therapy is symptomatic, guided by echocardiographic findings. The aim of this review article is to summarize the current knowledge regarding stress cardiomyopathy focusing on up-to-date diagnostics and treatment and highlight their differences in patients with neurological disease.

Klíčová slova

stresová kardiomyopatie – takotsubo – subarachnoidální krvácení – ischemická cévní mozková příhoda – akutní koronární syndrom

Key words

stress cardiomyopathy – takotsubo – subarachnoid hemorrhage – ischemic stroke – acute coronary syndrome

Redakční rada potvrzuje, že rukopis práce splnil ICMJE kritéria pro publikace zaslané do biomedicínských časopisů.

The Editorial Board declares that the manuscript met the ICMJE "uniform requirements" for biomedical papers.

M. Bílská¹⁻⁴, I. Vitvarová¹,
M. Vojtíšek⁵, J. Hlaváček⁵,
J. Stelmach¹, V. Černý^{1,4,6-8},
D. Astapenko^{2,8}, R. Škulec^{1,4,9}

¹ Klinika anesteziologie, perioperační a intenzivní medicíny Fakulty zdravotnických studií Univerzity J. E. Purkyně v Ústí nad Labem a Krajské zdravotní, a.s. – Masarykovy nemocnice v Ústí nad Labem, o.z.

² LF UK v Hradci Králové

³ Zdravotnická záchranná služba Ústeckého kraje, Ústí nad Labem

⁴ Fakulta zdravotnických studií, Univerzita J. E. Purkyně v Ústí nad Labem

⁵ Kardiologická klinika Fakulty zdravotnických studií Univerzity J. E. Purkyně v Ústí nad Labem a Krajské zdravotní, a.s. – Masarykovy nemocnice v Ústí nad Labem, o.z.

⁶ Ústav klinických oborů a biomedicíny, Technická univerzita v Liberci

⁷ Department of Anesthesia, Pain Management and Perioperative Medicine, Dalhousie University, Halifax, Canada

⁸ Klinika anesteziologie, resuscitace a intenzivní medicíny FN Hradec Králové

⁹ Nemocnica Bory, Penta Hospitals, Bratislava, Slovensko



MUDr. Marcela Bílská
Klinika anesteziologie, perioperační a intenzivní medicíny
Fakulta zdravotnických studií Univerzity J. E. Purkyně v Ústí nad Labem a Krajská zdravotní, a.s. – Masarykova nemocnice v Ústí nad Labem, o.z.
Sociální péče 3316/12A
400 11 Ústí nad Labem
e-mail: marcelabilska@gmail.com

Přijato k recenzi: 2. 3. 2024

Přijato do tisku: 5. 12. 2024

Úvod

Stresová kardiomyopatie (SKMP), také známá jako takotsubo kardiomyopatie, neurogenní kardiomyopatie, adrenergní kardiomyopatie či syndrom zlomeného srdce, byla poprvé popsána v Japonsku v roce 1990 [1]. SKMP je definována jako klinický syndrom, při kterém dochází k akutnímu rozvoji systolické a diastolické dysfunkce srdeční komory trvající méně než 21 dní, rozvíjí se ihned nebo s odstupem několika dnů jako reakce na psychický nebo fyzický stres [2]. Vzhledem k patofyziologii onemocnění se s rozvojem SKMP setkáváme často právě u pacientů s neurologickým poškozením mozku. V případech této etiologie SKMP není v literatuře sjednocená nomenklatura, onemocnění bývá také označeno výrazem neurogenic stunned myocardium, neurogenic stress cardiomyopathy nebo takotsubo syndrom [3].

Současná incidence SKMP je 15–30 případů na 100 000 obyvatel za rok [2]. Původně byla SKMP považována za vzácné onemocnění, avšak její výskyt v posledních letech roste. Důvodem může být prodlužující se délka života populace a s tím související navýšení počtu pacientů s rizikovými faktory, dále také zvyšující se povědomí zdravotníků o této diagnóze a v neposlední řadě zkvalitnění diagnostiky a dostupnosti péče [4,5].

Patofyziologie

Patofyziologie vzniku SKMP u neurologických onemocnění není přesně známá, souvisí však s patologickými důsledky neuro-kardiální interakce cestou autonomního nervového systému. Použitím neurozobrazovacích metod byla u pacientů se SKMP dokázána přítomnost funkčních a strukturálních změn v limbickém systému. Tyto změny by mohly mít i roli v predikci rizikových osob [6,7]. Při stresu dochází k centrální stimulaci sympatiku a excesivnímu vyplavení adrenalinu, noradrenalinu a kortizolu [6,8]. To způsobuje přímé poškození a nekrózu kardiomyocytů, případně také rozvoj mnohočetných spasmů epikardiálních tepen, a dochází k rozvoji omráčeného myokardu (tzv. myocardial stunning). Dalším možným mechanismem se jeví excesivní vazokonstrikce způsobující poruchu mikrocirkulace [2]. Nálezem, který podporuje teorii poškození kardiomyocytů sympatickou aktivitou, je rozložení beta receptorů sympatiku na stěnách srdečních komor, které odpovídá typickému morfologickému postižení u SKMP [1,6,7]. Přehled recentních článků zabývajících se patofyziologií SKMP u neurologických onemocnění ukazuje tab. 1 [3,6–9].

Rizikové faktory

SKMP vzniká nejčastěji u postmenopauzálních žen (až 90 % případů) [1,3]. Jako důvod

se uvádí zvýšený tonus sympatiku, vyšší oxidativní stres, častější úzkosti, deprese a poruchy spánku. Rizikovou skupinou pro vznik SKMP jsou také pacienti s preexistujícím psychiatrickým či neurologickým onemocněním, pacienti s astma bronchiale, diabetici a uživatelé návykových látek. Důvodem je pravděpodobně porucha autonomního nervového systému a nervové regulace srdeční činnosti. Na rozvoji SKMP má pravděpodobně podíl i genetická predispozice, mj. polymorfismus adrenergních genů [1,3,5,10].

Formy a etiologie

Stresová kardiomyopatii můžeme dělit na primární a sekundární. Primární forma je způsobena emočním stresem [11] a bývá základním důvodem přijetí pacienta do nemocnice [2]. Setkáme se s ní častěji u starších žen, spouštěčem může být např. úmrtí blízké osoby, násilný čin či úzkost. Může se ale jednat i o extrémně šťastné chvíle (tzv. happy heart syndrome) [12].

Sekundární formou nazýváme SKMP rozvíjející se následkem závažného onemocnění, rozvíjí se často až během hospitalizace. Spouštěčem mohou být např. závažné trauma, operační výkon, sepse nebo bolest. Sekundární typ vidáme spíše u mladších pacientů, mužů i žen [2,10,13]. Na možný rozvoj sekundárního typu SKMP bychom měli

Tab. 1. Recentní publikace zabývající se patofyziologií vzniku stresové kardiomyopatie u pacientů s neurologickým onemocněním.

Autor	Rok	Název studie	Typ	Cíl studie	Obsah
Brazdil V et al. [6]	2022	The role of central autonomic nervous system dysfunction in Takotsubo syndrome: a systematic review	review	sumarizace poznatků ohledně NKO	Neurozobrazovací metody ukazují, že při SKMP dochází v mozku: 1. ke změnám perfuze, metabolismu, struktury a funkčnosti tkání mozku patřícím k NKO; 2. ke strukturálním i funkčním změnám drah propojujících NKO.
Baker C et al. [3]	2021	Takotsubo syndrome in neurologic disease	review	rozlišení SKMP obecně a takotsubo syndromu	Autoři vyčlenili pro SKMP u neurologických onemocnění jednotku TS a zabývají se jejími specifickými znaky a odlišnostmi od SKMP obecně. Odlišnosti viz tab. 2
Sposato LA et al. [8]	2020	Post-stroke cardiovascular complications and neurogenic cardiac injury: JACC state-of-the-art review	review	popis a patofyziologie neurokardiogenních syndromů	Autoři popisují SKMP jako jeden z neurokardiálních syndromů, tj. poškození myokardu vzniklých na základě poškození neuro-kardiální osy
Chen Z et al. [9]	2017	Brain-heart interaction: cardiac complications after stroke	review	popis patofyziologie na NKO	Patologie na úrovni NKO výrazně ovlivňují mortalitu i morbiditu pacientů.
Klein C et al. [7]	2017	Takotsubo syndrome – predictable from brain imaging data	původní práce	posouzení nálezu na MR mozku typického pro SKMP	Pacienti se SKMP vykazují homogenní anatomické a neurofyziologické znaky, které by mohly sloužit k identifikaci pacientů rizikových k rozvoji SKMP.

NKO – neurokardiální osa; SKMP – stresová kardiomyopatie; TS – takotsubo syndrom

myslet u pacientů v kritickém stavu na jednotkách intenzivní péče, kde může být příčinou arytmií, arteriální hypotenze nebo srdečního selhání. Sekundární forma má také horší prognózu [11].

Velmi častým spouštěčem sekundární SKMP bývá neurologické onemocnění. Typicky jde o netraumatické subarachnoidální krvácení (SAK) s incidencí SKMP 0,8–4,4 %, kdy lokalizace SAK v zadní jámě lební a hodnoty Hunt-Hess a Fisher skóre 3 a 4 jsou spojeny s vyšším rizikem rozvoje SKMP [3]. Nicméně recentní studie uvádějí výskyt SKMP až u 28 % pacientů se SAK, uváděné důvody poddiagnostikování se neliší od výše uvedených u SKMP obecně [14]. Dalším spouštěčem může být ischemická CMP (iCMP), kde se incidence odhaduje okolo 0,5 % a rozvoj SKMP bývá často spojen s poškozením inzulárního kortexu [8]. Dosud neobjasněná je úvaha, že by SKMP měla předcházet rozvoj iCMP a být její možnou příčinou. V literatuře najdeme také množství kazuistik, kde došlo k rozvoji SKMP u pacientů s kraniocerebrálním traumatem, s poraněním míchy nebo po epileptickém záchvatu, dále také u pacientů po intrakraniálním nebo spondylochirurgickém výkonu [8,10,15].

Přibližně ve 30 % je etiologie SKMP neznámá.






Morfologické dělení

Dle postižené oblasti můžeme SKMP rozdělit na pět typů (tab. 2). Jako typická a všeobecně nejčastější forma se označuje nález akineze apikálního úseku levé komory (LK) s její balónovou dilatací a bazální hyperkinézou. Avšak u pacientů s neurologickým postižením se spíše setkáme s atypickými formami, a to s midventrikulární nebo invertovanou (bazální) formou [1,3,8,14]. Vzácněji popisovanou formou je poškození pravé komory nebo obou komor najednou [13], nicméně pravděpodobným důvodem se jeví opomíjení jejího vyšetření. Skutečná prevalence postižení pravé komory tedy není známa, ale dle některých autorů se odhaduje až na jednu třetinu případů [1]. Vzácně se SKMP může projevit fokální poruchou kinetiky.

Vyšetření

Stresová kardiomyopatie nemá specifický klinický projev. Klinický obraz může být různorodý, pravděpodobně od asymptomatické formy přes fyzickou slabost až po kardiogenní šok. SKMP se typicky projevuje anginózními bolestmi na hrudi (> 75 %), dušností (50 %) nebo synkopou při arteriální hy-

Tab. 2. Morfologické typy stresové kardiomyopatie [1,2,16].

Typ stresové kardiomyopatie	Prevalence	Schéma*
apikální (typická forma)	75–80 %	
midventrikulární	10–20 %	
bazální (invertovaná)	5 %	
fokální	vzácně	
pravostranná nebo bilaterální	33 %**	

*šedá část znázorňuje dysfunkční část komory, ** vysvětleno v textu

potenzi (5–10 %). Mohou být přítomny další závažné příznaky jako plicní edém, arytmie, srdeční selhání nebo kardiogenní šok s projevy tachykardie, arteriální hypotenze a přítomností chladných aker. Může být přítomen systolický šelest [2].

Diferenciální diagnostika oběhové nestability u sedovaného a ventilovaného pacienta v neurointenzivní péči (např. pacienti po SAK) s vysokou podporou oběhu noradrenalinem je obtížná. Na arteriální hypotenzi se mohou podílet sedativa, podávání nimodipinu v prevenci vazospasmů, hypo-

volemie (absolutní i relativní), sepse, zvýšený nitrohruční tlak při umělé plicní ventilaci, obstrukční šok nebo další kardiální příčiny jako infarkt myokardu s nebo bez elevací ST, v neposlední řadě také zánětlivá odpověď organismu po samotném SAK [17] i operačním výkonu apod. Je důležité se důkladně zamyslet nad příčinou arteriální hypotenze a v neposlední řadě provést alespoň orientační echokardiografické vyšetření, při podezření na kardiální etiologii oběhové nestability pak doplnit expertní vyšetření kardiologem. Na možnost rozvoje SKMP bychom měli myslet

Tab. 3. International Takotsubo Diagnostic Criteria (InterTAK diagnostické skóre) [19].

Ženské pohlaví	25 bodů	Skóre	Pravděpodobnost SKMP
Emoční stres	24 bodů	< 30	1 %
Fyzický stres	13 bodů	= 50	18 %
Absence depresí ST úseku	12 bodů	> 70	90 %
Psychiatrické onemocnění	11 bodů		
Neurologické onemocnění	9 bodů		
Prodloužený QTc interval	6 bodů		

SKMP – stresová kardiomyopatie

vždy v rámci diferenciální diagnostiky nově vzniklé oběhové nestability či arytmií [1,18].

Nález na EKG

Patologický nález na EKG je přítomen až v 95 % případů SKMP [2]. Typickým nálezem je elevace ST úseku (44 %) nebo inverzní T vlny (41 %), které jsou častějším nálezem u SKMP při neurologickém onemocnění. Naopak deprese ST úseků nejsou pro SKMP typické. Častým nálezem je prodloužení intervalu QT, které se obvykle rozvíjí do 48 h po inzultu a může být příčinou rozvoje komorových arytmií [1,7]. Rozlišit SKMP od akutního koronárního syndromu (AKS) podle EKG nálezu je obtížné. U SKMP je distribuce elevací ST a T vln většinou jiná než u AKS, nález přesahuje postižení jedné koronární arterie. Typicky nacházíme elevace ST ve svodech II, aVR a V 2–6, naopak nejsou přítomny protilehlé ST deprese a Q vlny. EKG se u obou jednotek mění v čase a nálezy se mohou překrývat. Z tohoto důvodu se ve většině případů nevyhne provedení koronarografie k vyloučení AKS.

Laboratorní známky poškození myokardu a nález na echokardiografii

Hladina troponinů je zvýšená u více než 90 % pacientů se SKMP. Vstupní hodnoty mohou být podobné jako při AKS, maximální hodnoty jsou však nižší [19]. Myokardiální izoenzym kreatinkinázy (CK-MB) je pouze mírně zvýšen. Typicky bývá rozdíl mezi malou elevací hodnot v porovnání s rozsáhlými poruchami kinetiky stěny komory. Mozkový natriuretický peptid (brain natriuretic peptide; BNP) a NT-proBNP bývají několikanásobně zvýšeny s vrcholem hodnot za 24–48 h, hodnoty bývají vyšší než u AKS [2].

Ve skupině pacientů s neurologickým onemocněním je diagnostika dle kardiomar-

kerů obtížnější vzhledem k tomu, že jejich vzestup je běžným jevem a může odrážet samotné neurologické poškození. Vzestup CK-MB je popisován u pacientů s rozsáhlou hemisferální iCMP a bývá nekardiálního původu. Elevace NT-proBNP je popisována až u 65 % pacientů s iCMP a u 59 % pacientů s hemoragickou CMP (hCMP) vč. SAK, nicméně při přítomnosti SKMP jsou hodnoty NT-proBNP až 10x vyšší. Elevace troponinu T nebo I je popisována u 5–8 % pacientů s iCMP, u 22 % pacientů s hCMP a až u 38 % pacientů se SAK. American Stroke Association doporučuje rutinně provádět vyšetření bazálních hodnot troponinu u pacientů s akutní CMP [9]. Pro další diagnostiku je důležitý vývoj hodnot kardiomarkerů v čase [14].

Typickým nálezem při echokardiografickém vyšetření je nález cirkumferenciální akinezy nebo dyskinezy, která neodpovídá cévnímu zásobení z jedné věnčité tepny. Přesto však echokardiografické vyšetření není schopno dostatečně spolehlivě odlišit AKS a SKMP. Nález u apikální formy SKMP je obdobný jako u anteroapikálního infarktu myokardu a SKMP pravé komory může mít podobný echokardiografický nález jako akutní cor pulmonale při plicní embolii [1].

Diagnostická kritéria a diferenciální diagnóza

Diagnostická kritéria jsou založena na přítomnosti přechodné regionální poruchy kinetiky komory přesahující oblast jedné koronární arterie, na anamnéze prodělání stresové situace, přítomnosti rizikových faktorů, dále na přítomnosti EKG změn a elevaci kardiomarkerů. Reverzibilita onemocnění v počátku samozřejmě není známa, ale může pomoci ke zpětnému stanovení přesné diagnózy. Existuje několik vypracovaných diagnostických kritérií, ale k jejich užití světově není jednotný

konsenzus. Jedná se např. o International Takotsubo Diagnostic Criteria (InterTAK diagnostické skóre), Revised Mayo Clinic Criteria nebo Heart Failure Association-European Society of Cardiology Criteria [1].

Diagnostika SKMP není jednoduchá, je nutné vzít v úvahu komplexně všechny údaje v klinickém kontextu. Hlavní je vyloučení AKS, k tomu lze použít InterTAK diagnostické skóre (tab. 3). U většiny pacientů však nález není jednoznačný, a proto je důležité zvážit provedení koronarografie. Avšak ani přítomnost pozitivního nálezu na koronarografii nevylučuje SKMP. Až 15 % pacientů se SKMP má i koexistující onemocnění koronárních arterií, AKS samotný může být spouštěčem SKMP [8]. Naopak 1–2 % pacientů se suspektním STEMI (u žen 5–6 %) má SKMP [2]. K rozlišení morfologického typu SKMP může pomoci ventrikulografie. V rámci diferenciální diagnostiky je vhodné zvážit myokarditidu nebo feochromocytom. V případě dostupnosti je vhodné doplnění MR srdce pro její vyšší senzitivitu oproti samotné echokardiografii [2,19].

Diagnostický postup u pacientů s podezřením na SKMP při neurologickém onemocnění je primárně stejný. Avšak u pacientů s nitrolebním krvácením je nutné jej v určité fázi přizpůsobit stavu pacienta a rizikům vycházejícím z jejich primárního onemocnění.

Diagnostická ventrikulografie a/nebo koronarografie může být provedena bez heparinu a další antiagregace, tedy bez ovlivnění základního onemocnění zvýšenou krvácivostí. Naopak perkutánní intervence je spojena s nutností podání heparinu a při případném zavedení stentu i antiagregační terapie, což je u pacientů s nitrolebním krvácením kontraindikováno. U těchto pacientů je vhodné koronarografii v počáteční fázi spíše neprovádět. Nicméně v případě trvalého vzestupu troponinu, přetrvávající poruchy kinetiky odpovídající oblasti jedné koronární arterie, mužského pohlaví pacienta, nízkého stupně SAK a známé ischemické choroby srdeční či diagnostických pochybách je na místě doplnit koronarografii s odstupem několika dní, v případě SAK po ošetření zdroje [3,14,18]. Možnou variantou je provedení MR nebo CTA koronárních tepen, nicméně její výsledky korelují s nálezem z invazivní koronarografie cca z 80 %, a je tedy nutné znát její limity [14].

Komplikace

Stresová kardiomyopatie se kvůli reverzibilitě dysfunkce myokardu původně pova-

žovala za benigní onemocnění. Nicméně zvláště sekundární formy SKMP jsou nebezpečné pro riziko rozvoje závažných komplikací. Ty se v akutní fázi vyskytují přibližně u 20 % pacientů. Přítomnost akutního neurologického onemocnění je jedním z rizikových faktorů pro rozvoj závažných komplikací. Dalšími faktory jsou akutní psychiatrické onemocnění, vstupně snížená ejekční frakce LK pod 45 % a vstupní hladina troponinu zvýšená 10x nad normu. Nejčastější komplikace shrnuje tab. 4 [19].

Terapie

Kauzální terapie se zaměřuje pouze na eliminaci příčiny SKMP, další terapie je převážně symptomatická, cílena na léčbu komplikací. Dosud neexistuje žádná randomizovaná studie ani doporučený postup na terapii SKMP vyloženě pro její specifický průběh a reverzibilitu [21]. U pacientů se SKMP je důležitá kontinuální monitorace EKG vč. intervalu QT minimálně po dobu 48–72 h. U těchto pacientů bychom měli udržet euolemii a normální hodnoty kalemie a magnezemie. Pro zahájení antikoagulační a případně antiagregační terapie nejsou jasná doporučení, jejich indikaci je nutné zvážit u každého pacienta samostatně dle jeho přidružených onemocnění. U pacientů s nálezem rozsáhlé akineze myokardu a snížení ejekční frakce LK pod 30 % je vzhledem k riziku intrakardiální trombózy indikováno nasazení antikoagulační terapie [2,22], nicméně u pacientů s nitrolebním krvácením nebo při jeho vysokém riziku je nutné terapii odložit [2,3,8].

Na základě patofyziologie onemocnění se jeví jako vhodná volba nasazení betablokátorů k redukci bazální hyperkontraktility [1,19]. Ty jsou však kontraindikovány při bradykardii, prodlouženém intervalu QT, hypotenzii a šoku. V těchto případech je možné zvážit užití krátkodobě působících betablokátorů (esmolol, landiolol) [23,24] a za echokardiografických kontrol titrovat jejich dávku. Vhodné je také nasazení inhibitorů angiotenzin konvertujícího hormonu při absenci kontraindikací [8,19].

Při známkách srdečního selhání je důležité zhodnocení přítomnosti obstrukce výtokového traktu LK (left ventricular outflow tract obstruction; LVOTO) a s ní spojené mitrální insuficience při systolickém dopředném pohybu předního cípu mitrální chlopně (systolic anterior motion; SAM). U pacientů bez LVOTO při absenci arteriální hypotenze po-

Tab. 4. Komplikace stresové kardiomyopatie [19].

Časté	akutní srdeční selhání (12–45 %)
	obstrukce výtokového traktu LK (LVOTO) (10–25 %)
	mitrální insuficience (14–25 %)
	kardiogenní šok (6–20 %)
Méně časté	fibrilace síní (5–15 %)
	trombus levé komory (2–8 %)
	AV blokáda (5 %)
	srdeční zástava (4–6 %)
Vzácné	tachyarytmie, bradyarytmie (2–5 %)
	Torsades de Pointes (2–5 %)
	smrt (1–4,5 %)
	komorové arytmie (3 %)
	akutní defekt septa komor (< 1 %)

AV – atrioventrikulární; LK – levá komora; LVOTO – obstrukce výtokového traktu levé komory

dáváme betablokátor, při známkách městnání v malém oběhu titrujeme diuretika a venodilatátory ke snížení venózního návratu a plicních tlaků. U hypotenzních pacientů bez LVOTO je indikováno podání inotropik a v případě potřeby titrace vazopresorů v nejnižší možné dávce [2]. Vzhledem k etiologii onemocnění je ke zvážení užití nekatecholaminových preparátů, jejich role v terapii SKMP je však stále nejasná [13]. Jako vhodný vazopresor se oproti smíšeným alfa a beta agonistům jeví selektivní alfa 1 agonista fenylefrin, případně vazopresin [2,20,22]. Jako bezpečná varianta inodilatátoru se jeví levosimendan [25]. U pacientů s nálezem LVOTO titrujeme krátkodobé betablokátor a v případě potřeby vazopresory k udržení perfuzního tlaku, podání inotropik a vazodilatátorů je kontraindikováno [2,20]. Terapie by měla být vedena expertní echokardiografií, každá intervence individuálně vyhodnocena a dle výsledku upravena. Je vhodné zvážit použití invazivního měření hemodynamiky k optimalizaci srdečního výdeje, např. PiCCO [14]. Při trvalé progresi šoku je vhodné zvážit některou z mechanických podpor oběhu, např. levostrannou srdeční podporu, intraaortální balonkovou kontrapulzaci nebo extrakorporální membránovou oxygenaci [2,19,20].

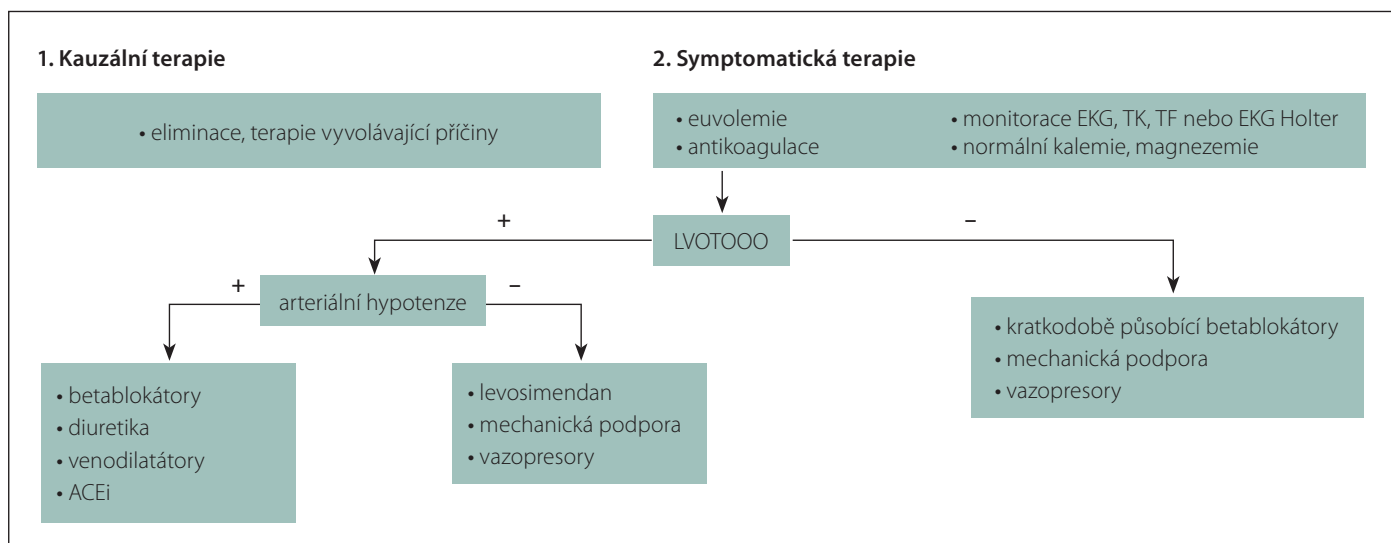
Doporučení pro nastavení dlouhodobé terapie u pacientů po prodělání SKMP nejsou podložena dostatkem studií. V prevenci rekurence SKMP je vhodné nasazení inhibitorů angiotenzin konvertujícího enzymu

nebo santonů. Některé studie uvádějí jako prospěšné podávání estrogenu postmenopauzálním pacientkám [19,22]. Protektivní účinek dlouhodobého podávání betablokátorů nebyl prokázán [8]. U pacientů se SKMP při SAK se předpokládalo, že by podávání betablokátorů mohlo díky snížení metabolismu mozku přispět ke zlepšení neurologického výsledku pacientů. Studiemi se toto jasně prokázat nepodařilo, Neurocritical Care Society u těchto pacientů rutinní podávání betablokátorů nedoporučuje [3].

Souhrn terapie je zobrazen na obr. 1 [16].

Prognóza

U většiny pacientů dochází ke spontánnímu obnovení funkce komor nejčastěji do 1–2 týdnů (udává se rozmezí 2 dny až 6 týdnů). Až u 20 % pacientů po proběhlé SKMP dochází k rekurenci onemocnění, průměrná míra rekurence se udává 2–4 % za rok. Častěji se jedná o ženy [2,10,19]. U některých pacientů mohou i přes normalizaci funkce komor přetrvávat symptomy jako únava, dušnost nebo bolesti na hrudi [19]. U hospitalizovaných pacientů se sekundární SKMP je udávána mortalita okolo 5 % a je vyšší u mužů [2,3,8]. U pacientů se SKMP, kteří vyžadují podávání vazopresorů, se udává mortalita až 20 %. Prediktory nepříznivého průběhu jsou fyzický spouštěč, akutní neurologické nebo psychiatrické onemocnění, vstupní troponin 10x vyšší než norma a vstupní ejekční frakce LK pod 45 % [18]. U pacientů se SAK nebo iCIMP bývají kardiální komplikace dru-



Obr. 1. Terapie stresové kardiomyopatie [16].

ACEi – inhibitory angiotenzin konvertujícího enzymu; LVOTO – obstrukce výtokového traktu levé komory; TF – tepová frekvence; TK – tlak krve
Fig. 1. Therapy of stress cardiomyopathy [16].

ACEi – angiotensin converting enzyme inhibitors; LVOTO – left ventricular outflow tract obstruction; TF – heart rate; TK – blood pressure

hou nejčastější příčinou smrti po samotném neurologickém poškození [3,9].

Diskuze

I přes stále stoupající povědomí o SKMP u pacientů s neurologickým onemocněním a zvyšující se četnost jejího výskytu nejsou k dispozici specifická doporučení k její diagnostice a terapii, současné postupy jsou založeny na názorech expertů [3,8,10,14].

Stresová kardiomyopatie bez ohledu na přítomnost či absenci neurologického onemocnění má podobnou patofyziologii, klinický průběh i terapii [3]. SKMP spojená s neurologickým poškozením je variantou sekundární formy SKMP, její rozvoj je nejčastěji popisován u pacientů se závažným stupněm SAK a u pacientů s iCMP s rozsáhlým hemisferálním poškozením a postižením inzulárního kortexu, nicméně vzhledem k patofyziologii je možný vznik i u ostatních neurologických onemocnění [8,9]. SKMP se rozvíjí nejčastěji do 48 h po neurologickém inzultu [3]. Nejrizikovější skupinou pro rozvoj SKMP jsou postmenopauzální ženy [1,8,9]. V rámci klinických nálezů se na rozdíl od klasické SKMP projevuje častěji dušností při rozvoji srdečního selhání než bolestmi na hrudi [14]. Na rozdíl od klasické SKMP, pro kterou je typický nález elevací ST a echokardiografický obraz typické apikální formy, u SKMP při neurologických onemocněních je pro EKG nález typická přítomnost inverzních T vln a při echokardiografickém vyšetření nalezneme spíše jednu z atypických

forem – bazální, midventrikulární nebo fokální formu [1,3,8,14]. Nicméně je důležité zdůraznit, že mezi příznaky SKMP a neurogení SKMP není jasná hranice a není výjimkou, že pacient s neurologickým onemocněním se projevuje klinickým nálezem typickým spíše pro klasickou SKMP [3]. Laboratorní nálezy se mezi klasickou a neurogení SKMP neliší, ale je nutné myslet na to, že elevace kardiomyokymů jsou spojeny i se samotným neurologickým poškozením bez nutnosti přítomnosti poškození myokardu [9], a je tedy nutné sledovat jejich dynamiku v čase [14]. Výše uvedený diagnostický postup musí být modifikován a personalizován dle stavu a onemocnění každého pacienta. Vždy se jedná o porovnání benefitů versus rizik provedení vyšetření. Provedení koronarografie je sice esenciální k vyloučení AKS a k definitivní diagnostice SKMP, nicméně se jedná o invazivní výkon s nutností podání antikoagulační terapie, při provedené intervenci i s podáním duální antiagregační terapie. Tyto léky jsou kontraindikovány u pacientů s nitrolebním krvácením a mohly by zkomplikovat i další intervence, které by mohly být potřebné v následujících dnech (zavedení komorové drenáže apod.), jejich nepodání naopak zvyšuje riziko trombózy zavedeného stentu [3,14,18]. Provedení koronarografie by nemělo oddálit definitivní ošetření aneuryzmatu v případech SAK. Koronarografie by tedy měla být provedena až po definitivním ošetření aneuryzmatu, a to pouze u pacientů, u nichž přetrvává klinické i laboratorní podezření na AKS (viz výše) [14].

Spektrum komplikací SKMP a celková terapie pacientů se SKMP jsou stejné pro skupinu pacientů s i bez neurologického onemocnění. Vzhledem k absenci konkrétních doporučených postupů pro antiagregační a antikoagulační terapii je nutná individualizace nasazení této terapie dle přidružených onemocnění pacienta [2,22]. V terapii SKMP u pacientů s neurologickým onemocněním je nutné klást důraz zvláště na optimalizaci srdečního výdeje s cílem udržení adekvátní perfuze mozku [14].

Prognóza pacientů se SKMP při netraumatickém SAK a při iCMP je obtížně hodnotitelná, tito pacienti totiž často zemřou v souvislosti s jejich primárním neurologickým onemocněním, ne na kardiální komplikace [3]. V několika studiích byly u pacientů s aneuryzmatickým SAK zjištěny horší neurologický výsledek, vyšší incidence vazospasmů a signifikantně vyšší mortalita ve skupině pacientů s rozvinutou SKMP oproti skupině bez SKMP [3]. Jako jedna z příčin se nabízí nedostatečná perfuze mozku při srdečním selhání.

Závěr

Stresová kardiomyopatie, bez ohledu na svou etiologii, je poddiagnostikované onemocnění, jehož patofyziologie není přesně známa. V rámci diferenciální diagnostiky stenokardií, arteriální hypotenze a arytmií nejen u pacientů s neurologickým onemocněním bychom měli rutinně užívat alespoň orientační echokardiografické vyšetření. SKMP není benigní onemocnění, pacienti by měli být důkladně

vyšetření a sledování. Terapie je převážně symptomatická, zaměřena na léčbu komplikací.

Seznam zkratk

AKS – akutní koronární syndrom
BNP – mozkový natriuretický peptid (brain natriuretic peptide)
CK-MB – myokardiální izoenzym kreatinkinázy
EKG – elektrokardiogram
iCMP – ischemická CMP
InterTAK Diagnostic Criteria – International Takotsubo Diagnostic Criteria
LK – levá komora
LVOTO – left ventricular outflow tract obstruction
NT-proBNP – N-terminální fragment pro brain natriuretic peptide
PiCCO – Pulse Contour Cardiac Output
SAK – subarachnoidální krvácení
SAM – systolic anterior motion mitrální chlopně
SKMP – stresová kardiomyopatie
STEMI – ST elevation myocardial infarction

Finanční podpora

Podpořeno z projektu Interní grantové podpory Krajské zdravotní, a.s., registrační číslo: IGA-KZ-2021-1-12.

Konflikt zájmů

Autoři deklarují, že v souvislosti s předmětem studie nemají žádný konflikt zájmů.

Literatura

- Ghadri JR, Wittstein IS, Prasad A et al. International expert consensus document on takotsubo syndrome (part I): clinical characteristics, diagnostic criteria, and pathophysiology. *Eur Heart J* 2018; 39(22): 2032–2046. doi: 10.1093/eurheartj/ehy076.
- Medina de Chazal H, del Buono MG, Keyser-Marcus L et al. Stress cardiomyopathy diagnosis and treatment: JACC state-of-the-art review. *J Am Coll Cardiol* 2018; 72(16): 1955–1971. doi: 10.1016/j.jacc.2018.07.072.
- Baker C, Muse J, Taussky P. Takotsubo syndrome in neurologic disease. *World Neurosurg* 2021; 149: 26–31. doi: 10.1016/j.wneu.2021.01.139.
- Otten AM, Ottervanger JP, Symersky T et al. Diagnosis of takotsubo cardiomyopathy is increasing over time in patients presenting as ST-elevation myocardial infarction. *Neth Heart J* 2016; 24(9): 520–529. doi: 10.1007/s12471-016-0859-x.
- Bairashevskaja AV, Belogubova SY, Kondratyuk MR et al. Update of Takotsubo cardiomyopathy: present experience and outlook for the future. *Int J Cardiol Heart Vasc* 2022; 39: 100990. doi: 10.1016/j.ijcha.2022.100990.
- Brazdil V, Kala P, Hudec M et al. The role of central autonomic nervous system dysfunction in Takotsubo syndrome: a systematic review. *Clin Auton Res* 2022; 32(1): 9–17. doi: 10.1007/s10286-021-00844-z.
- Klein C, Hiestand T, Ghadri JR et al. Takotsubo syndrome – predictable from brain imaging data. *Sci Rep* 2017; 7(1): 5434. doi: 10.1038/s41598-017-05592-7.
- Sposato LA, Hilz MJ, Aspberg S et al. Post-stroke cardiovascular complications and neurogenic cardiac injury: JACC state-of-the-art review. *J Am Coll Cardiol* 2020; 76(23): 2768–2785. doi: 10.1016/j.jacc.2020.10.009.
- Chen Z, Venkat P, Seyfried D et al. Brain-heart interaction: Cardiac Complications After Stroke. *Circ Res* 2017; 121(4): 451–468. doi: 10.1161/CIRCRESAHA.117.311170.
- Buchmann SJ, Lehmann D, Stevens CE. Takotsubo cardiomyopathy-acute cardiac dysfunction associated with neurological and psychiatric disorders. *Front Neurol* 2019; 10: 917. doi: 10.3389/fneur.2019.00917.
- Galiuto L, Crea F. Primary and secondary takotsubo syndrome: pathophysiological determinant and prognosis. *Eur Heart J Acute Cardiovasc Care* 2020; 9(7): 690–693. doi: 10.1177/2048872620963493.
- Ghadri JR, Sarcon A, Diekmann J et al. Happy heart syndrome: role of positive emotional stress in takotsubo syndrome. *Eur Heart J* 2016; 37(37): 2823–2829. doi: 10.1093/eurheartj/ehv757.
- Elikowski W, Małek-Elikowska M, Róžańska P et al. Isolated right ventricular takotsubo cardiomyopathy: a case report and literature review. *Pol Merkur Lekarski* 2016; 41(246): 283–286.
- Szántó D, Luterán P, Gál J et al. Diagnosis and management of Takotsubo syndrome in acute aneurysmal subarachnoid hemorrhage: a comprehensive Review. *Rev Cardiovasc Med* 2023; 24(6): 177. doi: 10.31083/j.rcm2406177.
- Dostálová V, Hosszú T, Solaf M et al. Takotsubo syndrome v průběhu spondylchirurgického výkonu. *Anest Intenziv Med* 2019; 30(3–4): 126–129. doi: 10.36290/aim.2019.043.
- Bilska M, Skulec R, Stadlerova B et al. Stresové kardiomyopatie – kazuistiky. *Urgentní medicína* 2021; 3: 12–15.
- Maher M, Schweizer TA, Macdonald RL. Treatment of spontaneous subarachnoid hemorrhage: guidelines and gaps. *Stroke* 2020; 51(4): 1326–1332. doi: 10.1161/STROKEAHA.119.025997.
- Chung DY, Abdalkader M, Nguyen TN. Aneurysmal subarachnoid hemorrhage. *Neurol Clin* 2021; 39(2): 419–442. doi: 10.1016/j.ncl.2021.02.006.
- Ghadri JR, Wittstein IS, Prasad A et al. International expert consensus document on takotsubo syndrome (part II): diagnostic workup, outcome, and management. *Eur Heart J* 2018; 39(22): 2047–2062. doi: 10.1093/eurheartj/ehy077.
- Lyon AR, Bossone E, Schneider B et al. Current state of knowledge on Takotsubo syndrome: a position statement from the taskforce on Takotsubo syndrome of the Heart Failure Association of the European Society of Cardiology. *Eur J Heart Fail* 2016; 18(1): 8–27. doi: 10.1002/ehfj.424.
- Arbelo E, Protonotarios A, Gimeno JR et al 2023 ESC Guidelines for the management of cardiomyopathies. *Eur Heart J* 2023; 44(37): 3503–3626. doi: 10.1093/eurheartj/ehad194.
- Madias JE. Takotsubo cardiomyopathy: current treatment. *J Clin Med* 2021; 10(15): 3440. doi: 10.3390/jcm10153440.
- Kawano H, Yamasa T, Arakawa S et al. Landiolol dramatically improved Takotsubo cardiomyopathy in an older patient. *Geriatr Gerontol Int* 2017; 17: 2622–2623. doi: 10.1111/GGI.13162.
- Santoro F, Ieva R, Ferraretti A et al. Hemodynamic effects, safety, and feasibility of intravenous esmolol infusion during Takotsubo cardiomyopathy with left ventricular outflow tract obstruction: results from a multicenter registry. *Cardiovasc Ther* 2016; 34(3): 161–166. doi: 10.1111/1755-5922.12182.
- Santoro F, Ieva R, Ferraretti A et al. Safety and feasibility of levosimendan administration in takotsubo cardiomyopathy: a case series. *Cardiovasc Ther* 2013; 31(6): e133–e137. doi: 10.1111/1755-5922.12047.

Impakt faktor časopisu Česká a slovenská neurologie a neurochirurgie pro rok 2023 činí **0,3**.