

Spinální meningeomy – zkušenosti ze dvou pracovišť

Spinal meningiomas – experience from two centres

Souhrn

Úvod: Spinální meningeomy jsou nejčastější intradurální spinální tumory, mají typicky benigní charakter a jejich celková prognóza je obvykle příznivá. Nejčastěji jsou lokalizované v oblasti hrudní páteře a vyskytují se zejména u žen. Autoři prezentují soubor pacientů operovaných v Plzni (ČR) v období 2000–2021 a v Nitře (Slovensko) v období 2010–2023. **Soubor a metodika:** Hodnoceny byly následující parametry: pohlaví, věk, lokalizace nádoru, klinický nálezn, typ operačního přístupu a užití elektrofyziologického monitoringu. Předoperační a pooperační stav byl hodnocen pomocí Nurickovy stupnice. Soubor byl podroben statistické analýze. **Výsledky:** Do souboru bylo zařazeno 139 pacientů (87 Plzeň, 52 Nitra), z toho 109 žen (78 %). Průměrný věk byl 63,4 roku. Nejčastěji byl nádor lokalizován v oblasti Th páteře (71 %). Dominujícím klinickým projevem byla paraparéza dolních končetin (60 %), následoval Brown-Séquardův syndrom (17 %) a radikulopatie (16 %). Ve 4 % případů byli pacienti asymptomaticí. Laminektomie byla preferovaným operačním přístupem v 91 %, ve 45 % byla resekce provedena pod elektrofyziologickou kontrolou. Průměrné Nurick skóre předoperačně bylo 2,72, pooperačně 1,62. Ze statistické analýzy vyplynula statisticky významná zjištění spojená se špatným outcome (definovaným jako Nurick skóre 3 a víc pooperačně). Muži mají 3,9x vyšší riziko špatného outcome ($p = 0,048$). Vyšší Nurick skóre předoperačně je spojeno s vyšším rizikem špatného outcome – pacient s Nurick 3–5 předoperačně má 26,6x vyšší riziko špatného outcome ($p < 0,0001$), pacient s Nurick 4–5 až 48,9x vyšší riziko ($p < 0,0001$). Riziko špatného outcome je u pacientů nad 70 let 3,8x vyšší ($p = 0,0006$) a u pacientů starých 80 let a více až 26,6x vyšší ($p < 0,0001$). **Závěr:** Operační léčba spinálních meningeomů se svými výsledky řadí k radostnějším částem neurochirurgie. Dle prezentovaných výsledků je cílem časná diagnóza a radikální chirurgická resekce za užití elektrofyziologického monitoringu u pacientů do věku 80 let se zachovanou schopností chůze.

Abstract

Introduction: Spinal meningiomas are the most common intradural tumors of the spine, typically benign and usually with a good overall prognosis. These tumors are usually localized in the thoracic region and occur predominantly in female population. Authors present a group of patients operated between 2000–2021 in Pilsen (Czech Republic) and between 2010–2023 in Nitra (Slovak republic). **Patients and methods:** The following parameters were evaluated: sex, age, localization of the tumor, clinical presentation, type of surgical approach, and use of neurophysiological monitoring. Preoperative and postoperative clinical condition was assessed using the Nurick scale. Statistical analysis was performed. **Results:** The group consisted of 139 patients (87 Pilsen, 52 Nitra) of which 109 were females (78%), with an average age of 63.4 years. The most common localization of the tumor was the thoracic region (71%). The dominant symptom was paraparesis of lower limbs (60%), followed by Brown-Séquard syndrome (17%) and radiculopathy (16%). 4% of patients were asymptomatic. The preferred surgical approach was laminectomy (91%), in 45% the resection was performed under neurophysiological monitoring. Average Nurick grade preoperatively was 2.72, and postoperatively it was 1.62. Several statistically significant factors leading to a bad outcome (defined as Nurick grade 3 or more postoperatively) were identified. Males have 3.9x increased risk of a bad outcome ($P = 0.048$). Higher Nurick grade preoperatively is associated with higher risk of a bad outcome – 26.6x higher with Nurick 3–5 ($P < 0.0001$), and 48.9x higher with Nurick 4–5 ($P < 0.0001$). Patients over 70 years of age have a 3.8x higher risk of a bad outcome ($P = 0.0006$) and patients aged 80 years and over have a 26.6x higher risk of a bad outcome ($P < 0.0001$). **Conclusion:** Surgical treatment of spinal meningiomas belongs to the brighter side of neurosurgery. The goal should be a timely diagnosis followed by radical surgical resection accompanied by neurophysiological monitoring in patients aged less than 80 years with the preserved ability to walk.

Redakční rada potvrzuje, že rukopis práce splnil ICMJE kritéria pro publikace zaslané do biomedicínských časopisů.

The Editorial Board declares that the manuscript met the ICMJE "uniform requirements" for biomedical papers.

Koleják R.¹, Koleják K.², Šedivý O.², Šimeg V.², Příbář V.¹

¹ Neurochirurgická klinika LF UK a FN Plzeň, ČR

² Neurochirurgická klinika FNŠP Nitra, Slovensko



doc. MUDr. Vladimír Příbář, Ph.D.
Neurochirurgická klinika
LF UK a FN Plzeň
alej Svobody 923/80
323 00 Plzeň
e-mail: pribanv@fnplzen.cz

Přijato k recenzi: 6. 7. 2024

Přijato do tisku: 5. 12. 2024

Klíčová slova

spinální meningeom – meningeom – neurofyziologické sledování – výsledek

Key words

spinal meningioma – meningioma – neurophysiological monitoring – outcome

Úvod

Spinální meningeomy řadíme do skupiny intradurálních extramedulárních nádorů (IDEM). Mají typicky benigní charakter, a i když tvoří pouze 1,2–12 % všech meningeomů, až 25–45 % intradurálních spinálních tumorů jsou právě meningeomy. Klasifikace WHO rozlišuje tři stupně malignity [1], ale drtivá většina (96–98 %) spinálních meningeomů je klasifikována jako grade 1.

Nejčastěji jsou diagnostikovány v 5.–7. dekadě a až 75 % všech pacientů ženského pohlaví [2–9]. V pediatrické populaci se jedná o extrémně vzácnou entitu s počtem celosvětově diagnostikovaných případů ve stovkách [4]. Lokalizovány jsou predominantně v oblasti hrudní páteře, kde se nacházejí až v 80 % případů [2–9].

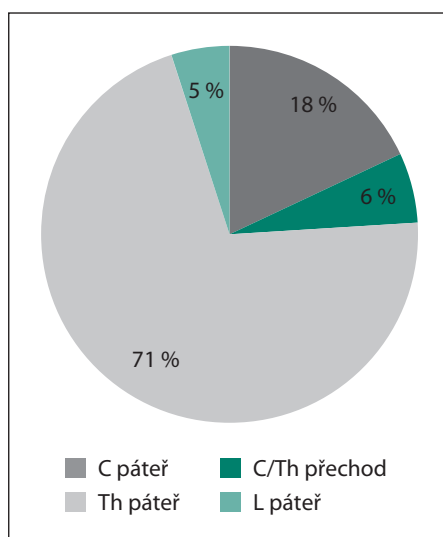
Symptomatika může být různá, od asymptomatických, náhodně zjištěných lézí, nespecifické bolesti imitující viscerální projekci, až k různě vyjádřenému senzomotorickému deficitu, poruše chůze a sfinkterů [2,4,8].

Zlatým standardem diagnostiky je vyšetření MR a léčbou volby zůstává radikální chirurgická resekce. Prognóza těchto nádorů je ve všeobecnosti příznivá [2–9].

Zahraniční literatura obsahuje velké množství prací na téma spinálních meningeomů. Vůbec první operaci spinálního meningeomu provedl Victor Horsley již v roce 1887 a následně publikoval v roce 1888 [10].

V československé literatuře se tématu recentně věnují Voldřich et al. a Moják et al. [11–13].

V naší práci prezentujeme retrospektivní soubor 139 pacientů ze dvou pracovišť a faktory ovlivňující výsledky operační léčby.



Obr. 1. Lokalizace.

Fig. 1. Localization.

Materiál a metodika

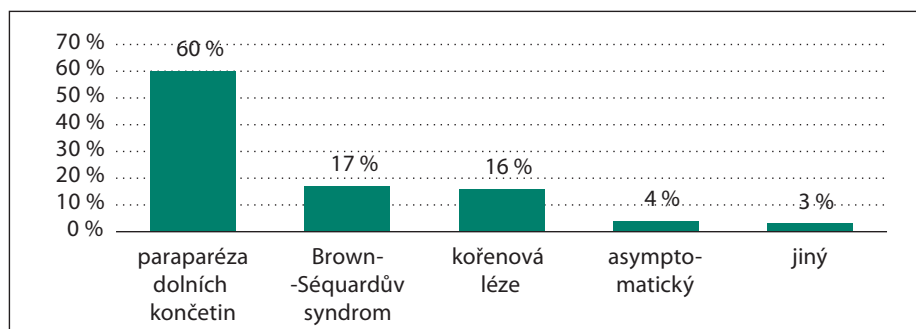
Soubor 139 pacientů byl podroben retrospektivní analýze. 87 pacientů bylo opeřováno v letech 2000–2021 na Neurochirurgické klinice LF UK a FN v Plzni a 52 na Neurochirurgické klinice FNŠP Nitra v letech 2010–2023. Spojení zkušeností ze dvou pracovišť bylo provedeno s cílem zvýšení validity výsledných dat. Sledovanými parametry byly pohlaví, věk, lokalizace tumoru, předoperační neurologický nálezn. Dalšími parametry byly typ chirurgického přístupu a užití elektrofyziologického monitoringu. U všech pacientů byl neurologický nálezn hodnocen podle Nurickovy stupnice [14], a to před i po operaci. Soubor byl následně statisticky zpracován za užití univariantsní i multivariantsní analýzy s cílem najít spojitost s výše uvedenými parametry a výsledky operační léčby.

Statistika

Statistická analýza byla provedena s užitím software SAS (SAS Institute Inc., Cary, NC, USA). Pro měřené parametry v celém souboru a v jednotlivých skupinách byly počítány základní statistické údaje. Výsledky byly graficky zpracovány do tzv. box plot grafů.

Rozdíly zkoumaných parametrů mezi danými skupinami byly testovány pomocí neparametrické analýzy rozptylu (Wilcoxon two sample test). Rozdíly četností byly testovány pomocí chí-kvadrát testu a Fisherova exaktního testu. Optimální cut off byla hledána pomocí maximalizace chí-kvadrát testového kritéria logistické regrese. Klinický impakt jednotlivých faktorů byl vyjádřen pomocí poměru šancí (odds ratio; OR). Vzájemně nezávislé faktory byly hledány pomocí multivariantsní logistické stepwise regrese. Multivariantsní analýza byla dále zpracována pomocí multivariantsní logistické regrese do podoby klasifikačního a regresního stromu.

Statistická významnost byla stanovena na hranici $\alpha = 5\%$.



Obr. 2. Klinický obraz.

Fig. 2. Clinical presentation.

Výsledky

Epidemiologie a lokalizace

Ze 139 pacientů bylo 78 % ženského pohlaví ($n = 109$), průměrný věk byl 63,4 (33–88) let. Nádor byl nejčastěji lokalizován v oblasti Th páteře (71 %, $n = 99$), následovala oblast C páteře (18 %, $n = 25$), C/Th přechodu (6 %, $n = 8$) a L páteře (5 %, $n = 7$) (obr. 1).

Klinický obraz

Dominujícím klinickým projevem byla paraparéza dolních končetin (60 %, $n = 83$), následovaná různě vyjádřeným Brown-Sequardovým syndromem (17 %, $n = 24$) a kořenovou lézí (16 %, $n = 22$). Ve 4 % případů ($n = 6$) byli pacienti asymptomatictí a jednalo se o náhodný nálezn (obr. 2).

Operace

Jednoznačně preferovaným operačním přístupem byla laminektomie, a to v 91 % případů ($n = 127$), hemilaminektomie byla zvolena ve 3 % případů ($n = 4$) a v 6 % ($n = 8$) šlo o jiný typ výkonu (instrumentace, lamino-plastika). Elektrofyziologický monitoring byl použit v 45 % ($n = 62$).

Outcome

Neurologický nálezn byl hodnocen podle Nurickovy stupnice (tab. 1) [14]. Stupeň 3 je považován za mezník, kdy pacient již vykazuje poruchu chůze v běžném pracovním životě. Vzhledem k výše zmíněnému jsme považovali pooperační Nurickovo skóre v rozmezí 0–2 za příznivý výledek operační léčby a skóre v rozmezí 3–5 za výledek nepříznivý. Průměrné předoperační Nurickovo skóre bylo 2,72, pooperačně se zlepšilo na 1,62. Konkrétní rozložení ukazuje tab. 2.

Rizikové faktory

Soubor byl podroben univariantsní i multivariantsní statistické analýze, ze které vyplynula statisticky významná zjištění spojená s po-

hlavím, klinickým obrazem, věkem pacienta a rizikem špatného výsledku (definovaného jako pooperační Nurickovo skóre 3–5).

Pohlaví

Muži měli 3,9x vyšší riziko špatného výsledku (p = 0,048).

Předoperační klinický nále

Vyšší Nurick skóre předoperačně bylo spojeno s vyšším rizikem špatného výsledku, konkrétně pacienti s Nurick 3–5 předoperačně měli 26,6x vyšší riziko špatného výsledku (p < 0,0001), pacienti s Nurick 4–5 až 48,9x vyšší riziko (p < 0,0001).

Pacienti prezentující se pouze s kořenovou lézí měli lepší prognózu v porovnání s ostatními klinickými projevy (OR = 0,96; p = 0,0068)

Věk

S rostoucím věkem pacientů stoupalo riziko špatného výsledku, u pacientů nad 70 let bylo 3,8x vyšší (p = 0,0006) a u pacientů starých 80 let a více až 26,6x vyšší (p < 0,0001).

Multivariantní analýza

Multivariantní analýza byla následně zpracovaná do podoby klasifikačního a regresního stromu (CART).

Při zpracování bez pevného definování základního uzlu z analýzy vyplynulo rozdělení souboru na dvě skupiny, jak ukazuje obr. 1.

První skupina byla složena z pacientů s předoperačním Nurick skóre 0–3, kdy pacienti s tímto nálezem měli 7,8% riziko špat-

Tab. 1. Nurickova stupnice [14].

Grade	Klinický nále
0	kořenové příznaky, bez známek myelopatie
1	známky myelopatie, bez poruchy chůze
2	porucha chůze umožňující plné pracovní zatížení
3	porucha chůze neumožňující plné pracovní zatížení
4	chůze pouze s dopomocí chodítka nebo druhé osoby
5	pacient upoután na vozík nebo na lůžko

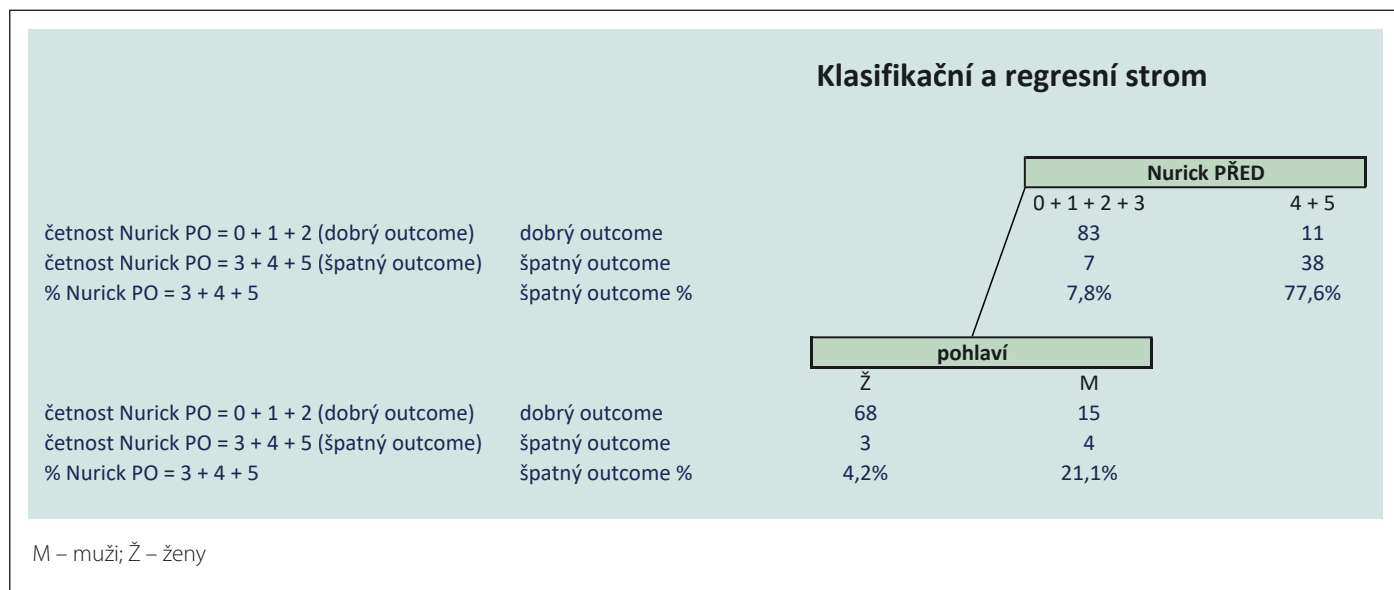
Tab. 2. Nurickovo skóre souboru.

Nurick grade	Předoperační (n)	Pooperační (n)
0	23	48
1	12	26
2	19	20
3	36	29
4	25	8
5	24	8

ného výsledku. Druhá skupina, složená z pacientů s předoperačním Nurick skóre 4–5, měla riziko špatného výsledku až 77,6 %.

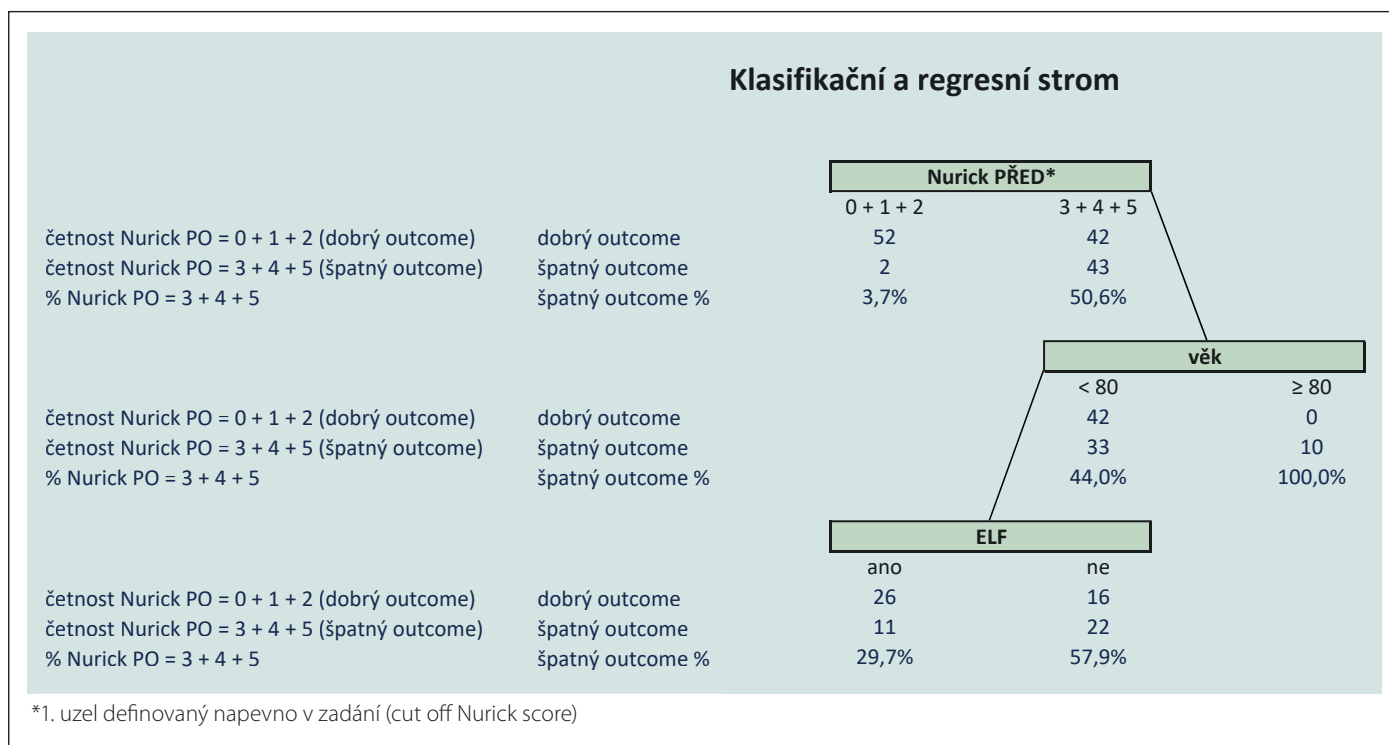
V první skupině (Nurick 0–3) byl dále zjištěn statisticky významný faktor pohlaví, kdy ženy měly riziko špatného výsledku 4,2 %, zatímco muži až 21,1 %. Jiné nezávislé, statisticky významné faktory nalezeny nebyly.

Následně byla CART analýza provedena se základním uzlem definovaným na pevnou, kdy byl soubor dopředu rozdělen na dvě skupiny, jednu složenou z pacientů v dobrém klinickém stavu s předoperačním Nurickovým skóre 0–2 a druhou složenou z pacientů s již těžším neurologickým deficitem a předoperačním Nurickovým skóre 3–5, jak ukazuje obr. 2..



Obr. 1. CART bez předem definovaného uzlu.

Fig. 1. CART without a predefined node.



Obr. 2. CART s předem definovaným uzlem.

Fig. 2. CART with predefined node.

Z výše uvedeného rozdělení vzešly následující statisticky významné výstupy.

U pacientů s předoperačním Nurick skóre 0–2 bylo riziko špatného výsledku 3,7 %, zatímco ve skupině pacientů s předoperačním Nurick skóre 3–5 bylo riziko až 50,6 %. Pacienti ve věku 80 let a více s předoperačním Nurick skóre 3–5 měli 100% riziko špatného výsledku.

V podskupině pacientů s předoperačním Nurick skóre 3–5 a zároveň mladších 80 let byl nalezen statisticky významný faktor užití elektrofyziologického monitoringu. Monitorovaní pacienti měli riziko špatného výsledku 29,8 %, zatímco nemonitorovaní pacienti měli toto riziko 57,9 %.

Diskuze

Náš soubor souhlasí svým demografickým rozdělením s literaturou, kdy 78 % pacientů bylo ženského pohlaví a průměrný věk v čase diagnózy byl 63,4 roku.

Nejčastější lokalizace je zejména oblast hrudní páteře, kde se dle literatury vyskytuje až 80 % těchto nádorů. V našem souboru bylo 71 % meningeomů lokalizováno právě v této oblasti [3–9].

Typickým prvním příznakem je udávaná bolest různého charakteru, která předbíhá rozvoj objektivního neurologického deficitu. To může vést k prodlevě v diagnostice

až v horizontu 3 let [2,4,8]. Následně se přidávají senzitivní či motorický deficit, porucha chůze, finálně porucha sfinkterů, přičemž právě přítomnost sfinkterové poruchy je považována za negativní prognostický faktor [4,15].

Correll et al. ve své práci popisují spojitost mezi kompresí míchy nádorem a neurologickým deficitem. Cut-off hodnota komprese pro rozvoj neurologického deficitu (výplň páteřního kanálu nádorem v procentech) byla stanovena na 65 % [16].

V našem souboru byla bolest dominantním příznakem pouze ve 4 % případů. Podobně nízká byla četnost čistě senzitivního deficitu, který vykazovalo 2 % pacientů. Nejčastějším klinickým projevem byla paraparéza dolních končetin, a to v 60 %, následovaná v 17 % různě vyjádřeným stupněm Brown-Séquardova syndromu a v 16 % kořenovou lézí. Jiné potíže pociťovali pacienti ve 3 % případů, v jednom případě se jednalo o syndrom kaudy, v jednom o syndrom zadních provazců a ve dvou případech o čistě vertiginózní potíže.

Stojí za zmínění, že většina pacientů měla v době přijetí subjektivní potíže ve smyslu bolesti, jak udává literatura. V té době však byl dominantním příznakem již rozvinutý neurologický deficit, a tudíž bolest nebyla považována za hlavní příznak.

Zlatým standardem operačního přístupu při operacích spinálních meningeomů zůstává laminektomie [4,6,8]. Výhodou je zejména dostatečná expozice nádoru proti hemilaminektomii. Nevýhodou zůstává riziko vzniku instability, které dle literatury činí 25 % při víc než dvouetážové laminektomii v oblasti hrudní a bederní páteře [17,18]. Superiorita laminoplastiky vůči laminektomii prokázána nebyla [19].

V případech ventrálně uložených nádorů v oblasti C páteře je alternativou užití předního přístupu.

V našem souboru byla laminektomie přístupem volby až v 91 %. K hemilaminektomii bylo přistoupeno pouze ve 3 % případů a v 6 % byl proveden jiný typ operačního výkonu (laminoplastika, instrumentace).

Outcome operační léčby spinálních meningeomů je velmi dobrý. Literatura uvádí zlepšení neurologického nálezu u 79–87 % pacientů v návaznosti na radikální resekci [3,4,6,8,15,16,20].

V našem souboru se jednalo o zlepšení v 66,2 % případů, ve 32,4 % případů zůstal neurologický nález stabilní a zhoršení nastalo v 1,4 % případů.

Lze konstatovat, že zlepšení nebo stabilní nález v 98,6 % případů podporuje tezi o dobrém outcome operační léčby tohoto onemocnění.

Tématem diskuze zůstává konsenzus mezi radikální excízi origa (Simpson 1) a koagulací origa (Simpson 2), který prozatím nebyl nalezen. Starší literatura neuváděla rozdíl v četnosti recidivy mezi výše zmíněnými způsoby radikální resekce [8]. Novější literatura tuto skutečnost rozporuje a ukazuje, že četnost recidivy při Simpson 2 resekci je vyšší při dostatečně dlouhém follow-up [11,21].

Autoři věří v individuální přístup ke každému nálezu. Je nutno brát v potaz technickou proveditelnost radikální excize tvrdé pleny, zejména u ventrálně uložených nádorů, a eventuelní komplikace. Při dorzálně uložených nádorech je radikální excize pleny při možnosti vodotěsného uzávěru preferovaná.

Posledním sledovaným parametrem bylo užití elektrofyziologického monitoringu. Zatímco užití monitoringu při operacích intramedulárních lézí je v literatuře extenzivně popsáno, články stran monitorace lézí extramedulárních nejsou tak početné.

V dnešní době se rutinně užívá multimodální monitorace, kterou je možné dosáhnout vysoké senzitivity (82–100 %) a specifity (83–99 %) [22,23].

Při monitoraci IDEM se nejčastěji jedná o kombinaci somatosenzorických evokovaných potenciálů a motorických evokovaných potenciálů, vč. monitorace D-vlny.

Přechodný pokles potenciálů nemusí vést – a nejčastěji ani nevede – ke vzniku nového neurologického deficitu. Až u 93 % pacientů zůstává klinický nálezu neměnný [22]. Nicméně chirurg by měl reagovat na tuto změnu a změnit operační taktiku za elevace krevního tlaku anesteziologem. Permanentní pokles potenciálu již ve většině případů vede k nově vzniklému deficitu pooperačně (až v 82 %), a i přes fakt, že u značné části pacientů se v následném horizontu tento nově vzniklý deficit upraví, snahou by mělo být se této skutečnosti vyhnout. [22].

Dotazem zůstává rozhodnutí, zda předčasně ukončit operační výkon při poklesu potenciálu a tím se vyhnout šanci na vznik nového deficitu za cenu subtotální resekce, ale na toto dilema neexistuje univerzální odpověď.

V našem souboru byl elektrofyziologický monitoring užit ve 45 % případů, v posledních letech však paušálně. Statistické zpracování potvrdilo signifikantní rozdíl při užití

elektrofyziologického monitoringu u pacientů s těžkou poruchou chůze předoperačně (Nurick 3–5) a ve věku do 80 let, kdy bylo spojeno s nižším rizikem špatného výsledku. Autoři věří v přidávanou hodnotu elektrofyziologického monitoringu a doporučují jeho rutinní užití u nádorů IDEM. Výjimku mohou tvořit malé, dorzálně uložené nádory, případně nádory uložené v oblasti cauda equina.

Závěr

Můžeme konstatovat, že chirurgická léčba spinálních meningeomů se svými výsledky řadí k radostné části neurochirurgie. Velmi dobrá prognóza chirurgické léčby těchto nádorů je podpořena řadou studií, s jejichž výsledky souhlasí i náš prezentovaný soubor. Dle literatury i našeho souboru se ukazuje jako opodstatněné provedení operačního výkonu za elektrofyziologické monitorace, a to zejména u pacienta do věku 80 let se zachovanou schopností chůze.

Etické aspekty

Práce byla provedena ve shodě s Helsinskou deklarací z roku 1975 a jejími revizemi v letech 2004 a 2008. Stanovisko etické komise nebylo nutné, neboť šlo o zpracování retrospektivních dat, pacienti byli ošetřeni standardním postupem.

Konflikt zájmů

Autoři deklarují, že v souvislosti s předmětem studie nemají žádný konflikt zájmů.

Literatura

- Louis DN, Perry A, Wesseling P et al. The 2021 WHO Classification of Tumors of the Central Nervous System: a summary. *Neuro Oncol* 2021; 23(8): 1231–1251. doi: 10.1093/neuonc/noab106.
- Elsamady AA, Reeves BC, Craft S et al. A current review of spinal meningiomas: epidemiology, clinical presentation and management. *J Neurooncol* 2023; 161(2): 395–404. doi: 10.1007/s11060-023-04238-1.
- Kwee LE, Harhangi BS, Ponne GA et al. Spinal meningiomas: treatment outcome and long-term follow-up. *Clin Neurol Neurosurg* 2020; 198: 106238. doi: 10.1016/j.clineuro.2020.106238.
- Fraiti A, Pesce A, Toccaceli G et al. Spinal Meningiomas Prognostic Evaluation Score (SPES): predicting the neurological outcomes in spinal meningioma surgery. *Neurosurg Rev* 2019; 42(1): 115–125. doi: 10.1007/s10143-018-0961-1.
- Wu L, Yang C, Liu T et al. Clinical features and long-term outcomes of pediatric spinal meningiomas. *J Neurooncol* 2017; 133(2): 347–355. doi: 10.1007/s11060-017-2441-9.
- Riad H, Knafo S, Segnarbieux F et al. Spinal meningiomas: surgical outcome and literature review. *Neurochirurgie* 2013; 59(1): 30–34. doi: 10.1016/j.neuchi.2012.10.137.

- Nakamura M, Tsuji O, Fujiyoshi K et al. Long-term surgical outcomes of spinal meningiomas. *Spine (Phila Pa 1976)* 2012; 37(10): E617–E623. doi: 10.1097/BRS.0b013e31824167f1.
- Saraceni C, Harrop JS. Spinal meningioma: chronicles of contemporary neurosurgical diagnosis and management. *Clin Neurol Neurosurg* 2009; 111(3): 221–226. doi: 10.1016/j.clineuro.2008.10.018.
- Solero CL, Fornari M, Giombini S et al. Spinal meningiomas: review of 174 operated cases. *Neurosurgery* 1989; 25(2): 153–160.
- Gowers WR, Horsley V. A case of tumour of the spinal cord. Removal; recovery. *Med Chir Trans* 1888; 71: 377–430.11. doi: 10.1177/095952878807100125.
- Voldřich R, Netuka D, Beneš V. Spinal meningiomas: is Simpson grade II resection radical enough? *Acta Neurochir (Wien)* 2020; 162(6): 1401–1408. doi: 10.1007/s00701-020-04280-2.
- Voldřich R, Netuka D, Beneš V. Spinální meningiomy – 92 pacientů operovaných na našem pracovišti. *Cesk Slov Neurol N* 2019; 82(6): 664–669. doi: https://doi.org/10.14735/amcsnn2019664.
- Moják P, Filip M, Linzer P et al. Intramedulární extramedulární nádory chrbtice. *Cesk Slov Neurol N* 2019; 82/115(2): 125–140. doi: 10.14735/amcsnn2019125.
- Nurick S. The pathogenesis of the spinal cord disorder associated with cervical spondylosis. *Brain* 1972; 95(1): 87–100. doi: 10.1093/brain/95.1.87.
- Raco A, Pesce A, Toccaceli G et al. Factors Leading to a poor functional outcome in spinal meningioma surgery: remarks on 173 cases. *Neurosurgery* 2017; 80(4): 602–609. doi: 10.1093/neuros/nyw092.
- Corell A, Cerbach C, Hoefling N et al. Spinal cord compression in relation to clinical symptoms in patients with spinal meningiomas. *Clin Neurol Neurosurg* 2021; 211: 107018. doi: 10.1016/j.clineuro.2021.107018.
- Katsumi Y, Honma T, Nakamura T. Analysis of cervical instability resulting from laminectomies for removal of spinal cord tumor. *Spine (Phila Pa 1976)* 1989; 14(11): 1171–1176. doi: 10.1097/00007632-198911000-00007.
- Papagelopoulos PJ, Peterson HA, Ebersold MJ et al. Spinal column deformity and instability after lumbar or thoracolumbar laminectomy for intraspinal tumors in children and young adults. *Spine (Phila Pa 1976)* 1997; 22(4): 442–451. doi: 10.1097/00007632-199702150-00019.
- McGirt MJ, Garcés-Ambrossi GL, Parker SL et al. Short-term progressive spinal deformity following laminoplasty versus laminectomy for resection of intradural spinal tumors: analysis of 238 patients. *Neurosurgery* 2010; 66(5): 1005–1012. doi: 10.1227/01.NEU.0000367721.73220.C9.
- Kilinc F, Setzer M, Marquardt G et al. Functional outcome and morbidity after microsurgical resection of spinal meningiomas. *Neurosurg Focus* 2021; 50(5): E20. doi: 10.3171/2021.2.FOCUS201116.
- Tsuda K, Akutsu H, Yamamoto T et al. Is Simpson grade I removal necessary in all cases of spinal meningioma? Assessment of postoperative recurrence during long-term follow-up. *Neurol Med Chir (Tokyo)* 2014; 54(11): 907–913. doi: 10.2176/nmc.oa.2013-0311.
- Korn A, Halevi D, Lidar Z et al. Intraoperative neurophysiological monitoring during resection of intradural extramedullary spinal cord tumors: experience with 100 cases. *Acta Neurochir (Wien)* 2015; 157(5): 819–830. doi: 10.1007/s00701-014-2307-2.
- Scibilia A, Terranova C, Rizzo V et al. Intraoperative neurophysiological mapping and monitoring in spinal tumor surgery: sirens or indispensable tools? *Neurosurg Focus* 2016; 41(2): E18. doi: 10.3171/2016.5.FOCUS16141.