

Predikcia konzistencie intrakraniálnych meningeómov na základe konvenčného vyšetrenia MR

Prediction of consistency of intracranial meningiomas based on conventional MRI examination

Súhrn

Jedným z hlavných faktorov, ktorý ovplyvňuje resekabilitu meningeómov, je ich konzistencia. Predoperačná predikcia konzistencie meningeómov môže priniesť užitočné informácie nielen pri plánovaní operácie (napr. odhadovaním jej časovej náročnosti), ale v niektorých prípadoch môže byť dokonca nápomocná pri rozhodovaní o samotnom terapeutickom postupe. Spoľahlivá predikcia konzistencie by napr. mohla výrazne napomôcť k rozhodnutiu, či bude zvolený operačný spôsob liečby, alebo nechirurgické postupy – rádi chirurgia resp. observácia pomocou MR – napr. v prípade extrémne tuhých a nepriaznivo uložených nádorov, prípadne pri starších polymorbídnych pacientoch a pod. Žiaľ, táto problematika doposiaľ nie je dostatočne preskúmaná a metóda umožňujúca úplne spoľahlivú predikciu konzistencie meningeómov pomocou MR nateraz nie je známa. Cieľom našej práce je priniesť čitateľom stručný prehľad súčasných poznatkov o možnostiach predoperačnej predikcie konzistencie meningeómov na základe vyšetrenia MR.

Abstract

One of the main factors affecting the resectability of meningiomas is their consistency. Preoperative prediction of the consistency of meningiomas can bring helpful information when planning the operation (e.g., estimating its duration), and, in some cases, it can even be beneficial when deciding on the therapeutic procedure itself. A reliable prediction of consistency could help during the treatment management planning process – e.g., to choose whether surgical treatment or non-surgical procedures (radiosurgery or observation using MRI) should be performed. A reliable prediction could be especially important in cases of extremely hard tumors growing in surgically challenging locations and/or in elderly polymorbid patients. Unfortunately, this topic has not been sufficiently investigated and a generally accepted method allowing simple, fast and reliable prediction of the meningioma consistency using preoperative MRI is still lacking. Our work aims to provide readers with a brief overview of current knowledge about the possibilities of preoperative prediction of the consistency of meningiomas based on MRI.

Úvod

Meningeómy sú vo väčšine prípadov benígne nádory s pomalým rastom. Ich pôvod sa predpokladá v arachnoidálnych bunkách, tzv. arachnoid cup cells [1]. Predstavujú 10–36 % nádorov mozgu [2–7].

Podľa literárnych údajov je až 90 % meningeómov benígnych s pomalým rastom (me-

ningeómy 1. st. zhubnosti podľa WHO). Atypické meningeómy (meningeómy WHO st. 2) tvoria 7–8 %. Zvyšných 1–3 % sú meningeómy anaplastické (WHO st. 3) [4,8]. Atypické a anaplastické formy sa nezriedka vyznačujú agresívnym správaním, tendenciou k recidivovaniu a často zlou perspektívou dĺžky prežívania. V literatúre je udávané celkové

päťročné prežívanie v prípade atypických meningeómov 64,1–74,1 %, v prípade anaplastických dokonca len 46,0–64,1% [8–10].

Cieľom chirurgickej liečby všetkých typov meningeómov je ich čo najradikálnejšie odstránenie, ktoré najmä v prípade benígnych meningeómov nezriedka predstavuje vyliečenie pacienta. Za najvýznamnejšie fak-

Redakční rada potvrdzuje, že rukopis práce splnil ICMJE kritéria pro publikace zaslané do biomedicínských časopisů.

The Editorial Board declares that the manuscript met the ICMJE "uniform requirements" for biomedical papers.

A. Lysak¹, V. Belan², M. Jezberová², M. Fabian², A. Šteňo¹

¹ Neurochirurgická klinika LF UK a Univerzitnej nemocnice Bratislava, Slovensko

² Dr. Magnet s.r.o., pracovisko Kramáre, Bratislava, Slovensko



doc. MUDr. Andrej Šteňo, PhD., MPH
Neurochirurgická klinika LF UK
Univerzitná nemocnica Bratislava –
Nemocnica ak. L. Déreera
Limbová 5
833 05 Bratislava
Slovensko
e-mail: andrej.steno@fmed.uniba.sk

Přijato k recenzii: 10. 3. 2024

Přijato do tisku: 30. 4. 2024

Klíčové slova

meningeóm – predikcia – konzistencia – resekabilita

Key words

meningioma – prediction – consistency – resectability

tory, ktoré ovplyvňujú resekabilitu meningeómov, sú považované ich konzistencia, krvácanosť, adhézia nádoru k okolitým mozgovým štruktúram, ako aj obrastanie dôležitých nervových a cievnych štruktúr tkanivom meningeómu [3,11].

Všeobecne platí, že meningeómy s mäkkou konzistenciou majú menší výskyt pooperačných komplikácií oproti meningeómom s tvrdou konzistenciou, a priemerný čas, potrebný na ich resekciu, býva kratší [12–15]. Konzistencia meningeómov je preto nezriedka jedným z faktorov, ktorý je potrebné vziať do úvahy pri rozhodovaní o liečbe pacienta [12,13,16,17], výbere operačnej stratégie [1,2,18], rozhodovaní o použití prístupu – napr. je logickou úvahou použiť minimálne invazívne techniky operovania skôr na mäkké (a ideálne málo krvácané) meningeómy než na tvrdé tumory [16,18–20]. Konzistencia má vplyv na celkovú obťažnosť resekcie, a môže byť významná z hľadiska úspešnosti operačného zákroku [3,21].

Základnou zobrazovacou metódou meningeómov je predoperačná MR. Toto vyšetrenie bolo viacerými autormi využívané okrem zobrazenia patologicko-anatomických vzťahov aj na predikciu konzistencie týchto tumorov. Výsledky jednotlivých prác informujúcich o reálnych možnostiach predikcie konzistencie meningeómu na základe konvenčného vyšetrenia MR, sa však pomerne líšia a nie sú konzistentné [1,2,7,13,21–23].

Až v posledných rokoch sa objavili prospektívne štúdie, ktoré informovali o možnostiach relatívne spoľahlivej predoperačnej predikcie konzistencie meningeómov na základe vypočítanej hodnoty pomeru intenzity signálu MR tumoru a jednotlivých mozgových štruktúr [2,13,21,22].

Cieľom nášho prehľadného referátu je priniesť čitateľom stručný prehľad súčasných poznatkov o možnostiach predoperačnej predikcie konzistencie meningeómov na základe vyšetrenia MR.

Materiál a metodika

V databázach Medline (s využitím rozhrania PubMed), Web of Science a Scopus boli vyhledané publikácie podľa kľúčových slov „meningioma consistency“, „meningioma interface“, „meningioma firmness“ a „meningioma softness“. Vyhľadane boli práce publikované od 1. 1. 2002 až do 31. 12. 2022. Do úvahy boli brané len relevantné štúdie, ktoré sa priamo týkali predikcie konzistencie me-

ningeómov. Publikácie napísané v inom ako v anglickom jazyku, publikácie informujúce o predikcii konzistencie iných druhov tumorov (nie meningeómov), publikácie informujúce o nádoroch iných ako humánnych nie sú v prehľade zahrnuté. Do prehľadu taktiež nie sú zaradené štúdie s nejasnou metódou, prehľadové články, ani štúdie o predikcii histologického typu a stupňa WHO meningeómov. Súčasťou prehľadu nie sú štúdie informujúce o možnostiach predikcie konzistencie na základe MR elastografie, nakoľko sa nejedná o široko dostupnú metódu využiteľnú na väčšine neurochirurgických pracovísk (selekcia jednotlivých publikácií: A.L.). V prehľade sme sa zamerali najmä na to, akým spôsobom, a na základe akých sekvencií MR určovali autori prác konzistenciu meningeómov predoperačne, ktoré sekvencie sa autorom javili pri predikcii konzistencie meningeómov ako najvhodnejšie, s akou senzitivitou boli autori schopní predpovedať konzistenciu meningeómov na základe jednotlivých sekvencií MR, na akých typoch prístrojov a s akou silou magnetického poľa autori svoj výskum vykonávali.

Výsledky

Na základe vyššie uvedenej metodiky vyhledávania sme identifikovali 17 prác publikovaných v rokoch 2002–2022. Zo 17 štúdií pojednávajúcich o možnostiach predikcie konzistencie meningeómov na základe predoperačného vyšetrenia MR, bolo 15 štúdií prospektívnych [1–3,6,7,11,13,14,16,18,22–26] a dve retrospektívne [21,27]. Dáta zo všetkých 17 prác – typy použitých prístrojov MR a sila magnetického poľa prístrojov MR; počet pacientov v súbore; sekvencie a metódy vyšetrenia MR, na základe ktorých autori dokázali (rôznou úrovňou senzitivity) predikovať konzistenciu tumorov; ako aj kategorizácia meningeómov do jednotlivých stupňov tuhosti, sú uvedené v tab. 1. Uvedené štúdie boli, podľa v nich publikovaných údajov, realizované skúsenými rádiológmi a neurochirurgami s použitím softvéru, ktorý bol pre každú štúdiu rozdielny.

Počet pacientov v súbore

Deväť štúdií zahŕňalo do 30 pacientov v súbore [1,7,11,22–27]). V troch štúdiách bol počet pacientov 30–50 [2,18,21]. V ďalších dvoch bol počet pacientov 50–100 [6,13]. V dvoch ďalších štúdiách bol súbor pacientov v rozpätí 100–200 [14,16]. V jednej štúdií bol počet pacientov viac než 200 [3] (tab. 1).

Použitie prístrojov MR

V štúdiách boli použité rôzne prístroje MR od rôznych výrobcov. Deväť štúdií bolo vykonaných pomocou vyšetrení na prístrojoch so silou magnetického poľa 3 T [2,11,14,16,21,22,24–26]. Štyri štúdie boli realizované na prístrojoch MR so silou 1,5 T [1,7,23,27]. V jednej štúdií bolo vyšetrenie MR realizované na dvoch rôznych prístrojoch MR: 1,5 a 3 T [6]. V troch štúdiách autori neuvádzajú silu magnetického poľa ani typ prístroja MR [3,13,18] (tab. 1).

Rozdelenie podľa metódik použitých na predikciu konzistencie meningeómov

Podľa metódik použitých v štúdiách je možné štúdie rozdeliť do štyroch skupín:

1. Štúdie, v ktorých sa s konzistenciou tumoru porovnávala intenzita signálu MR tumoru klasifikovaná len kvalitatívne ako hypo-, izo- alebo hyperintenzívna (päť štúdií) [3,11,16,18,25]. V dvoch z týchto štúdií autori skúmali zároveň aj hodnoty frakčnej anizotropie (FA) a strednej difúzie (angl. mean diffusivity) [11,16].
2. Štúdie, v ktorých autori kvantitatívne posudzovali hodnotu intenzity signálu tumoru v rôznych sekvenciách MR, ktorú korelovali s konzistenciou meningeómov (päť štúdií) [1,22–24,26]. Zistené prediktívne schopnosti rôznych sekvencií MR a metódik vyšetrenia MR sú uvedené v tab. 1.
3. Štúdie, v ktorých s konzistenciou tumoru (zistenou intraoperačne) autori korelovali pomer intenzity signálu tumoru k intenzite signálu jednotlivých mozgových štruktúr na predoperačnom vyšetrení MR (5 štúdií) [2,6,7,13,21]. V dvoch z týchto štúdií autori vypočítavali pomer intenzity oblasti záujmu (region of interest – ROI) umiestneného v tumore k intenzite oblasti záujmu umiestneného v strednom cerebelárnom pedunkule (ROI cerebelárneho pedunkla), tzv. tumor to cerebellar peduncle T2-weighted imaging intensity ratio (TCTI ratio) [2,13]. Autori zistili, že TCTI ratio dobre koreluje s konzistenciou meningeómov, preukazuje vysokú senzitivitu a špecifitu a je v lineárnej korelácii s konzistenciou tumoru t.j. čím je hodnota TCTI ratio vyššia, tým je konzistencia meningeómu mäkkšia [2,13]. Autori Smith et al. uvádzajú hodnoty TCTI ratio pre mäkké tumory $\geq 1,63$, pre stredne tuhé tumory 1,27–1,63, pre tvrdé meningeómy $\leq 1,27$ [13]. V ďalších dvoch štúdiách

Tab. 1. Prehľad dát z jednotlivých prác zaoberajúcich sa predikciou konzistencie meningeómov na základe predoperačného MR vyšetrenia.

Autor štúdie, rok	Počet pacientov v súbore	Sila magnetického poľa	Použitý MR prístroj	MR sekvencie a metódy MR vyšetrení na základe ktorých bolo možné predikovať konzistenciu	Kategorizácia meningeómov podľa konzistencie
Kashimura et al., 2007 [25]	29	3 T	General Electric Medical Systems (Chicago, IL, USA)	FA	M, T
Hoover et al., 2011 [18]	38	neuveďené	neuveďené	T1W a T2W pri súčasnom použití, T2 aj samostatný prediktívny význam	M, T
Sitthinamsuwan et al., 2012 [3]	243	neuveďené	neuveďené	T2W, FLAIR	M, ST, T
Yogi et al., 2014 [23]	27	1,5 T	Magnetom Avanto, Siemens (Mnichov, Nemecko)	ADC	M, T
Romani et al., 2014 [16]	110	3 T	Magnetom Verio, Siemens (Mnichov, Nemecko)	FA, MD	M, ST, T
Ortega-Porcayo et al., 2015 [11]	16	3 T	General Electric, Medical Systems (Chicago, IL, USA)	T1W a T2W len pri súčasnom použití	M, RM, ST, T, ExT
Watanabe et al., 2015 [21]	46	3 T	Signa Excite (GE, Fairfield, CT, USA)	T2W, FLAIR	M, T
Smith et al., 2017 [13]	100	neuveďené	neuveďené	T2W	M, ST, T
Phuttharak et al., 2018 [6]	60	1,5 a 3 T	3 T Phillips Achieva (Eindhoven, Holandsko)	ADC	M, ST, T
			1,5 T Magnetom Aera, Siemens (Mnichov, Nemecko)		
Alyamany et al., 2018 [7]	17	1,5 T	neuveďené	T2W, FLAIR	M, ST, T
Miyoshi et al., 2020 [24]	25	3 T	Discovery MR750 (Chicago, IL, USA)	ADC	M, RM, ST, T, ExT
Cepeda et al., 2021 [27]	18	1,5 T	SignaHDxt (Chicago, IL, USA)	rádiomické znaky	M, T
Zhai et al., 2021 [14]	172	3 T	1. Magnetom Prisma, Siemens (Mnichov, Nemecko)	rádiomické znaky	M, RM, ST, T, ExT
			2. TrioTim, 3. Verio Siemens (Mnichov, Nemecko)		
Brabec et al., 2021 [26]	16	3 T	Magnetom Prisma, Siemens (Mnichov, Nemecko)	tensor-valued dMRI	M, ST, T
Yamada et al., 2022 [22]	18	3 T	Philips Ingenia (Eindhoven, Holandsko)	T2W	M, RM, ST, T, ExT
Pothula et al., 2022 [1]	23	1,5 T	Magnetom Aera system, Siemens (Mnichov, Nemecko)	ADC	M, T
ElBeheiry et al., 2022 [2]	40	3 T	3T Discovery MR 750 (Chicago, IL, USA)	T2W	M, ST, T

ADC – apparent diffusion coefficient; dMRI – difúzna MR; ExT – extrémne tvrdé; FA – frakčná anizotropia; FLAIR – fluid attenuated inversion recovery; M – mäkké; MD – priemerná difúzivita; RM – relatívne mäkké; ST – stredne tvrdé; T – tvrdé; T1/2W – T1/2 vážené zobrazenie

(jednej retrospektívnej [21] a jednej prospektívnej [7]) bol vypočítaný pomer intenzity ROI tumoru k intenzite ROI mozgovvej kôry, takzvaný pomer signal intensity to cortex ratio (SI cortex ratio). Podobne ako TCTI ratio bol na T2-váženom [7,21] a fluid attenuated inversion recovery (FLAIR) [21] zobrazení vypočítaný pomer SI cortex ratio, ktorý tiež koreloval s konzistenciou meningeómov.

V štúdiu autorov Phuttharak et al., bol vypočítavaný pomer hodnoty ROI aparentného difúzneho koeficientu (ADC) nádoru – ADC ratio – k hodnote ADC ROI bielej hmoty kontralaterálnej strany [6]. Autori zistili, že vyššia hodnota ADC a vyššie hodnoty ADC ratio síce korelovali s tvrdou konzistenciou meningeómov, no ďalšie analýzy

autorov ukázali, že neboli nezávislým ukazovateľom. Taktiež sa v danej štúdiu javilo, že pomer ADC ratio koreloval skôr s histologickým typom tumoru, než s jeho konzistenciou [6].

4. Štúdie, v ktorých s konzistenciou meningeómov autori skúmali koreláciu rôznych rádiologických znakov (ako sú hyperostózy, peritumorálny edém, en plaque

Tab. 2. Hodnoty senzitivity a špecificity metód predikcie konzistencie meningeómov založených na rozličných MR sekvenciách a metodikách MR vyšetrenia uvádzané v jednotlivých publikáciách.

Autor, rok:	Sekvencia	Senzitivita	Špecificita
Yogi et al., 2014 [23]	ADC	88 %	81 %
Miyoshi et al., 2020 [24]	ADC	88 %	61 %
Pothula et al., 2022 [1]	ADC	80 %	84,6 %
Watanabe et al., 2015 [21]	T2W	89,61–98 %	79,72–82 %
Smith et al., 2017 [13]	T2W	81,9 %	84,8 %
ElBeheiry et al., 2022 [2]	T2W	100 %	100 %
Kashimura et al., 2007 [25]	FA	91 %	67 %
Ortega-Porcayo et al., 2015 [11]	FA	87,5 %	50 %
Watanabe et al., 2015 [21]	FLAIR	89,61–98 %	76,69–79 %

ADC – apparent diffusion coefficient; FA – frakčná anizotropia; FLAIR – fluid attenuated inversion recovery; T2W – T2 vážené zobrazenie

vzhľad meningeómov, kalcifikáty, cystické zložky, prítomnosť likvorovej štrbiny okolo tumoru a iné rádiologické znaky), ktoré boli zistené z rôznych sekvencií MR [3,14,27]. Dve štúdie [14,27] boli realizované za pomoci rádiomiky, t.j. metodiky umožňujúcej extrakciu veľkého množstva znakov zo súboru snímok MR za pomoci špeciálnych algoritmov strojového učenia; tieto, tzv. rádiomické znaky majú potenciál odhaliť nádorové charakteristiky, ktoré nie je možné detekovať bežným posúdením vyšetrení MR. Autori zistili významnú koreláciu rádiomických znakov tumoru s ich konzistenciou [14,27].

Zistené prediktívne schopnosti intenzity zobrazenia meningeómu na jednotlivých sekvenciách MR a rozličných metodík analýzy vyšetrení MR

V štúdiách autori skúmali rôzne sekvencie MR a metódy vyšetrenia MR. Prediktívna schopnosť T1 sekvencie pri jej izolovanom použití opakovane nebola potvrdená [1–3,6,7,11,13,16,18,21,22–25]. V dvoch štúdiách bola zistená prediktívna schopnosť T1 a T2 sekvencie len pri súčasnom použití oboch sekvencií [11,18]. Prediktívne schopnosti samotnej T2 sekvencie boli zistené najčastejšie – v šiestich štúdiách [2,3,7,13,21,22]. V troch štúdiách bola zistená prediktívna schopnosť sekvencie FLAIR [3,7,21], v týchto prácach autori zistili, že meningeómy, ktoré v T2 sekvencii a FLAIR majú hyperintenzívny signál obsahujú viac vody a sú mäkkšie. Me-

ningeómy, ktoré majú hypointenzívny signál v T2 sekvencii a FLAIR sú fibróznejšie a tvrdšie. V troch štúdiách autori prediktívnu schopnosť T2 sekvencie nepotvrdili [11,16,26].

V štyroch štúdiách bola dokázaná prediktívna schopnosť ADC [1,6,23,24]. Autori zistili, že tvrdé tumory majú nízku hodnotu ADC v porovnaní s mäkkými meningeómami [1,6,23,24]. V dvoch štúdiách autori zistili možnosť predikovať konzistenciu meningeómov pomocou FA [16,25]. V jednej zo štúdií, však napriek autormi udávanej senzitivite predikcie konzistencie pomocou FA na úrovni 87,5 % a jej špecificite na úrovni 50 % (tab. 2), hodnota FA pre tvrdé tumory nebola významne odlišná od hodnoty pre mäkké tumory a nebola zistená jej korelácia s ich konzistenciou [11].

Kategorizácia meningeómov podľa konzistencie

Podľa spôsobu posudzovania konzistencie je možné štúdie rozdeliť na tri skupiny:

1. Štúdie, v ktorých bola konzistencia meningeómov posudzovaná na základe použitej operačnej techniky t.j. napr. možnosti odsávania (mäkkého) tkaniva nádoru konvenčnou mikrochirurgickou odsávačkou, nutnosti strihania (tuhého) tkaniva nožnicami, použitia ultrazvukovej odsávačky alebo monopólarnej slučky [1,3,6,11,14,16,18,21,23–27]. V šiestich štúdiách tejto skupiny boli nádory rozdelené podľa konzistencie len do dvoch kategórií – mäkké a tvrdé tumory [1,18,21,23,25,27]. V štyroch štúdiách

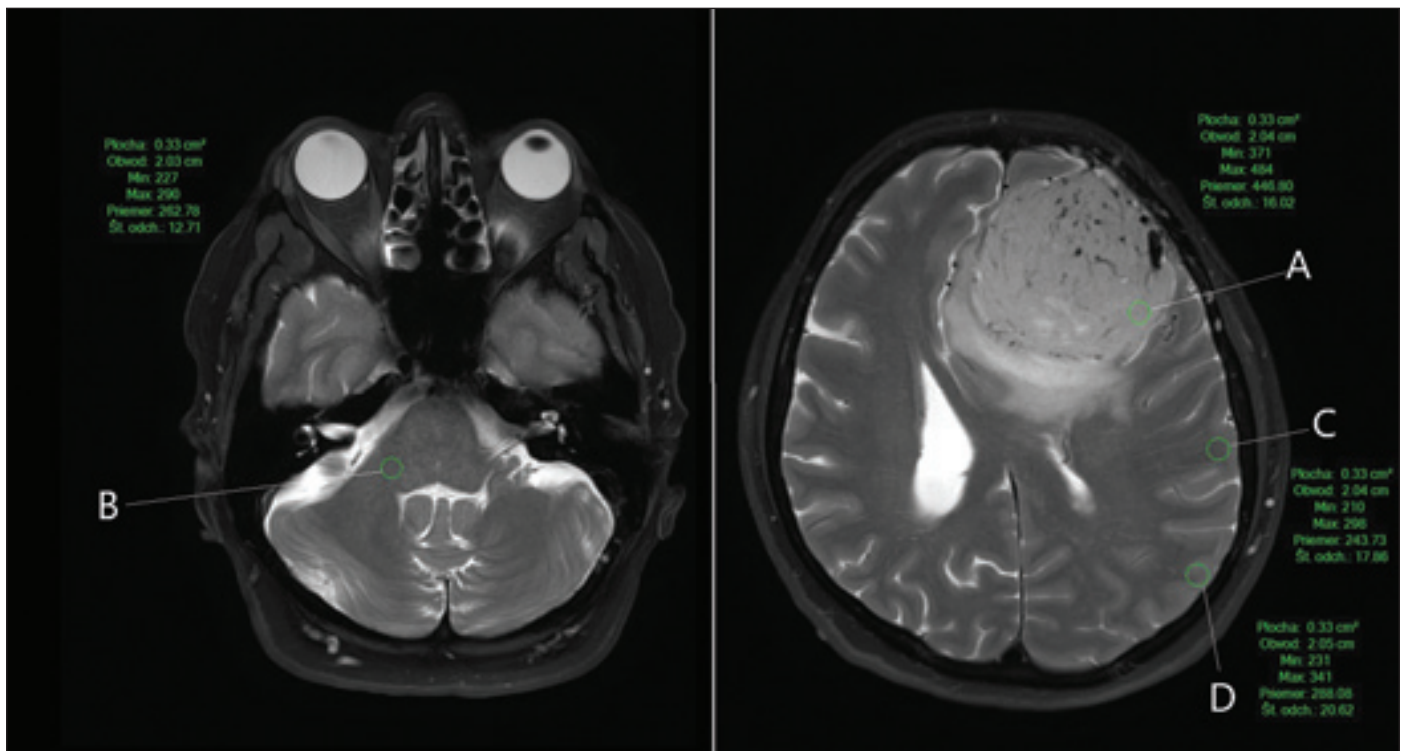
boli nádory rozdelené na mäkké, stredne tvrdé a tvrdé [3,6,16,26]. V ďalších troch štúdiách boli nádory rozdelené s využitím päťstupňovej klasifikácie popísanej autormi Zada et al. v roku 2013 [28] – mäkké, relatívne mäkké, stredne tvrdé, tvrdé a extrémne tvrdé [11,14,24].

2. Štúdie, v ktorých bola konzistencia posudzovaná na základe úrovne minimálneho výkonu ultrazvukovej odsávačky, ktorým už bolo možné tkanivo nádoru odstraňovať – autori začínali používať ultrazvukovú odsávačku na nízkej úrovni výkonu, ktorý následne postupne zvyšovali až kým nebol dostatočný na odstraňovanie nádoru [2,7,13]. V troch štúdiách bola konzistencia meningeómov podľa hodnoty výkonu ultrazvukovej odsávačky rozdelená na mäkkú, stredne tvrdú a tvrdú [2,7,13].

3. V jednej štúdií bola konzistencia nádoru posudzovaná mimo operačného poľa po jeho kompletnej resekcii resp. resekcii jeho častí. V tejto štúdií bola konzistencia tkaniva nádoru meraná za pomoci tzv. durometra (prístroj pre posudzovanie tvrdosti materiálov/tkanív) [22].

Diskusia

Konzistencia meningeómov je jedným z kľúčových faktorov ovplyvňujúcim resekcii meningeómov, predoperačná predikcia ich konzistencie môže napomôcť pri niektorých aspektoch plánovania týchto operačných zákrokov. História skúmania konzistencie meningeómov siaha do minulého storočia. Záujem o skúmanie prediktívnych schopností nádorov podľa vyšetrenia MR stúpol najmä spolu s vývojom menej invazívnych techník operovania a so širším využívaním endoskopie [19,23]. Napriek tomu sa metódy predoperačnej predikcie konzistencie meningeómov na základe vyšetrenia MR stále vyvíjajú, častokrát nie sú jasne popísané, sú slabo reprodukovateľné a nie sú dostatočne štandardizované [2,7,13,19,23]. Mnohé z nich vyžadujú spoluprácu skúseného rádiológa a nezriedka použitie špecifického softvéru a/alebo prístrojov, čo môže predstavovať nezanedbateľnú, rozpočet nemocnice zatažujúcu investíciu – cena softvéru a zaučenie personálu môže spolu predstavovať niekoľko tisíc až desiatok tisíc eur [2,7,13,19,21,23,36]. V súčasnosti de facto neexistuje štandardne používaná a overená metóda predikcie konzistencie meningeómov na základe predoperačného vyšetrenia MR, ktorú by sa dalo spoľahlivo používať



Obr. 1. Príklad výpočtu „TCTI ratio“ a „SI cortex ratio“. Za pozornosť stojí ovplyvnenie hodnoty „SI cortex ratio“ v závislosti od umiestnenia ROI v rozličných lokalitách mozgovej kôry (SI cortex ratio A : C = 446,80 : 243,73 = 1,83 a SI cortex ratio A : D = 446,80 : 288,08 = 1,55; hodnota SI cortex ratio 1,83 pritom podľa autorov Smith et al. [13] zodpovedá mäkkému nádoru, no hodnota 1,55 zodpovedá stredne tvrdému meningeómu). Pri výpočte „TCTI ratio“ (na obrázku sa jedná o umiestnenie ROI A : B = 446,80 : 262,78 = 1,70) je ROI umiestnený do stredného cerebelárneho pedunkla, a riziko nepresnosti merania je tak podstatne nižšie. Vlastný materiál, MR prístroj Philips Ingenia 3.0T (Eindhoven, Holandsko).

ROI – oblasť záujmu; SI – intenzita signálu; TCTI – tumor to cerebellar peduncle T2-weighted imaging intensity

Fig. 1. Example of calculation of the “TCTI ratio” and “SI cortex ratio”. It is worth noting that the “SI cortex ratio” value is significantly influenced by the location of the ROIs in different cortical locations (SI cortex ratio A : C = 446.80 : 243.73 = 1.83 and SI cortex ratio A : D = 446.80 : 288.08 = 1.55; the SI cortex ratio value of 1.83 corresponds to a soft tumor according to Smith et al. [13], but a value of 1.55 corresponds to a moderately hard meningioma). When calculating the “TCTI ratio” (ROI location A : B = 446.80 : 262.78 = 1.70), the ROI is placed in the middle cerebellar peduncle, and the risk of measurement inaccuracy is significantly lower. Own material, MRI Philips Ingenia 3.0T (Eindhoven, Netherlands).

ROI – region of interest; SI – signal intensity; TCTI – tumor to cerebellar peduncle T2-weighted imaging intensity

v bežnej praxi na väčšine neurochirurgických pracovísk [2,7,13].

Ako ukázal nami zrealizovaný prehľad literatúry (tab. 1), ako aj prehľad literatúry nedávno zrealizovaný iným autorským kolektívom [22], ako najvhodnejšia sekvencia, ktorú by bolo teoreticky s „rozumnou“ mierou spoľahlivosti používať na predikciu konzistencie meningeómov, sa javí T2-vážené zobrazenie MR, nakoľko spoľahlivosť predikcie konzistencie na základe T2 sekvencie boli zistené v najväčšom počte štúdií [2,3,7,13,21,22]. Navyše, viacerí autori udávajú pomerne vysokú senzitivitu a špecifickosť metód predikcie konzistencie meningeómov na základe T2 sekvencie (oproti iným sekvenciám a metódam vyšetrenia MR) (tab. 2). Je však nutné podotknúť, že inými prácami bol prediktívny význam T2 sekvencie spochybnený [11,16,26].

Využitie sekvencie FLAIR MR, ADC a FA na predikciu konzistencie nádorov bolo popísané len v relatívne malom počte štúdií (tab. 1); realizácia štúdií s použitím ADC a FA vyžaduje spoluprácu so skúseným rádiológom [2,13].

Čo sa týka potreby spolupráce s rádiológom považujeme za vhodné zdôrazniť, že v prácach opisujúcich metodiky, pomocou ktorých bola s konzistenciou meningeómov korelovaná intenzita signálu MR tumoru, vyžadujú pre svoju realizáciu špecifický softvér a zaučeného rádiológa. Metódy, v ktorých bol signál MR tumoru klasifikovaný len kvalitatívne – ako hyper-, izo- alebo hypointenzívny, by mohli byť podľa všetkého vykonané za pomoci softvéru bežne dostupného na väčšine pracovísk. Problémom však je, že intenzita pixelov v obraze MR nie je na rozdiel

od Hounsfieldových jednotiek pri vyšetrení počítačovou tomografiou tkanivovo špecifická, preto sa tumory, ktoré majú rovnakú intenzitu zobrazenia na rozličných vyšetreniach MR môžu jeden od druhého konzistenčne líšiť [13]. Inými slovami, jeden z dvoch tumorov, ktoré majú rovnaký signál na snímkach MR z rozličných vyšetrení MR môže byť stredne tvrdý, no druhý mäkký [13]. Metodiky s využitím rádiomiky sa javia ako perspektívne [14,27], no ich výskum je v súčasnosti na počiatku, a ich realizácia je taktiež spojená s potrebnými finančnými investíciami.

Hlavnou výhodou metód, v ktorých sa vypočítava pomer intenzity ROI tumoru (alebo ROI jeho jednotlivých častí) k intenzite ROI jednotlivých mozgových štruktúr, je ich nezávislosť od typu a nastavenia použitého prístroja MR, ak je umiestnenie ROI jednot-

livých mozgových štruktúr prísne definované (napr. stredný cerebelárny pedunkul). Z metód založených na tomto princípe sa javí metodika výpočtu TCTI ratio prvý krát popísaná autormi Smith et al. [13] ako jednoduchá a perspektívna z hľadiska realizácie v bežnej praxi. Podľa prvotných informácií z uvedenej práce tento spôsob predikcie konzistencie zrejme dovoľuje kvantifikovať, v akej miere sa dva meningeómy konzistenciou odlišujú jeden od druhého. Navyše, predikcia konzistencie tumorov týmto spôsobom môže byť realizovaná za pomoci bežného softvéru dostupného na väčšine neurochirurgických pracovísk, ktorý umožňuje merať hodnoty intenzity signálu MR, bez potreby dodatočných investícií. Okrem toho je podľa všetkého ľahko realizovateľná neurochirurgom pri plánovaní resekcie bez nutnosti spolupráce s rádiológom. Hoci sú metódy, umožňujúce predikciu konzistencie meningeómov na podklade výpočtov SI cortex ratio, založené na podobnom princípe ako metódy výpočtu TCTI ratio, nemajú jasne definované umiestnenie ROI mozgovej kôry. Preto sa hodnoty SI cortex ratio môžu pomerne významne líšiť (obr. 1), čo môže podľa všetkého značne ovplyvňovať presnosť výsledkov [2,13,19].

Kategorizácia konzistencie meningeómov sa v jednotlivých v štúdiách líši. Rozdelenie konzistencie len na mäkkú a tvrdú je zrejme insuficientné a neodráža celé spektrum konzistencie, naopak rozdelenie meningeómov na mäkké, relatívne mäkké, stredne tvrdé, tvrdé a extrémne tvrdé [28] môže byť naopak z hľadiska klinickej praxe zbytočne zložitá. Či je však rozdelenie konzistencie do troch kategórií (mäkká, stredne tvrdá a tvrdá konzistencia) sufficientné, je potrebné verifikovať v budúcich prospektívnych štúdiách.

Čo sa týka samotného intraoperačného posudzovania konzistencie nádorov, je podľa všetkého najjednoduchšou a najobjektívnejšou metódou jej posúdenie na základe hodnôt výkonu ultrazvukovej odsávačky, potrebného na odstraňovanie tkaniva nádoru [2,7,13] – výkon ultrazvukovej odsávačky je možné, napr. na rozdiel od nutnosti používania nožníc na strihanie tkaniva tumoru, kvantifikovať. Avšak, vylúčiť určitú mieru subjektivity nie je možné ani pri tomto spôsobe, nakoľko aj nastavenie výkonu ultrazvukovej odsávačky môže byť teoreticky ovplyvnené napr. opatrnosťou neurochirurga pri resekcii tkaniva tumoru napr. v blízkosti väčších ciev alebo dôležitých nervových štruktúr. Navyše, samotná konzistencia

nádoru sa môže peroperačne meniť napr. po prerušení cievneho zásobenia nádoru.

Záver

Viaceré z publikovaných prác popisujú sľubné metódy predikcie konzistencie meningeómov, vhodné na ďalšie skúmanie. Žiadnu z uvedených metód však nateraz nie je možné označiť za „zlatý štandard“. Metóda predikcie konzistencie pomocou výpočtu TCTI ratio sa predbežne javí ako jednoduchého využiteľná v bežnej praxi bez potreby finančných investícií a bez nutnosti úzkej spolupráce s rádiológmi – ani túto metódu však nie je možné odporučiť na rutinné využívanie bez realizácie prospektívnych klinických štúdií na dostatočnom počte pacientov.

Zoznam použitých skratiek

ADC – aparentný difúzny koeficient (apparent diffusion coefficient)
 ADC ratio – pomer hodnoty ROI aparentného difúzneho koeficientu (ADC) nádoru k hodnote ADC ROI bielej hmoty kontralaterálnej strany
 FA – frakčná anizotropia (fractional anisotropy)
 FLAIR – fluid attenuated inversion recovery
 ROI – oblasť záujmu (region of interest)
 SI cortex ratio – pomer intenzity zobrazenia ROI tumoru k intenzite zobrazenia ROI mozgovej kôry (signal intensity to cortex ratio)
 TCTI ratio – pomer intenzity zobrazenia ROI tumoru k intenzite zobrazenia ROI stredného cerebellárneho pedunkla (tumor to cerebellar peduncle T2-weighted imaging intensity ratio)

Konflikt záujmov

Autori nemajú konflikt záujmov.

Literatúra

1. Pothula V, Kumar A, Vyas S et al. Preoperative assessment and prediction of consistency of intracranial meningioma utilizing the apparent diffusion coefficient values. [online]. Dostupné z: <https://www.thieme-connect.com/products/ejournals/pdf/10.1055/s-0042-1750357.pdf>.
2. ElBeheiry AA, Fayed AA, Alkassas AH et al. Can magnetic resonance imaging predict preoperative consistency and vascularity of intracranial meningioma? Egypt J Radiol Nucl Med 2022; 53(1): 1–15. doi: 10.1186/s43055-022-00706-2.
3. Sitthinamsuwan B, Khampalikit I, Nunta-aree S et al. Predictors of meningioma consistency: a study in 243 consecutive cases. Acta Neurochir (Wien) 2012; 154(8): 1383–1389. doi: 10.1007/s00701-012-1427-9.
4. Soleman J, Fathi AR, Marbacher S et al. The role of intraoperative magnetic resonance imaging in complex meningioma surgery. Magn Reson Imaging 2013; 31(6): 923–929. doi: 10.1016/j.mri.2012.12.005.
5. Jolapara M, Kesavadas C, Radhakrishnan VV et al. Role of diffusion tensor imaging in differentiating subtypes of meningiomas. J Neuroradiol 2010; 37(5): 277–283. doi: 10.1016/j.neurad.2010.03.001.
6. Phuttharak W, Boonrod A, Thammaroj J et al. Preoperative MRI evaluation of meningioma consistency: a focus on detailed architectures. Clin Neurol Neurosurg 2018; 169: 178–184. doi: 10.1016/j.clineuro.2018.04.025.

7. Alyamany M, Alshardan MM, Jamea AA et al. Meningioma consistency: correlation between magnetic resonance imaging characteristics, operative findings, and histopathological features. Asian J Neurosurg 2018; 13(2): 324–328. doi: 10.4103/1793-5482.228515.
8. Park YW, Oh J, You SC et al. Radiomics and machine learning may accurately predict the grade and histological subtype in meningiomas using conventional and diffusion tensor imaging. Eur Radiol 2019; 29(8): 4068–4076. doi: 10.1007/s00330-018-5830-3.
9. Moliterno J, Cope WP, Vartanian ED et al. Survival in patients treated for anaplastic meningioma. J Neurosurg 2015; 123(1): 23–30. doi: 10.3171/2014.10.JNS14502.
10. Ryzdewski NR, Lesniak MS, Chandler JP et al. Gross total resection and adjuvant radiotherapy most significant predictors of improved survival in patients with atypical meningioma. Cancer 2018; 124(4): 734–742. doi: 10.1002/cncr.31088.
11. Ortega-Porcayo LA, Ballesteros-Zebadúa P, Marufo-Meléndez OR et al. Prediction of mechanical properties and subjective consistency of meningiomas using T1–T2 assessment versus fractional anisotropy. World Neurosurg 2015; 84(6): 1691–1698. doi: 10.1016/j.wneu.2015.07.018.
12. Chartrain AG, Kurt M, Yao A et al. Utility of preoperative meningioma consistency measurement with magnetic resonance elastography (MRE): a review. Neurosurg Rev 2019; 42(1): 1–7. doi: 10.1007/s10143-017-0862-8.
13. Smith KA, Leever JD, Hylton PD et al. Meningioma consistency prediction utilizing tumor to cerebellar peduncle intensity on T2-weighted magnetic resonance imaging sequences: TCTI ratio. J Neurosurg 2017; 126(1): 242–248. doi: 10.3171/2016.1.JNS152329.
14. Zhai Y, Song D, Yang F et al. Preoperative prediction of meningioma consistency via machine learning-based radiomics. Front Oncol 2021; 11: 657288. doi: 10.3389/fonc.2021.657288.
15. Shi Y, Huo Y, Pan C et al. Use of magnetic resonance elastography to gauge meningioma intratumoral consistency and histotype. Neuroimaging Clin 2022; 36: 103173. doi: 10.1016/j.nicl.2022.103173.
16. Romani R, Tang WJ, Mao Y et al. Diffusion tensor magnetic resonance imaging for predicting the consistency of intracranial meningiomas. Acta Neurochir (Wien) 2014; 156(10): 1837–1845. doi: 10.1007/s00701-014-2149-y.
17. Krivoshapkin AL, Sergeev GS, Kalneus LE et al. New software for preoperative diagnostics of meningeal tumor histologic types. World Neurosurg 2016; 90: 123–132. doi: 10.1016/j.wneu.2016.02.084.
18. Hoover JM, Morris JM, Meyer FB. Use of preoperative magnetic resonance imaging T1 and T2 sequences to determine intraoperative meningioma consistency. Surg Neurol Int 2011; 2: 142. doi: 10.4103/2152-7806.85983.
19. Yao A, Pain M, Balchandani P et al. Can MRI predict meningioma consistency? A correlation with tumor pathology and systematic review. Neurosurg Rev 2018; 41(3): 745–753. doi: 10.1007/s10143-016-0801-0.
20. Shiroishi MS, Cen SY, Tamrazi B et al. Predicting meningioma consistency on preoperative neuroimaging studies. Neurosurg Clin N Am 2016; 27(2): 145–154. doi: 10.1016/j.nec.2015.11.007.
21. Watanabe K, Kakeda S, Yamamoto J et al. Prediction of hard meningiomas: quantitative evaluation based on the magnetic resonance signal intensity. Acta Radiol 2016; 57(3): 333–340. doi: 10.1177/0284185115578323.
22. Yamada H, Tanikawa M, Sakata T et al. Usefulness of T2 relaxation time for quantitative prediction of meningioma consistency. World Neurosurg 2022; 157: e484–e491. doi: 10.1016/j.wneu.2021.10.135.
23. Yogi A, Koga T, Azama K et al. Usefulness of the apparent diffusion coefficient (ADC) for predicting the consistency of intracranial meningiomas. Clin Imaging 2014; 38(6): 802–807. doi: 10.1016/j.clinimag.2014.06.016.

24. Miyoshi K, Wada T, Uwano I et al. Predicting the consistency of intracranial meningiomas using apparent diffusion coefficient maps derived from preoperative diffusion-weighted imaging. *J Neurosurg* 2020; 135(3): 969–976. doi: 10.3171/2020.6.JNS20740.
25. Kashimura H, Inoue T, Ogasawara K et al. Prediction of meningioma consistency using fractional anisotropy value measured by magnetic resonance imaging. *J Neurosurg* 2007; 107(4): 784–787. doi: 10.3171/JNS-07/10/0784.
26. Brabec J, Szczepankiewicz F, Lennartsson F et al. Histogram analysis of tensor-valued diffusion MRI in meningiomas: relation to consistency, histological grade and type. *Neuroimage Clin* 2022; 33: 102912. doi: 10.1016/j.nicl.2021.102912.
27. Cepeda S, Arrese I, García-García S et al. Meningioma consistency can be defined by combining the radiomic features of magnetic resonance imaging and ultrasound elastography. A pilot study using machine learning classifiers. *World Neurosurg* 2021; 146: e1147–e1159. doi: 10.1016/j.wneu.2020.11.113.
28. Zada G, Yashar P, Robison A et al. A proposed grading system for standardizing tumor consistency of intracranial meningiomas. *Neurosurg Focus* 2013; 35(6): E1. doi: 10.3171/2013.8.FOCUS13274.
29. Murphy MC, Huston J 3rd, Glaser KJ et al. Preoperative assessment of meningioma stiffness using magnetic resonance elastography. *J Neurosurg* 2013; 118(3): 643–648. doi: 10.3171/2012.9.JNS12519.
30. Smith KA, Leever JD, Chamoun RB. Predicting consistency of meningioma by magnetic resonance imaging. *J Neurol Surg B Skull Base* 2015; 76(3): 225–229. doi: 10.1055/s-0034-1543965.
31. Maiuri F, Iaconetta G, de Divitiis O et al. Intracranial meningiomas: correlations between MR imaging and histology. *Eur J Radiol* 1999; 31(1): 69–75. doi: 10.1016/s0720-048x(98)00083-7. PMID: 10477102.
32. Suzuki Y, Sugimoto T, Shibuya M et al. Meningiomas: correlation between MRI characteristics and operative findings including consistency. *Acta Neurochir (Wien)* 1994; 129(1–2): 39–46. doi: 10.1007/BF01400871.
33. Carpeggiani P, Crisi G, Trevisan C. MRI of intracranial meningiomas: correlations with histology and physical consistency. *Neuroradiology* 1993; 35(7): 532–536. doi: 10.1007/BF00588715.
34. Banzato T, Causin F, Della Puppa A et al. Accuracy of deep learning to differentiate the histopathological grading of meningiomas on MR images: a preliminary study. *J Magn Reson Imaging* 2019; 50(4): 1152–1159. doi: 10.1002/jmri.26723.
35. Hamerla G, Meyer HJ, Schob S et al. Comparison of machine learning classifiers for differentiation of grade 1 from higher gradings in meningioma: a multicenter radiomics study. *Magn Reson Imaging* 2019; 63: 244–249. doi: 10.1016/j.mri.2019.08.011.
36. Al Abdulsalam HK, Aldahish AK, Albakr A et al. Endoscopic transnasal resection of midline skull base meningiomas: tumor consistency and surgical outcomes. *J Neurol Surg B Skull Base* 2021; 82(5): 500–505. doi: 10.1055/s-0040-1714111.
37. Hughes JD, Fattahi N, Van Gompel J et al. Higher-resolution magnetic resonance elastography in meningiomas to determine intratumoral consistency. *Neurosurgery* 2015; 77(4): 653–658. doi: 10.1227/NEU.0000000000000892.
38. Yamaguchi N, Kawase T, Sagoh M et al. Prediction of consistency of meningiomas with preoperative magnetic resonance imaging. *Surg Neurol* 1997; 48(6): 579–583. doi: 10.1016/s0090-3019(96)00439-9.
39. Kanazawa T, Minami Y, Jinzaki M et al. Preoperative prediction of solitary fibrous tumor/hemangiopericytoma and angiomatous meningioma using magnetic resonance imaging texture analysis. *World Neurosurg* 2018; 120: e1208–e1216. doi: 10.1016/j.wneu.2018.09.044.
40. Mori N, Mugikura S, Endo T et al. Principal component analysis of texture features for grading of meningioma: not effective from the peritumoral area but effective from the tumor area. *Neuroradiology* 2023; 65(2): 257–274. doi: 10.1007/s00234-022-03045-1.

37. ČESKÝ A SLOVENSKÝ NEUROLOGICKÝ SJEZD

27.–29. 11. 2024 | CLARION CONGRESS HOTEL OSTRAVA

ČESKÁ NEUROLOGICKÁ SPOLEČNOST
SLOVENSKÁ NEUROLOGICKÁ SPOLEČNOST

www.csns2024.cz

Aktuální důležitá data:

- Do 15. 9. 2024 přihlášky k aktivní části
- Do 30. 9. 2024 zvýhodněný poplatek

Registrujte se:
www.csns2024.cz/registrace