

doi: 10.48095/ccsnn202292

# Dilatace skalpu podkožními expandéry před sekundární počítačově modelovanou kranioplastikou z porózního polyethylenu

## Staged scalp soft tissue expansion before CAD/CAM porous polyethylene cranioplasty

Vážená redakce, podstatou kranioplastiky je rekonstrukce chybějícího nebo defektního lebečního krytu. Kranioplastika je na neurochirurgii nejčastěji prováděna pro rozsáhlé kostní defekty lebky po dekompresivní kraniektomii [1,2]. Indikace kranioplastiky jsou kurativní (napomáhá úpravě mozkové perfuze, metabolismu a dynamiky likvoru), protektivní a estetické. Přestože se jedná o jednoduchý elektivní výkon, je doprovázen komplikacemi s incidencí 12–50 % [1–3]. Za zlatý standard je dosud považována replantace autologní kostní ploténky odebrané při dekompresi. Alternativou je pak řada alogenních materiálů. V poslední dekádě se začínají uplatňovat počítačově modelované implantáty, které dokonale vyplní kostní defekt [3,4].

Přestože názory na načasování kranioplastiky nejsou jednotné, většinou je prováděna časně, po ústupu edému mozku, jakmile to lokální nález umožní (většinou do 6–12 týdnů po dekompresi) [2]. Důvodem odkladu rekonstrukce kostního krytu bývají přetrvávající otok mozku s vyklenutím mozkové hemisféry a také komplikace související s již provedenou kostní či alogenní kranioplastikou (infekce a resorpce kostní ploténky). Po odstranění infikované kranioplastiky je nezbytné odložit další rekonstrukci kostního krytu na dobu, kdy lze očekávat spolehlivé vymizení infekce. Významná resorpce replantované autologní kostní ploténky je důvodem pro odloženou kranioplastiku alogenním materiálem [2,3].

Rizikem odložené kranioplastiky bývá negativní vliv atmosférického tlaku na obnaženou hemisféru, který se může klinicky projevit posttrepanačním syndromem nebo paradoxní herniací [2,5]. Průvodním morfologickým jevem je pak komprese obna-

žené hemisféry doprovázená retrakcí kožního krytu. Nedostatek kožního krytu vylučuje provedení kranioplastiky, která by obnovila původní fyziologickou konvexitu lebky. Standardním postupem by v těchto případech měla být dilatace skalpu pomocí podkožních expandérů, která v druhé době umožní provedení esteticky optimální kranioplastiky [5–8].

Cílem našeho sdělení je prostřednictvím dvou kazuistik seznámit neurochirurgickou a neurologickou obec s touto technikou, neboť dosud není všeobecně známá a v klinické praxi rutinně používána.

Pěťadvacetiletý nemocný byl při boxerském zápase knokautován s následným rozvojem komatózního stavu, pravostranné mydriázy a levostranné hemiparézy. CT ukázala akutní subdurální hematom nad pravou hemisférou. Akutně byla provedena dekompresivní hemikraniektomie vpravo (obr. 1A), po ústupu otoku mozku pak za 3 týdny kranioplastika autologní kostní ploténkou uloženou v mrazicím tkáňovém zařízení. Neurologický obraz nemocného se normalizoval. Za 2 měsíce však bylo nutné kostní ploténku vyjmout pro její infekci. Odložená počítačově modelovaná kranioplastika byla naplánována po definitivním vymizení zánětu. V mezidobí však došlo k atrofii kožního krytu při opadlé mozkové hemisféře, která vyloučila provedení plánované kranioplastiky (obr. 1B). Klinicky u nemocného progredovaly známky posttrepanačního syndromu. Pět měsíců po extrakci kostní ploténky byly proto z původního kožního řezu po obvodu kostního defektu implantovány dva polo-měsíční podkožní expandéry (Eurosilicone, Apt, Francie). Opakovanou instilací fyziologického roztoku prostřednictvím transkutánní punkce portu expandéru bylo během

Redakční rada potvrzuje, že rukopis práce splnil ICMJE kritéria pro publikace zasílané do biomedicínských časopisů.

The Editorial Board declares that the manuscript met the ICMJE "uniform requirements" for biomedical papers.

**J. Mraček<sup>1</sup>, P. Richtr<sup>2</sup>, M. Seidl<sup>1</sup>, J. Dostál<sup>1</sup>, R. Tupý<sup>3</sup>, V. Příbáň<sup>1</sup>**

<sup>1</sup> Neurochirurgická klinika  
LF UK a FN Plzeň

<sup>2</sup> Plastika Richtr s.r.o.

<sup>3</sup> Klinika zobrazovacích metod  
LF UK a FN Plzeň



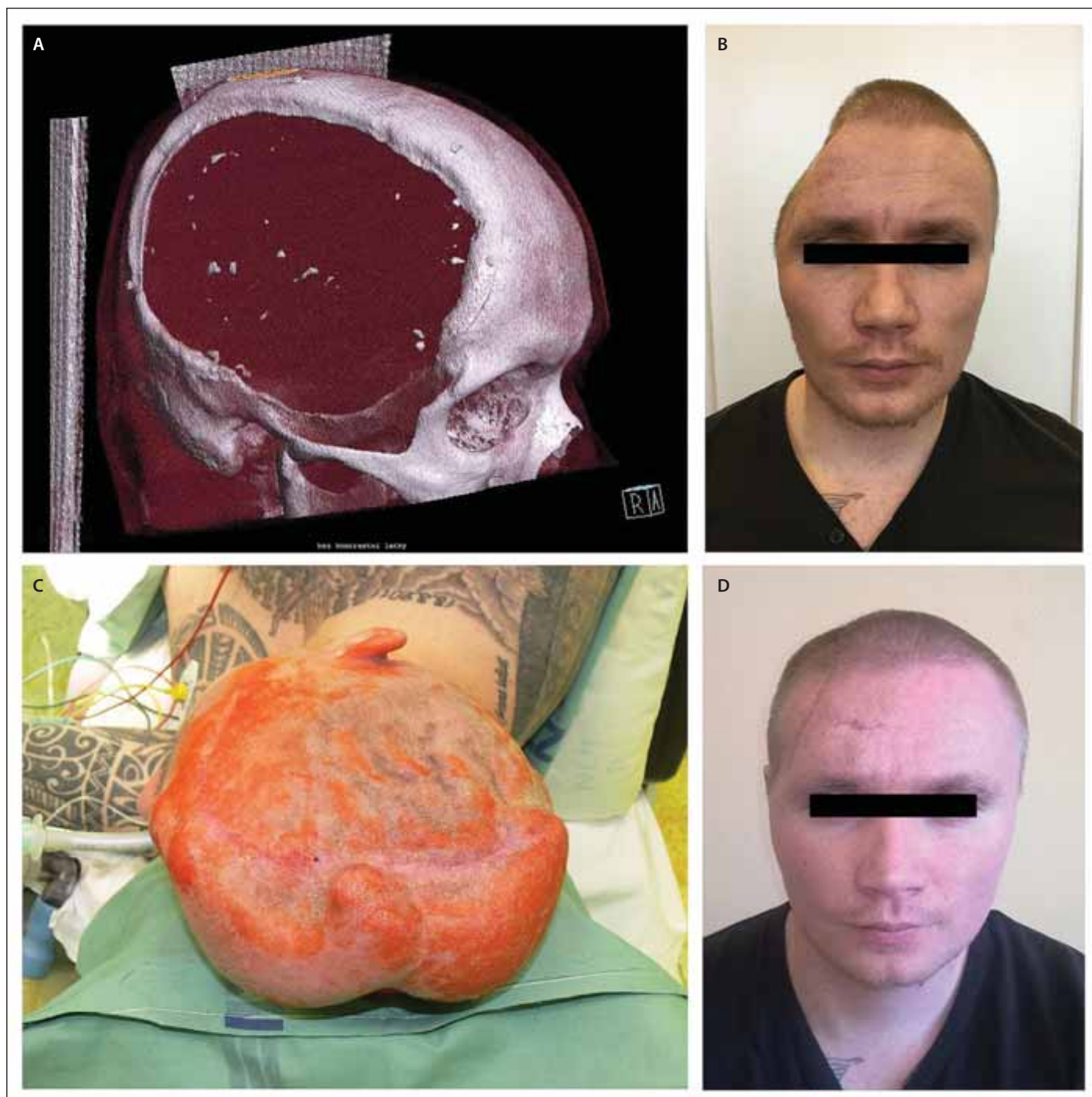
**doc. MUDr. Jan Mraček, Ph.D.**  
Neurochirurgická klinika  
LF UK a FN Plzeň  
Alej Svobody 80  
304 60, Plzeň  
e-mail: mracek@fnplzen.cz

Přijato k recenzi: 16. 11. 2021

Přijato do tisku: 2. 2. 2022

2 měsíců dosaženo dostatečné dilatace skalpu (instalováno celkem 140 ml fyziologického roztoku v šesti sezeních) (obr. 1C). Následně byla provedena plánovaná kranioplastika počítačově modelovaným porózním polyethylenem (Su-Por), při které byly zároveň odstraněny expandéry. Nemocný se zhojil s výborným funkčním i kosmetickým efektem (obr. 1D), známky posttrepanačního syndromu odezněly.

Druhým případem byl 18letý nemocný, který havaroval jako spolujezdec v osobním automobilu. Od úrazu byl v kómatu, CT ukázala závažné kraniofaciální poranění s bi-



Obr. 1. (A) Tří-dimenzionální CT kostní rekonstrukce (VRT) ukazuje defekt po dekompresivní hemikraniektomii. (B) Opadnutí mozkové hemisféry s retrakcí kožního krytu před implantací podkožních expandérů. (C) Předoperační fotografie ukazuje dva poloměsíčitě expandéry dilatující skalp před jejich vynětím a sekundární kranioplastikou. (D) Finální výsledek po vynětí expandérů a počítačově modelované kranioplastice porózním polyethylenem.

VRT – volume rendering technique

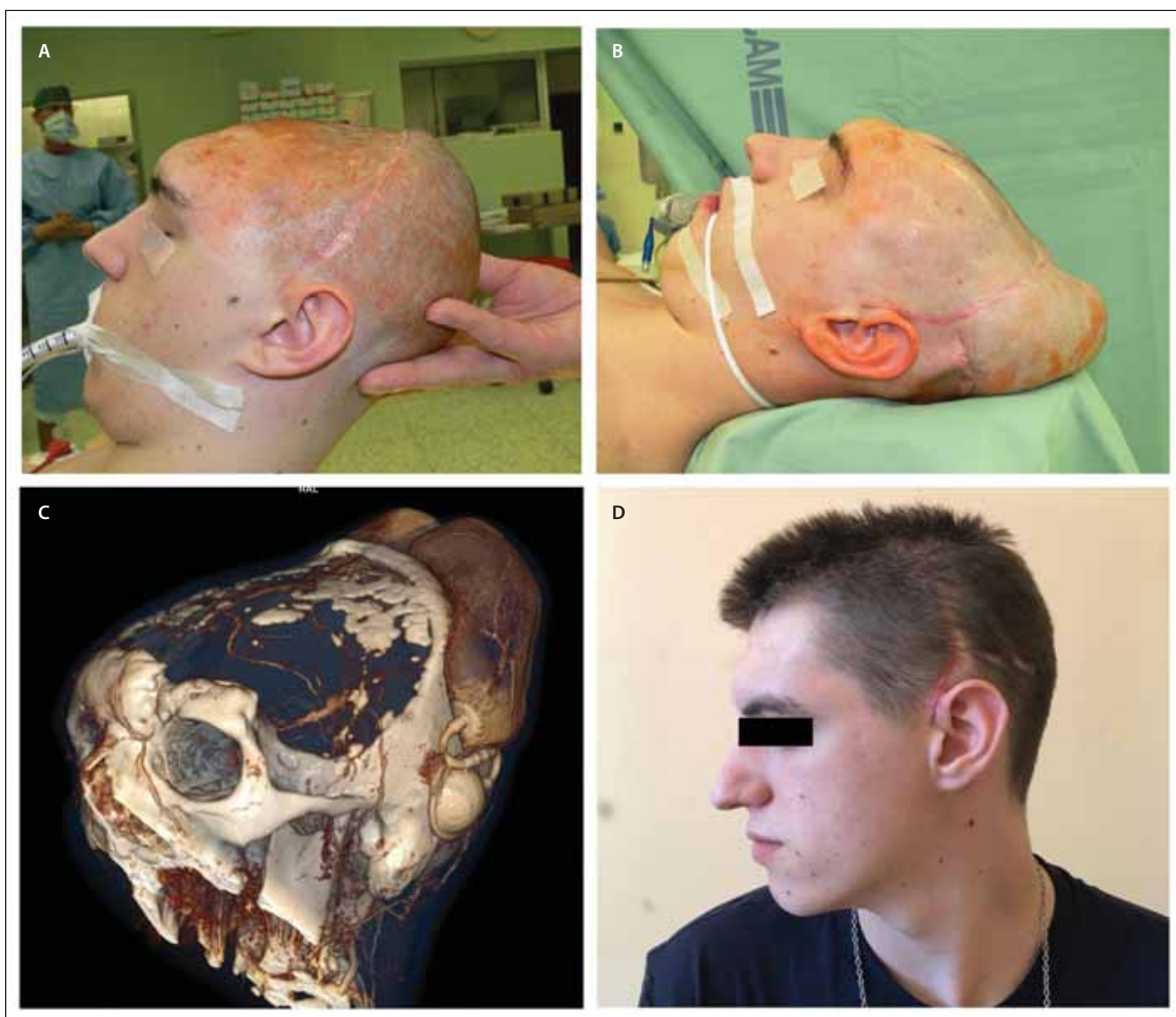
Fig. 1. (A) Three-dimensional CT scan (VRT) showing bone defect after decompressive hemicraniectomy. (B) A compression of cerebral hemisphere with skin atrophy before the implantation of subcutaneous expanders. (C) Preoperative photograph showing two crescent-shaped expanders dilating the scalp before their removal and secondary cranioplasty. (D) Final result after expanders removal and custom-made porous polyethylene cranioplasty.

VRT – volume rendering technique

frontálními kontuzemi a difúzním edémem mozku. Iničiálně bylo zavedeno čidlo intrakraniálního tlaku a nemocný byl léčen kon-

zervativně. Pro refrakterní nitrolebeční hypertenzi byla za 3 dny provedena bifrontální dekompresivní kraniektomie. Nemocný se

postupně probral k jasnému vědomí. Vzhledem k fragmentované kostní ploténce, nízkému věku a otevřeným frontálním sinům



Obr. 2. (A) Opadnuté frontální laloky s retrakcí kožního krytu před implantací expandérů. (B) Dilatovaný skalp před vynětím expandérů a sekundární kranioplastikou. (C) Tří-dimenzionální CT kostní rekonstrukce (VRT) ukazuje defekt po bifrontální dekompresivní kraniektomii a implantované podkožní expandéry za okrajem dekompresie. Patrná je počínající spontánní reosifikace v oblasti kostního defektu. (D) Finální výsledek po vynětí expandérů a počítačově modelované kranioplastice porózním polyethylenem.

VRT – volume rendering technique

Fig. 2. (A) Compression of frontal lobes with skin atrophy before the implantation of expanders. (B) Scalp tissue expansion before expanders removal and secondary cranioplasty. (C) Three-dimensional CT scan (VRT) showing bone defect after bifrontal decompressive craniectomy and subcutaneous expanders placed beyond the edge of decompression. An incipient spontaneous reossification in the area of the bone defect is evident. (D) Final result after expanders removal and custom-made porous polyethylene cranioplasty.

VRT – volume rendering technique

byla naplánována počítačově modelovaná kranioplastika porózním polyethylenem (Su-Por). Operace však byla z důvodů restriktie při pandemii COVID-19 o 4 měsíce odložena. V mezidobí došlo k oploštění frontálních laloků s atrofií kožního krytu (obr. 2A), v klinickém obraze dominovaly známky posttrepanačního syndromu a reziduální léze n. VI. vpravo. Indikována byla dilatace skalpu.

Ze sagitální středočarové incize a dvou pomocných nářezů za boltci byly za okraj kostního přístupu implantovány dva podkožní expandéry tvaru podlouhlých kvádrů (Polytech) (obr. 2B, C). Po dilataci skalpu (instalováno celkem 260 ml fyziologického roztoku v osmi sezeních) bylo šest měsíců od implantace expandérů přistoupeno k plánované počítačově modelované kranioplastice (Su-

-Por). Expandéry byly při výkonu vyňaty, nemocný se zhojil s výborným funkčním i estetickým efektem, známky posttrepanačního syndromu vymizely (obr. 2D).

První zpráva o tkáňových expandérech pochází z roku 1957, použity byly při rekonstrukci ušního boltce [9]. Tkáňová expanze se v současnosti nejčastěji uplatňuje při rekonstrukcích prsů, kůže po popáleninách, břišní



stěny, genitálií a při tkáňových rekonstrukčních posunech u dětí [6].

Výhodou tkáňové expanze je zajištění kvalitní vaskularizované tkáně v místě plánované operace, eliminace potřeby odběru a transferu tkáně a zachování lokální charakteristiky kůže vč. vlasové hranice. Podkožní expandéry jsou vždy implantovány subgaleálně, plněny jsou opakovanými transkutánními punkcemi portu expandéru. Průměrná doba expanze je udávána 3,6 měsíce [6–8].

Indikace tkáňové expanze závisí na míře nedostatku kožního krytu. V případech méně významné kožní atrofie bývá dostačující deliberace a podminování skalpu po obvodu kraniotomie umožňující posun a primární suturu. Alternativou tkáňové expanze jsou rotační laloky, stopkaté laloky a transfery volných mikrovaskulárních tkáňových laloků, které jsou však doprovázené nezanedbatelnou morbiditou [6–8].

Jednou z mála nevýhod tkáňové expanze je dlouhá doba plnění expandérů, během které je obnažená mozková hemisféra vystavena negativnímu vlivu atmosférického tlaku. Rubio et al popsali techniku, kdy byl expandér implantován v jedné době s dočasnou kranioplastikou z polymethylmetakrylátu (PMMA), čímž byla eliminována riziková perioda obnažené hemisféry. PMMA a implantáty byly po expanzi odstraněny a byla provedena definitivní kranioplastika [5]. Alternativní zevní tkáňová expanze pomocí tahu kožních kotev fixovaných po obvodu

kožního defektu (DermaClose RC) dosud v neurochirurgii nenašla většího uplatnění [10]. Kranioplastika pomocí PMMA modelovaného na operačním sále dle tvaru mozkové tkáně a stavu kožního krytu, kdy není cílem dosažení optimální konvexity, je v současné době považována za nevyhovující. Tento nedokonalý způsob kranioplastiky lze akceptovat pouze u nemocných v ireverzibilním těžkém klinickém stavu, u kterých špatný estetický výsledek nemá negativní konsekvence.

Komplikace podkožní expanze nejsou časté, pohybují se v jednotkách procent. Popisováno je selhání (ruptura) expandéru (4,1 %), infekce (2,7 %), obnažení expandéru při nekróze kůže nebo dehiscenci rány (1,4–2,7 %) a pooperační hematom (1,4 %) [6].

Estetický význam kranioplastiky v současnosti narůstá. Nedokonalé obnovení kožního krytu může mít vážné psychologické dopady vedoucí v některých případech až k sociální smrti nemocného. Neurochirurg by proto měl klást důraz nejenom na vlastní neurochirurgický výkon, ale i na následnou rekonstrukci operačního přístupu. Chybná rekonstrukce může diskreditovat vlastní úspěšný neurochirurgický zákrok. Implantace podkožních expandérů je efektivní technika umožňující optimální kranioplastiku i u nemocných s insuficientním kožním krytem. Tkáňová expanze by měla být standardní součástí neurochirurgického operačního armamentária.

## Grantová podpora

Podpořeno projektem institucionálního výzkumu MZČR – FNPI, 00669806

## Literatura

1. Hrabovský D, Jančálek R, Říha I et al. Komplikace kranioplastik po dekompresivní kraniektomii. *Cesk Slov Neurol N* 2016; 79/112(1): 77–81.
2. Mraček J. Kranioplastika. In: Mraček J. (ed). *Dekompresivní kraniektomie*. 1. vyd. Praha: Galén 2016: 191–196.
3. Mracek J, Hommerova J, Mork J et al. Complications of cranioplasty using a bone flap sterilised by autoclaving following decompressive craniectomy. *Acta Neurochir (Wien)* 2015 Mar; 157(3): 501–506. doi: 10.1007/s00701-014-2333-0.
4. Buchvald P, Čapek L, Suchomel P. Počítačem modelované náhrady kožních defektů lební klenby. *Cesk Slov Neurol N* 2009; 72/105(2): 169–172.
5. Dos Santos Rubio EJ, Bos EM, Dammers R et al. Two-stage cranioplasty: tissue expansion directly over the craniectomy defect prior to cranioplasty. *Craniomaxillofac Trauma Reconstr* 2016; 9(4): 355–360. doi: 10.1055/s-0035-1549011.
6. Langdell HC, Taskindoust M, Levites HA et al. Systematic review of tissue expansion: utilization in non-breast applications. *Plast Reconstr Surg Glob Open* 2021; 9(1): e3378. doi: 10.1097/GOX.0000000000003378.
7. Kasper EM, Ridgway EB, Rabie A et al. Staged scalp soft tissue expansion before delayed allograft cranioplasty: a technical report. *Neurosurgery* 2012; 71 (1 Suppl Operative): 15–20. doi: 10.1227/NEU.0b013e318242cea2.
8. Miyazawa T, Azuma R, Nakamura S et al. Usefulness of scalp expansion for cranioplasty in a case with postinfection large calvarial defect: a case report. *Surg Neurol* 2007; 67(3): 291–295. doi: 10.1016/j.surneu.2006.04.019.
9. Neumann CG. The expansion of an area of skin by progressive distention of a subcutaneous balloon; use of the method for securing skin for subtotal reconstruction of the ear. *Plast Reconstr Surg* 1957; 19(2): 124–130. doi: 10.1097/00006534-195702000-00004.
10. Reinard KA, Zakaria HM, Qatanani A et al. Preoperative external tissue expansion for complex cranial reconstructions. *J Neurosurg* 2016; 125(4): 861–868. doi: 10.3171/2015.7.JNS15132.

## Soutěž o nejlepší práci publikovanou v časopise Česká a slovenská neurologie a neurochirurgie

V roce 2021, stejně jako v předchozích letech, probíhá soutěž o nejlepší článek v časopise *Cesk Slov Neurol N*. Zařazeny budou práce otištěné v číslech 2022/1–6.

Předem děkujeme všem autorům za zasláné příspěvky.