

Obstrukční spánková apnoe u revmatoidního postižení subaxiální krční páteře

Obstructive sleep apnea in rheumatoid involvement of subaxial cervical spine

Vážená redakce,

obstrukční spánková apnoe je chronický stav charakterizovaný anatomickou obstrukcí nebo částečným kolapsem horních cest dýchacích během spánku s odhadovanou prevalencí 9–28 % v dospělé populaci. Na rozdíl od výrazně vzácnější centrální spánkové apnoe, kdy je příčinou hypoventilace porucha dechového centra a kdy vede snížených dechových objemů nenalézáme sníženou dechovou aktivitu, je v případě obstrukčního typu apnoe snížený průtok vzduchu dýchacími cestami provázen nárůstem dechového úsilí [1]. Spánková apnoe zatěžuje svého nositele sekundárními komplikujícími stavy také v průběhu bdělé části dne. Tyto zahrnují snížený kognitivní výkon, zvýšenou percepci bolesti a nadměrnou únavu a ospalost. Mezi dlouhodobé následky dále započítáváme snížení kognitivních funkcí a zvýšenou morbiditu a mortalitu pro kardiovaskulární poruchy, jakými jsou arteriální hypertenze, onemocnění koronárních tepen a vyšší výskyt cerebrovaskulárních příhod [2].

Spánková apnoe je klíčovým faktorem mortality u pacientů s revmatoidní artritidou (RA). Krční páteř bývá u těchto nemocných typicky postižena v místech skloubení okciput-C1 a C1-C2. Zánětlivá destrukce kloubů horní krční páteře může vyústit v sublaxaci obratlů v rovině transversální a vertikální (invaginace), což vede ke zkrácení sloupce krční páteře (měřeno vzdáleností okciput-C2 i okciput-C7). Anatomické zkrácení krční páteře má za následek rozšíření retrofaryngeálních prostor redundantními měkkými tkáněmi a zadní útlak horních dýchacích cest zvláště během anteflexe krku [3]. Tato situace vyústí v průběhu spánku v apnoické události. Změněné úhlové postavení krčních pohybových segmentů nebylo shledáno jako rizikový faktor a hodnoty

atlanto-dentálního intervalu byly u pacientů s RA s vyjádřenou apnoe paradoxně nižší [4]. Mechanismus anatomického zkrácení krku v kombinaci s možným centrálním neurologickým mechanismem spánkové apnoe při kompresi oblongaty panem nebo invaginovaným zubem C2 může rovněž vysvětlit zvýšenou prevalenci spánkové apnoe u pacientů s RA ve srovnání s obecnou populací [5]. RA je však onemocnění systémové, a tak bývají diskutovány také revmatoidní destrukce temporo-mandibulárního kloubu, inflamatorní změny cricoarytenoidního skloubení či retrognacie jako možné spouštěče obstrukční spánkové apnoe [6].

Šedesáti sedmiletá pacientka, doposud 32 let v péči revmatologa pro séropozitivní RA, navštívila naši ambulanci pro bolestivost krční páteře a hlavy, difuzní parestezie a ataxii horních končetin. Intenzivnější iritace do horních končetin popisovala během předklonu krční páteře a při rotacích. Pocit těžké hlavy se u pacientky objevoval při dlouhodobém sezení a stání a společně s ním popisovala tupou, ale intenzivní bolestivost v dermatomu C2 vpravo. V posledních letech se cítila unavená, během dne usínala a celkově si připadala, jako kdyby ztrácela životní síly. Od doprovázejícího rodinného příslušníka jsme získali informaci o obdobích namáhavého nočního chrápání s apnoickými pauzami. Během noci se navzdory únavě a medikaci sedativ opakovaně probouzela. Své potíže se spánkem si pacientka uvědomovala a snažila se je řešit podkládáním horní poloviny těla – spánek v polosedu přinášel alespoň částečný odpočinek. Pacientka byla jinak bez myelopatického postižení a postižení čítá na horních končetinách. Poruchu jemné motoriky rukou přičítala progresujícímu zánětlivému postižení malých kloubů.

Redakční rada potvrzuje, že rukopis práce splnil ICMJE kritéria pro publikace zasílané do biomedicínských časopisů.

The Editorial Board declares that the manuscript met the ICMJE "uniform requirements" for biomedical papers.

P. Barsa^{1,2}, P. Suchomel¹

¹ Neurochirurgické oddělení, Neurocentrum, Krajská nemocnice Liberec a.s.

² Neurochirurgická a neuroonkologická klinika 1. LF UK a ÚVN, Praha

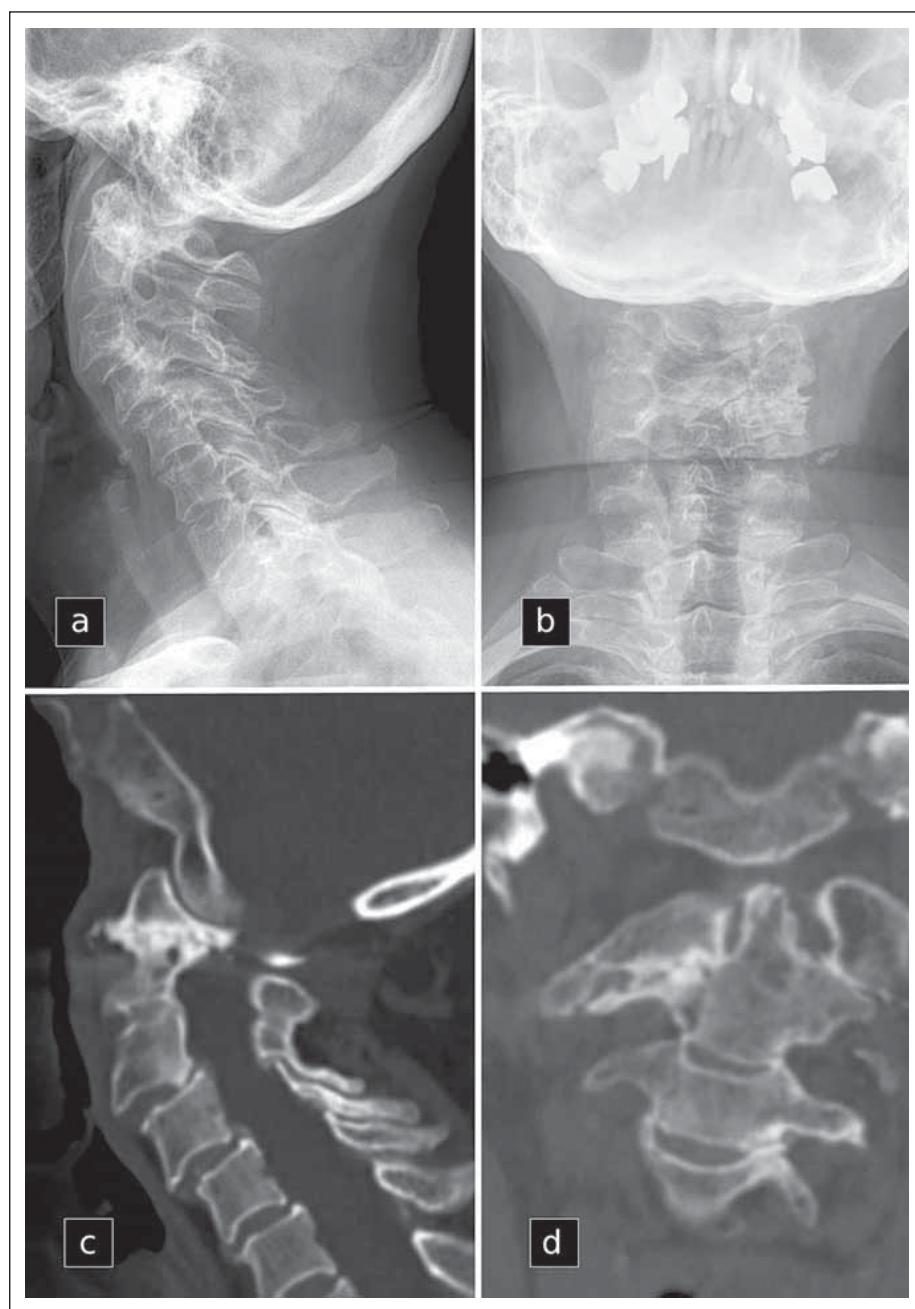


MUDr. Pavel Barsa, Ph.D.
Neurochirurgické oddělení,
Neurocentrum
Krajská nemocnice Liberec a.s.
Husova 10
460 63 Liberec
e-mail: pavel.barsa@nemlib.cz

Přijato k recenzi: 6. 10. 2021

Přijato do tisku: 11. 11. 2021

Radiologické vyšetření prokázalo přítomnost revmatoidního postižení krční páteře (obr. 1 a, b). V oblasti horní krční páteře jím byla zánětlivá destrukce pravostranného laterálního atlanto-axiálního skloubení s destrukcí kostních struktur přilehlých laterálních mas C1 a C2 (obr. 1 c, d). Tento nálezný doprovázela přítomnost nevelkého a klinicky bezvýznamného retrodentálního panu (cervikomedulární úhel = 149°). V krajině subaxiální krční páteře byla přítomná schodovitá deformita C3–C5 s rozšířením retrofaryngeálních prostor a relativními foraminostenozami v těchto anatomických úrovních. Vzhledem k těžké sekundární osteoporóze při léta trvající kortikoterapii



Obr. 1. Předoperační rentgenogramy krční páteře (a, b) a předoperační zobrazení CT (c, d), které dokumentuje revmatoidní destrukci pravostranného laterálního atlanto-axiálního kloubu.

Fig. 1. Preoperative cervical spine radiographs (a, b) and preoperative CT scans (c, d) depicting rheumatoid destruction of the right lateral atlanto-axial joint.

byla pacientka v péči osteometabolického centra.

Výše popsané potíže se staly indikací pro chirurgickou intervenci, jejímž cílem bylo stabilizovat komplex C1–C2 a redukovat schodovou deformitu subaxiálně. Samotný operační výkon potom představovala Magerlovská stabilizace C2-1 oboustranně zavedenými transartikulárními šrouby, které jsme napojili na subaxiální konstrukt tvořený po etáž C5 zad-

ními pedikulárními šrouby. Napojení těchto fixačních elementů na tyče jsme provedli v lehké distrakci, čímž se podařilo nepřímou dekomprimovat neuroforamina a redukovat schodovitou deformitu. Kostní štěpy odebrané z oblasti oblouků jsme společně s náhradou kostního štěpu (Actifuse, Apatech Ltd., Hertfordshire, Velká Británie) přiložili do zejících malých kloubů a na dekortikované laterální masy a oblouky v rozsahu C1–C5 (obr. 2 a, b).

Nekomplikovaný pooperační průběh s časnou mobilizací v první operační den vedl ke zhojení operační rány a v horizontu 9 pooperačních měsíců ke vzniku kostní fúze v rozsahu C1–C5. Klinicky odezněly radikulární iritace v dermatomu C2 i v horních končetinách, kde se mírně zlepšila jemná motorika. Největším překvapením však bylo kompletní odeznění apnoických period během spánku, což potvrdili také členové rodiny. Pacientka přestala chrápat, ráno se probouzí odpočatá, zvýšil se její kognitivní výkon a celkově působí svěžím a mladším dojmem. Má zájem o své okolí a znovunabytí životních sil popisuje jako největší přínos operace.

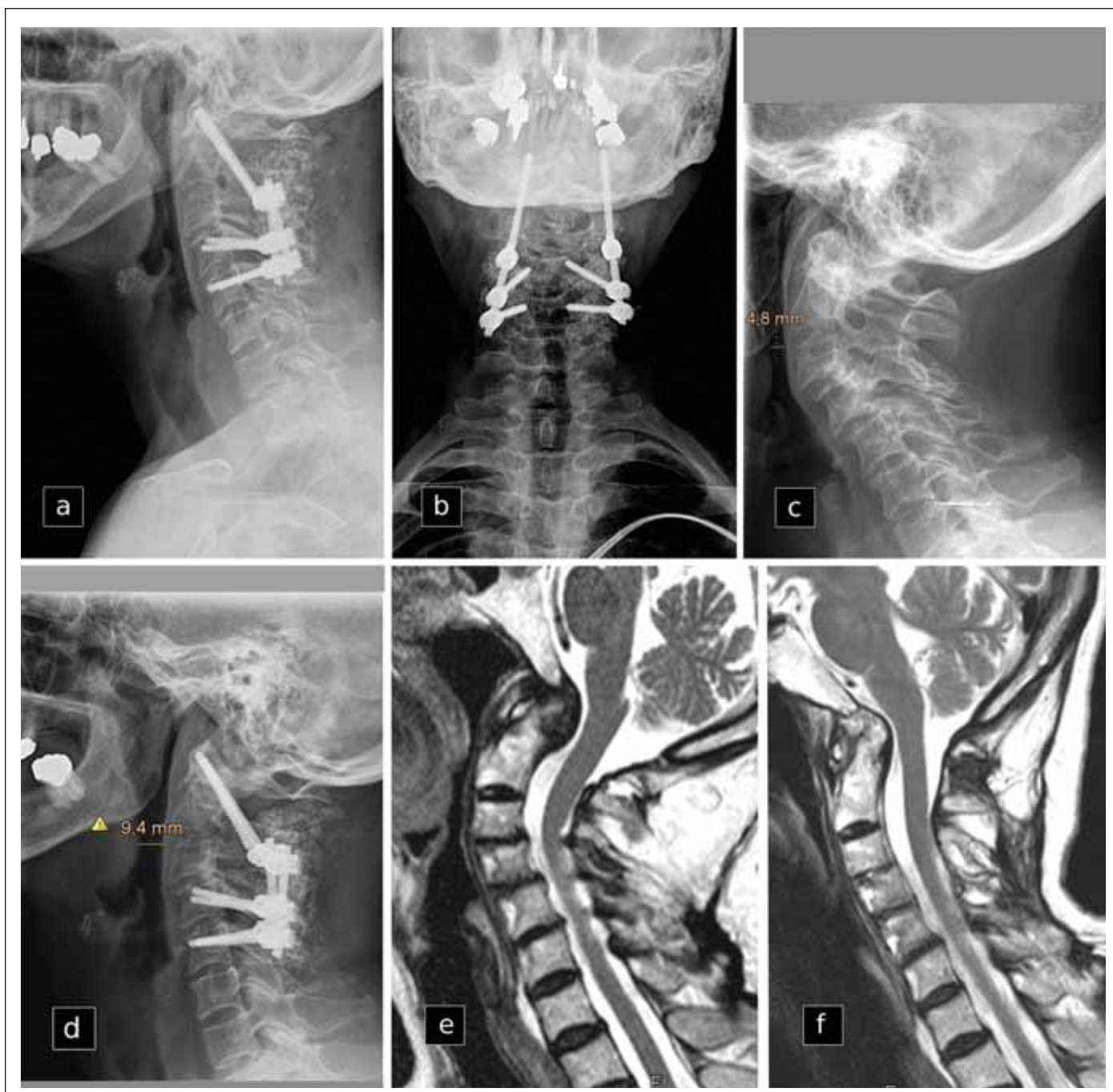Na kontrolních rentgenogramech je stabilní postavení odoperovaného úseku páteře a pod obrazem negativního kontrastu vzduchového sloupce v horních dýchacích cestách máme možnost konstatovat jejich rozšíření (obr. 2 c, d). Kontrolní vyšetření MR krční páteře s odstupem 2 let ukazuje vymizení retrodentálního panu po stabilizaci C2-1 (obr. 2 e, f).

Odeznění obstrukční spánkové apnoe po stabilizaci revmatoidně postižené horní krční páteře je literárně známá klinická situace [7]. Námí popsaný fenomén zlepšení kvality spánku po stabilizaci subaxiální krční páteře se dosud v literatuře neobjevil a jeho přítomnost by mohla vést ke zvýšení chirurgických aktivit také v této oblasti [8]. Považujeme za nutné zdůraznit, že obstrukční spánková apnoe není „pouhou“ poruchou kvality spánku. Jedná se o klíčový faktor mortality pacientů s RA.

Vědomí rizika vzniku obstrukční spánkové apnoe u pacientů s inflamatorními artritidami považujeme za předpoklad jejich včasné diagnostiky. Případné použití jednoduchého dotazníku o kvalitě spánku v revmatologických ambulancích může být v tomto směru přínosem.

Literatura

1. Young T, Palta M, Dempsey J et al. The occurrence of sleep-disordered breathing among middle-aged adults. *N Engl J Med* 1993; 328(17): 1230–1235. doi: 10.1056/NEJM199304293281704.
2. Prisant LM, Dillard TA, Blanchard AR. Obstructive sleep apnea syndrome. *J Clin Hypertens (Greenwich)* 2006; 8(10): 746–750. doi: 10.1111/j.1524-6175.2006.888139.x.
3. Sonnesen L, Petri N, Kjaer I et al. Cervical column morphology in adult patients with obstructive sleep apnoea. *Eur J Orthod* 2008; 30(5): 521–526. doi: 10.1093/ejo/cjn028.
4. Shoda N, Seichi A, Takeshita K et al. Sleep apnea in rheumatoid arthritis patients with occipitocervical le-



Obr. 2. Pooperační rentgenogramy krční páteře (a, b). Porovnání předoperačního (c) a pooperačního (d) laterálního rentgenogramu se zdůrazněním rozšířeného negativního kontrastu vzduchu v horních cestách dýchacích a porovnání předoperačního (e) a pooperačního (f) zobrazení MR zachycuje změnu konfigurace krční a vymizení retrodentálního panu 2 roky po stabilizaci.

Fig. 2 Postoperative cervical spine radiographs (a, b). Comparison of preoperative (c) and postoperative (d) lateral radiograph with emphasis on extended negative air contrast in the upper respiratory tract and comparison of preoperative (e) and postoperative (f) MRI shows a change in cervical spine alignment and the disappearance of the retrodental panus 2 years after stabilization.

sions: the prevalence and associated radiographic features. *Eur Spine J* 2009; 18(6): 905–910. doi: 10.1007/s00586-009-0975-z.

5. Drossaers-Bakker KW, Hamburger HL, Bongartz EB et al. Sleep apnoea caused by rheumatoid arthritis. *Br J Rheumatol* 1998; 37(8): 889–894. doi: 10.1093/rheumatology/37.8.889.

6. Hoffmann RG, Kotchen JM, Kotchen TA et al. Temporomandibular disorders and associated clinical comorbidities. *Clin J Pain* 2011; 27(3): 268–274. doi: 10.1097/AJP.0b013e31820215f5.

7. Ataka H, Tanno T, Miyashita T et al. Occipitocervical fusion has potential to improve sleep apnea in patients with rheumatoid arthritis and upper cervical le-

sions. *Spine (Phila Pa 1976)* 2010; 35(19): E971–E975. doi: 10.1097/BRS.0b013e3181c691df.

8. Vanek P, Bradac O, de Lacy P et al. Treatment of atlanto-axial subluxation secondary to rheumatoid arthritis by short segment stabilization with polyaxial screws. *Acta Neurochir (Wien)* 2017; 159(9): 1791–1801. doi: 10.1007/s00701-017-3274-1.