

Bilaterální paréza hlasivek v rámci recidivujících ischemických cévních mozkových příhod

Bilateral palsy of vocal cords conditioned by recurrent ischemic stroke

Vážená redakce,

prezentujeme velmi vzácný případ oboustranné parézy hlasivek vzniklý v důsledku akutního mozkového infarktu v putamen.

Svaly hrtanu inervuje nervus laryngeus recurrens s výjimkou m. cricothyreoideus, který je inervován nervus laryngeus superior. Porucha motorické inervace hrtanu vede k poruše fonačně-respiračního pohybu postižené hlasivky [1]. Jednostranná léze n. laryngeus recurrens je nejčastěji vyvolána iatrogeně při operacích štítné žlázy, příštítných tělísek, divertiklů jícnu a cév krku a může se objevit i při metastatickém postižení uzlin nebo v rámci endotracheální intubace. Jinou etiologickou skupinu tvoří neuropatie vyskytující se nejčastěji jako diabetické, renální, hepatální nebo v rámci chronického alkoholizmu. Jednostranné parézy mohou být i postin-

fekční etiologie, virové i bakteriální (influenza, parotitis, virus Epstein-Barrové, herpesviry, borelióza, lues), nebo v rámci kmenové léze postihující motorické jádro nucleus ambiguus – nejčastěji se jedná o ischemické léze (Wallenbergův syndrom).

Oboustranná léze n. laryngeus recurrens je vzácná. Supranukleární inervace motorického ncl. ambiguus z precentrálního gyru frontálního laloku je kontralaterální i ipsilaterální (obr. 1) [2]. Proto se u jednostranné léze nevyskytuje paréza hlasivek, protože nucleus ambiguus po jednostranném supranukleárním přerušení má stále zachovanou inervaci, která je zabezpečena kontralaterální kortikobulbární dráhou. Bilaterální léze však již vedou k paréze hlasivek s pseudobulbárními projevy. Oboustranná paréza hlasivek vede ke stenóze dýchacích cest, dominují dechové potíže, dysfonie, dysfagie, vážné odkašlávání. Hlasivky jsou nepohyblivé, fixované v paramediálním postavení.

Nejčastější příčinou je iatrogení poškození v souvislosti s operačními výkony na štítné žláze, hypofaryngu, jícnu, trachee, plicích a srdci. Zřídka mohou být příčinou CMP nebo neuropatie. Byl popsán i případ manifestace amyotrofické laterální sklerózy náhle vzniklou dušností při oboustranné paréze hlasivek a dále případy, kdy k ní došlo při poranění hrtanu, poradiačně nebo v rámci zánětlivé etiologie [3].

Čtyřiapadesátiletý muž, žijící v domově důchodců, se po amputaci pravé dolní končetiny (PDK) v bérce pohyboval na mechanickém vozíku, jinak byl soběstačný, komunikující, bez poruchy řeči. Pacient byl ráno v červnu 2020 ošetřovatelkou nalezen s poruchou řeči – nemohl vyslovovat, ale rozuměl. Doba rozvoje potíží nebyla známá, naposledy byl viděn předchozí den. Byl přivezen jako iktus při probuzení (wake-up stroke) do iktového centra. Jednalo se o vysoce cévně rizikového pacienta, v anamnéze s ischemickou chorobou dolních končetin (DKK) se stavem po opakované perkutánní translu-

Redakční rada potvrzuje, že rukopis práce splnil ICMJE kritéria pro publikace zasílané do biomedicínských časopisů.

The Editorial Board declares that the manuscript met the ICMJE "uniform requirements" for biomedical papers.

**E. Jelínková¹, V. Červeňák²,
R. Herzig³, R. Mikulík⁴, B. Gál⁵,
V. Weiss^{6,7}**

¹ Neurologické oddělení, Nemocnice Znojmo p.o.

² Klinika zobrazovacích metod LF MU a FN u sv. Anny v Brně

³ Neurologická klinika, Komplexní cerebrovaskulární centrum, LF UK a FN Hradec Králové

⁴ I. neurologická klinika LF MU a FN u svaté Anny v Brně

⁵ Klinika otorinolaryngologie a chirurgie hlavy a krku LF MU a FN u svaté Anny v Brně

⁶ I. neurologická klinika, Komplexní cerebrovaskulární centrum, FN u svaté Anny v Brně

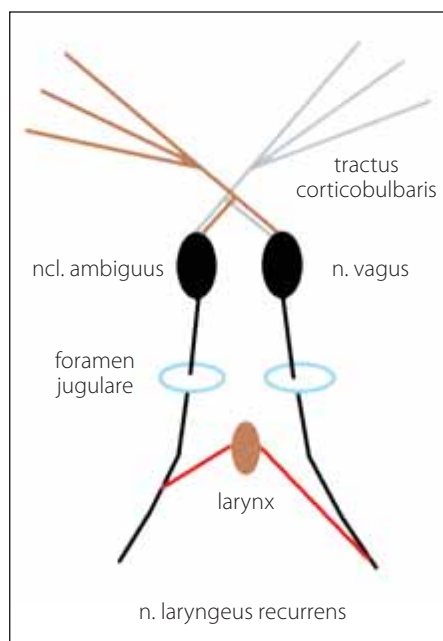
⁷ Neurologická klinika LF UK v Hradci Králové



MUDr. Viktor Weiss
I. neurologická klinika
FN u sv. Anny
Pekařská 664/53
656 91 Brno
email: viktor.weiss@centrum.cz

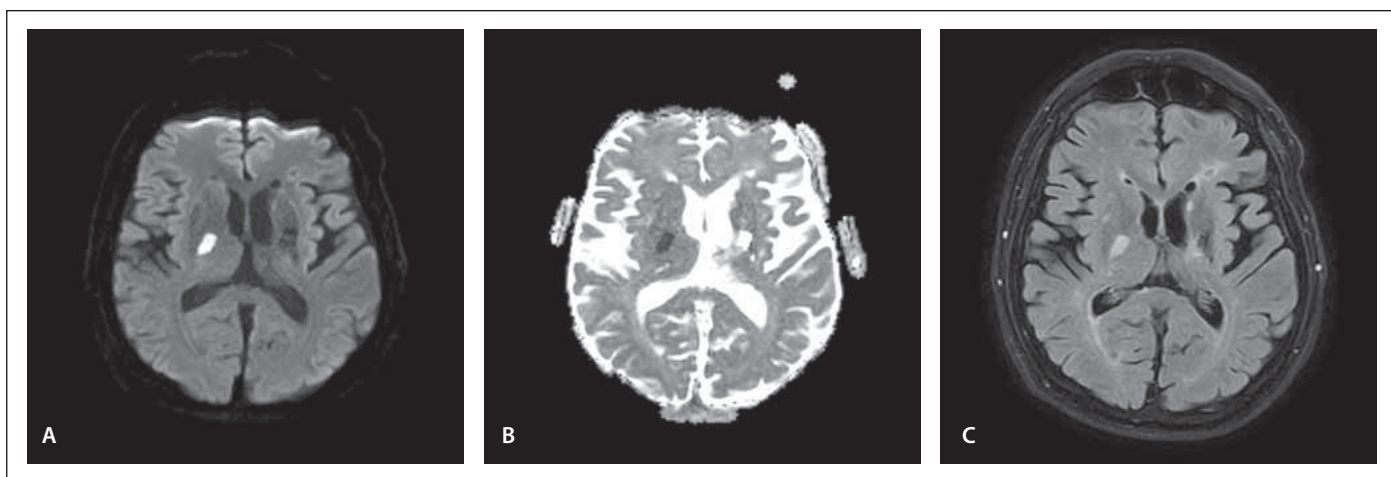
Přijato k recenzi: 4. 10. 2021

Přijato do tisku: 8. 11. 2021



Obr. 1. Anatomický průběh inervační dráhy nervus laryngeus recurrens.

Fig. 1. Anatomical course of the innervation pathway of the recurrent laryngeal nerve.



Obr. 2. MR – sekvence (A) DWI; (B) ADC a (C) FLAIR, transversální řezy. Subakutní ischemie v capsula interna vpravo a putamen vpravo a postischemické změny v téže oblasti vlevo.

ADC – aparentní difuzní koeficient; DWI – difuzí vážený obraz; FLAIR – fluid-attenuated inversion recovery

Fig. 2. MRI – sequences (A) DWI; (B) ADC and (C) FLAIR, transverse sections. Subacute ischemia in the right internal capsule and right putamen and postischemic changes in the same area on the left.

ADC – apparent diffusion coefficient; DWI – diffusion weighted imaging; FLAIR – fluid-attenuated inversion recovery

kou poruchou) a recidivující ischemické CMP (v červnu 2013 ve vertebrobazilárním povodí – se středně těžkou dysartrií s postupnou regresí a v prosinci 2015 s lakunárním infarktem v bazálních gangliích [BG] vlevo – s reziduální centrální lézí n. VII. vpravo a instabilitou pravé horní končetiny). Pacient byl antikoagulován warfarinem pro stav po opakovaných trombózách DKK, bez prokázané srdeční arytmie v anamnéze.

Při přijetí pacienta byly v klinickém nálezů popsány těžká dysartrie a reziduální pravostranná centrální symptomatika. Nativní CT mozku byla bez detekce časných ischemických změn, CTA bez detekce hemodynamicky významné stenózy nebo okluze na intrakraniálních a extrakraniálních mozkových tepnách, perfuzní CT bez průkazu hypoperfuze mozku. Hodnota INR (international normalized ratio) byla 2,7. Vzhledem k účinné perorální antikoagulaci nebyla indikována intravenózní trombolýza.

Během hospitalizace u pacienta nedošlo ke zlepšení neurologického deficitu. Dle logopedického vyšetření se jednalo o velmi těžkou dysartrií a dysfagii s vysokým rizikem aspirace slin. Dále bylo přítomno zpomalené psychomotorické tempo. Byly provedeny vyšetření otorinolaryngologem a laryngoskopie s nálezem oboustranného paramediálního postavení hlasivek (mezi vazy 1–2 mm), byla konstatována bilaterální paréza hlasiv-

vek nejasné etiologie. Zjištěná anamnestická data neprokázala možnou iatrogenní etiologii. K vyloučení možné infekční etiologie bylo provedeno likvorologické vyšetření. Mozkomíšni mok byl bez známek zánětu, bez průkazu intratekální syntézy imunoglobulinů, byl přítomen obraz poruchy hematolikorové bariéry. Sérologické vyšetření bylo bez relevantního nálezu protilátek proti neurotropním virům v séru i v likvoru, bez průkazu antiboreliových protilátek v séru a v likvoru, PCR vyšetření *Borrelia burgdorferi* v likvoru bylo negativní. Kultivační nález v likvoru byl negativní, kvalitativní cytologické vyšetření v likvoru bylo v normě. Pro pomalé psychomotorické tempo byla provedena EEG k vyloučení nekonvulzivního epileptického statu, a to bez nálezu epileptiformní aktivity. Dále byla k vyloučení strukturální etiologie provedena CT krku a hrudníku s kontrastem. Zde nebyla nalezena žádná konkluzivní patologie. Vzhledem k negativitě provedených vyšetření byla opět zvažována centrální etiologie. Proto byla provedena MR mozku s nálezem subakutní ischemie v capsula interna vpravo a putamen vpravo a postischemických změn v téže oblasti vlevo. Dále byly přítomny vícečetné postischemické změny supratentoriálně paraventriculárně oboustranně, menší postischemická lakuna frontálně vlevo a postischemické změny se suspektním lemem hemosiderinu v capsula interna vlevo (obr. 2).

Akutní jednostranné infarkty v povodí lenticulostriatálních arterií jsou běžné, často jsou náhodným nálezem při zobrazovacích vyšetřeních a jen zřídka způsobují klinické příznaky. Infarkty omezené pouze na lentiformní jádra jsou však vzácné, většinou infarkt v této lokalizaci zasáhne více struktur BG a také část capsula interna. Bilaterální ischemické infarkty putaminálních jader však mohou zapříčinit již zmiňovanou izolovanou poruchu řeči v rámci afonie a dysfagii jako u našeho pacienta a jak již bylo publikováno dříve [4]. Tyto případy potvrzují, že putamen je nezbytný pro fonaci [4].

V prezentovaném případě byla bilaterální paréza hlasivek způsobena oboustranným poškozením lentiformních jader mozku při dvou postupně proběhlých ischemických iktech.

Literatura

1. Hudíková M, Dršata J. Paréza zvrtného nervu. *Neurol Praxi* 2012; 13(5): 259–260.
2. Bednařík J, Ambler Z. Hlavové nervy. In: Ambler Z, Bednařík J, Růžička E (eds). *Klinická neurologie, část obecná*. 2. vyd. Praha: Grada Publishing 2008: 387–389.
3. Matoušek P, Zeleník K, Menšíková A et al. Náhle vzniklá dušnost jako příznak vedoucí k diagnóze amyotrofické laterální sklerózy – kazuistika. *Cesk Slov Neurol N* 2011; 74/107(2): 215–218.
4. Senatorov VV, Satpute S, Perry K et al. Aphonia induced by simultaneous bilateral ischemic infarctions of the putamen nuclei: a case report and review of the literature. *J Med Case Rep* 2013; 7: 83. doi: 10.1186/1752-1947-7-83.