

Bowing třetí komory jako radiologický ukazatel obstrukčního hydrocefalu a úspěšnosti endoskopické ventrikulocisternostomie

Third ventricle bowing as a radiological marker of non-communicating hydrocephalus and successful endoscopic ventriculocisternostomy

Souhrn

Radiologický nálezný deformace třetí komory (zvané jako bowing) je považován za jednoduchý a efektivní ukazatel schopný předpovědět přítomnost obstrukčního hydrocefalu a úspěch endoskopické ventrikulocisternostomie. U pacientů s přítomností tohoto znaku a s klinicky vyjádřeným hydrocefalem je endoskopická ventrikulocisternostomie považována za léčebnou metodu první volby. Výjimkou jsou děti ve věku do 6 měsíců, u kterých, podle našich zkušeností, prediktivní hodnota tohoto ukazatele selhává. Cílem práce bylo shrnout vlastní zkušenosti a současně literární poznatky věnující se tomuto tématu.

Abstract

The radiological finding of the third ventricle deformation (known as bowing) is considered as a simple and effective marker capable of predicting the presence of obstructive hydrocephalus and the success of endoscopic ventriculocisternostomy. In patients with bowing and hydrocephalus, endoscopic ventriculocisternostomy should be the first choice of treatment. With the exception of children under the age of 6 months for whom, according to our experience, the predictive value of bowing fails. The aim of this study was to summarize our experience and at the same time literary knowledge dealing with this topic.

Úvod

Hydrocefalus definujeme jako patologický stav, při kterém dochází k abnormálnímu hromadění mozkomíšního moku v intrakraniálním prostoru, nejčastěji v mozkových komorách. Vzniká-li na podkladě překážky ve fyziologických cestách proudění mozkomíšního moku, hovoříme o hydrocefalu obstrukčním. V těchto případech dochází k hromadění mozkomíšního moku nad překážkou, ke kompresi a následné destrukci viabilní mozkové tkáně. V současnosti je po-

važována za metodu první volby v léčbě obstrukčního hydrocefalu endoskopická ventrikulocisternostomie třetí komory (endoscopic third ventriculocisternostomy; ETV). Úspěšnost této metody se pohybuje v širokém rozmezí (30–90 %) a je závislá na řadě faktorů, které lze rozdělit na předoperační, perioperační a pooperační [1]. Zásadní jsou především faktory předoperační, které ovlivňují správnou indikaci operačního řešení. Pro variabilitu úspěšnosti ETV jsou vyvíjeny snahy co nejvíce zpřesnit indikační kritéria tak, aby úspěšnost endoskopických operací byla co

Redakční rada potvrzuje, že rukopis práce splnil ICMJE kritéria pro publikace zasílané do biomedicínských časopisů.
The Editorial Board declares that the manuscript met the ICMJE "uniform requirements" for biomedical papers.

T. Krejčí^{1,2}, O. Krejčí¹, M. Mrůzek^{1,2},
Z. Večeřa^{1,2}, R. Lipina^{1,2}

¹ Neurochirurgická klinika FN Ostrava
² LF OU, Ostrava



MUDr. Tomáš Krejčí, Ph.D.

Neurochirurgická klinika

LF OU a FN Ostrava

17. listopadu 1790/5

708 00 Ostrava

e-mail: tomas.krejci@fno.cz

Přijato k recenzi: 5. 11. 2020

Přijato do tisku: 4. 2. 2021

Klíčová slova

hydrocefalus – endoskopická ventrikulocisternostomie – třetí komora – prediktivní hodnota

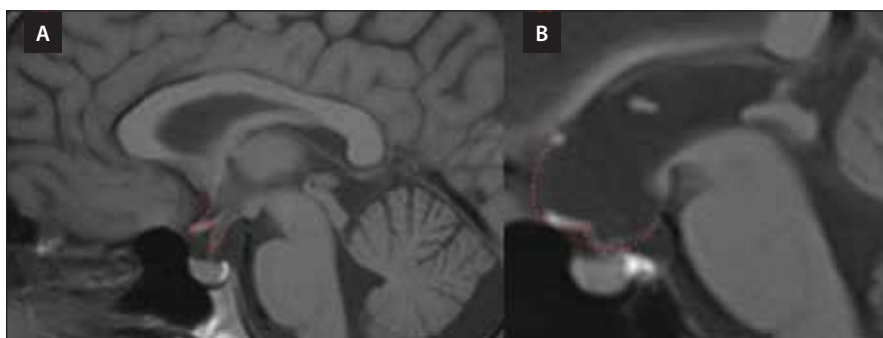
Key words

hydrocephalus – endoscopic ventriculo cisternostomy – third ventricle – predictive value

nejvyšší. Za vhodný ukazatel, který je schopen časně, ještě v předoperačním období, posoudit přítomnost obstrukčního hydrocefalu a šanci na úspěch ETV, je považován tzv. bowing třetí komory. Cílem práce je shrnout současné poznatky posuzující vliv bowingu třetí komory na úspěšnost ETV a seznámit s nimi širokou odbornou veřejnost.

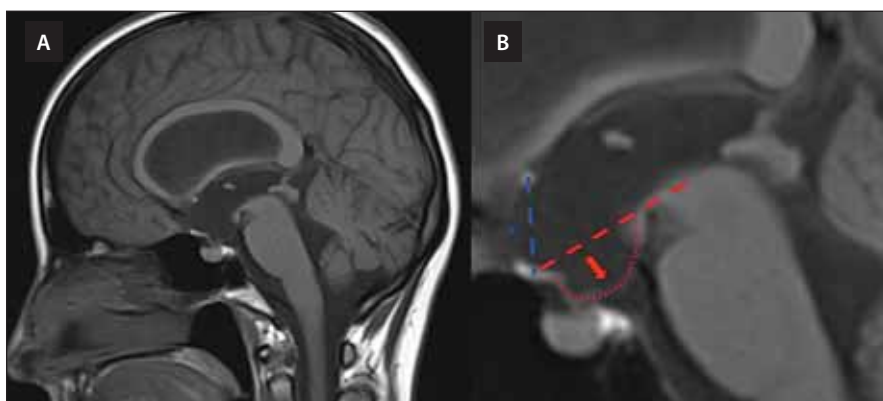
Bowing třetí komory

Bowingem jsou myšleny radiologické známky deformace spodiny třetí mozkové komory viditelné na předoperační MR



Obr. 1. MR mozku, T1-vážený obraz, sagitální projekce. (A) Za normálních okolností se tvar třetí komory nápadně podobá řeckému písmenu sigma (Σ), kdy horní část tvoří lamina terminalis, střed optické chiasma a dolní část přední třetina třetí komory. (B). Při dilataci třetí komory na podkladě obstrukčního hydrocefalu se její tvar podobá spíše řeckému písmenu epsilon (ϵ).

Fig. 1. Brain MRI, T1-WI, sagittal projection. (A) Physiologically, the shape of the third ventricle is similar to the Greek letter sigma (Σ), with the upper part being the lamina terminalis, the center the optical chiasma, and the lower part the anterior third of the third ventricle. (B) In the dilatation of the third ventricle due to non-communicating hydrocephalus, its shape resembles the Greek letter epsilon (ϵ).



Obr. 2. MR mozku, T1 vážený obraz, sagitální projekce. (A) Zobrazení vyjádřeného bowingu třetí komory. (B) Detailní pohled na třetí komoru. Spodina třetí komory (označena červenou šipkou) přesahuje referenční linii rozpínající se mezi horní částí tegmentu mesencefala a optickým chiasma (červená, přerušovaná čára) se současným vyklenutím lamina terminalis (označeno *) přesahujícím spojnicí mezi chiasma a přední komisurou (modrá čára).

Fig. 2. Brain MRI, T1-WI, sagittal projection. (A) A neuroimaging study demonstrating third ventricular bowing. (B) A third ventricle is shown in detail. Deformation of the third ventricle floor (red arrow) below a defined reference line drawn from the middle of the optic chiasm to the superior-most aspect of the midbrain tegmentum (red, dashed line) together with anterior bulging of the lamina terminalis (marked by *) over the line drawn between the chiasma and the anterior commissure (blue line).

mozku (event. i CT). Tento ukazatel je nutné hodnotit v sagitální projekci vedené středem třetí komory. Můžeme říci, že za normálních okolností se tvar třetí komory nápadně podobá řeckému písmenu sigma (Σ), kdy horní část tvoří lamina terminalis, střed optické chiasma a dolní část přední třetina třetí komory. Kdežto při její dilataci na podkladě obstrukčního hydrocefalu se její tvar podobá spíše řeckému písmenu epsilon (ϵ) (obr. 1). Za pozitivní ukazatel přítomnosti bowingu třetí

komory na předoperační MR mozku považujeme situaci, kdy její spodina přesahuje referenční linii rozpínající se mezi horní částí tegmentu mesencefalu a optickým chiasma, se současným vyklenutím lamina terminalis přesahující spojnicí mezi chiasma a přední komisurou (obr. 2) [2]. Kehler et al jako první pozorovali spojitost vyklenutí spodiny třetí komory do interpedunkulární cisterny s úspěšností ETV v roce 2003 [3]. Dlouhý et al pak tyto radiologické známky deformace

třetí komory přesně definovali a označili je jako „bowing třetí komory“ [2]. Tento ukazatel má značit tlakový gradient mezi třetí komorou a prepontinní cisternou, tzv. mezi místem nad a pod obstrukcí. Vzniká tak, že se tenká membrána (spodina třetí komory) vyklenuje mezi dvěma kompartmenty s vysokým a nízkým tlakem z místa s vyšším tlakem do místa s tlakem nižším [3]. Bowing tak poukazuje na přítomnost obstrukce mezi komorovým systémem a cisternami, tedy na ideální situaci řešitelnou pomocí ETV.

Přehled literatury

Byl proveden přehled literatury s využitím databáze PubMed s použitím termínů „third ventricle floor bowing“, „third ventricular bowing“ a „third ventricle floor bulging“. Spolu s naší originální prací jsme našli osm prací posuzujících vliv bowingu spodiny třetí komory na úspěch ETV [2–9].

Prospěšnost tohoto faktoru časně určit pacienti, kteří budou profitovat z ETV, byla potvrzena několika autory se statistickou významností (tab. 1) [2–9]. Stejných závěrů jsme dosáhli v našem na toto téma největším publikovaném souboru [6]. V uvedených souborech se pohybuje úspěšnost ETV u pacientů s vyjádřeným bowingem třetí komory v rozmezí 70,5–100 %, kdežto u pacientů s absencí bowingu je úspěšnost 0–47,6 % [2,5–9]. Pacienti bez přítomnosti tohoto znaku mají významně vyšší riziko selhání ETV. Přesto nelze považovat ETV u těchto pacientů za kontraindikovanou. Je však nutné u nich počítat s vyšším rizikem selhání ETV, které lze pozorovat převážně v prvních týdnech po ETV, kdy je nutné tyto pacienty intenzivně sledovat [10,11]. U bowing negativních se rozhodujeme o provedení ETV s ohledem na přítomnost jiných známek obstrukce v komorovém systému (stenóza mokovodu, obstrukce výtokové části čtvrté komory, expanzivní proces působící obstrukci a další). Důvodem, proč u těchto pacientů s obstrukčním hydrocefalem, kteří profitují z ETV, není bowing vyjádřen, je pravděpodobně různorodá compliance mozkové tkáně, jak uvádí ReKate et al [12]. U pacientů se sníženou mozkovou compliance nedojde v důsledku tlakového gradientu mezi komorovým systémem a bazálními cisternami ke vzniku deformace spodiny třetí komory. Podobně jako např. u pacientů se „slit ventricle“ syndromem, u kterých i přes elevaci intrakraniálního tlaku nedochází k rozšíření komorového systému, a to právě v důsledku změněné compliance mozku [12].

Tab. 1. Přehled literatury posuzující vliv bowing třetí komory na úspěšnost ETV u pacientů s obstrukčním hydrocefalem.

Autor	n	Dětsí pacienti (n)	Úspěšnost ETV		Závěr/komentář
			Bowing pozitivní n (%)	Bowing negativní n (%)	
Kehler et al [3]	5	2	5 (100)	N/A	jako první pozoruje spojitost mezi deformací spodiny třetí komory a úspěchem ETV
Kehler et al [5]	72	N/A	úspěšnost 40–90 % s ohledem na Kehlerovo skóre		představen skórovací systém zohledňující přítomnost a velikost bowingu, viditelnou známku obstrukce a dynamiku klinické symptomatiky
Foroughi et al [8]	43	43	30 (96)	13 (46)	statisticky signifikantní asociace bowingu s úspěchem ETV u dětských pacientů
Dlouhy et al [2]	56	19	44 (70,3)	12 (33,3)	přesná definice bowingu, který je v souboru statisticky signifikantně asociován s úspěchem ETV
Vogel et al [7]	95	56	76 (79)	24 (46)	statisticky signifikantní asociace bowingu s úspěchem ETV
Börcek et al [4]	29	11	23 (N/A)	6 (N/A)	– velikost bowingu nemá vliv na úspěch ETV – pooperační úprava tvaru třetí komory je asociována s úspěchem ETV
Krejčí et al [6]	135	71	55 (91)	40 (47,6)	– definice vztahu bowingu a úspěšnosti ETV u dětských pacientů – selhává jako prediktivní faktor úspěšnosti u dětí mladších 6 měsíců – jeho velikost nemá vliv na úspěch ETV – pooperační úprava tvaru třetí komory je asociována s úspěchem ETV
Wang et al [9]	129	129	129 (81)	N/A	zjištěna statisticky významně vyšší schopnost bowingu předpovědět úspěšnost ETV ve srovnání s ETVSS

ETV – endoskopická ventrikulocisternostomie; ETVSS – ETV success score; n – počet; N/A – nejištěno

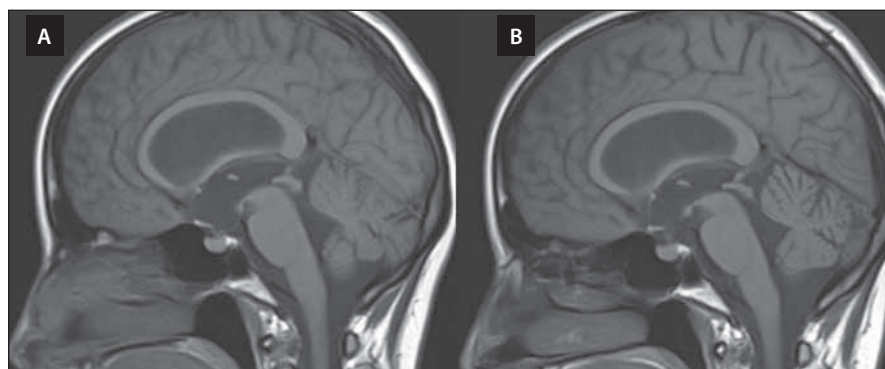
Dlouhý et al se jako první zabývali otázkou, zda pouze přítomnost deformace spodiny třetí komory (bez deformace lamina terminalis) není dostačující k predikci úspěšnosti ETV [2]. Zjistili, že prosté hodnocení deformace spodiny třetí komory je dostačující a není potřeba kompletního vyjádření bowingu (spolu s deformací lamina terminalis) [2]. Tyto závěry potvrdili Wang et al a také zkušenosti našeho pracoviště [6,9]. Zabývali jsme se také vlivem velikost bowingu na úspěch ETV, jelikož Kehler et al poukazují ve svém skóre na tuto možnou spojitost [5]. Nenalezli jsme statisticky významný vztah mezi velikostí deformace spodiny a úspěšností ETV [6]. Börcek et al se věnovali měření řady anatomických parametrů třetí komory vč. velikosti deformace její spodiny [4]. Podle těchto autorů nemá velikost deformace spodiny třetí komory vliv na úspěch ETV [4]. Co se týká velikosti bowingu, lze podle dosavadních poznatků shrnout, že rozhodující je pouze přítomnost tohoto radiologického znaku, nikoli jeho velikost.

Za zásadní předoperační faktor ovlivňující úspěšnost ETV je považován věk pacientů. Nejnižší úspěšnosti ETV je dosahováno u dětí mladších 2 let, resp. u dětí mladších 6 měsíců [13–15]. Proto bylo zajímavé posouzení vlivu bowingu třetí komory na úspěšnost ETV s ohledem na věk pacientů. Přestože mnozí autoři doporučují užití bowingu u dětských pacientů [2,7,8], pouze naše práce přesně definuje vztah bowingu a úspěšnosti ETV u dětských pacientů [6]. Zjistili jsme, že u dětí mladších 6 měsíců (38 v našem souboru) nebyla prokázána spojitost mezi výskytem bowingu a úspěšností ETV [6]. U dětí mladších 6 měsíců selhává bowing jako faktor predikující úspěch ETV. Proto u této věkové skupiny nedoporučujeme používat tento radiologický ukazatel v indikační rozvaze ETV. Naopak u dětí starších 6 měsíců byla v našem souboru prokázána statisticky významná spojitost mezi výskytem bowingu a úspěšností ETV, tak jako u dospělých [6].

Je logické, že jestliže bowing považujeme za ukazatel obstrukčního hydrocefalu, mělo

by dojt k vymizení tohoto znaku po úspěšné léčbě. Tuto hypotézu potvrzují naše zkušenosti. Na základě pozorování pooperačních nálezů na MR mozku jsme zjistili, že u pacientů s předoperačně přítomným bowingem došlo po úspěšné ETV u 96 % z nich k úpravě tvaru třetí komory (obr. 3) [6]. Také Foroughi et al pozorovali úpravu deformace spodiny třetí komory u 92 % pacientů s úspěšnou ETV [8]. Úprava tvaru třetí komory je statisticky významně asociována s úspěchem ETV [6].

V současnosti je všeobecně uznávaným indikačním nástrojem endoskopické ventrikulocisternostomie tzv. ETV success score (ETVSS). ETVSS je založeno na hodnocení vlivu klinických faktorů, jako jsou věk, etiologie hydrocefalu a přítomnost předchozí zkratové operace, na úspěšnost ETV [16]. Výpočet tohoto skóre předpovídá pravděpodobnou procentuální úspěšnost ETV [16]. Efektivita tohoto skóre byla prokázána na řadě studií [16–19]. Zajímavé by bylo srovnání bowingu s ETVSS v efektivitě předpovědět úspěch ETV, tedy ve srovnání klinických



Obr. 3. Předoperační MR mozku, T1 vážený obraz, sagitální projekce. (A) Vyjádřený bowing třetí komory. (B) Pooperační úprava tvaru třetí komory po úspěšné endoskopické ventrikulocisternostomii.

Fig. 3. Preoperative brain MRI, T1-WI, sagittal projection. (A) Bowing of the third ventricle. (B) Postoperative correction of the third ventricle morphology after successful endoscopic ventriculocisternostomy.

a radiologických znaků. Touto hypotézou se zabývali Wang et al, podle nichž má bowing vyšší schopnost předpovědět úspěšnost ETV ve srovnání s ETVSS [9]. Na souboru 129 bowing pozitivních pacientů pozorovali úspěšnost 81 %, což bylo statisticky signifikantně vyšší než ETVSS predikovaných 69 % [9]. Podle Wang et al by u bowing pozitivních pacientů měla být ETV první metodou léčby, u bowing negativních by pak mělo být uplatněno ETVSS [9]. Obecně jsou za nejlepší kandidáty k ETV považováni pacienti s ETVSS ≥ 80 [16]. Kulkarni et al zjistili, že u méně ideálních kandidátů s ETVSS ≤ 70 je riziko selhání ETV v období po 3–6 měsících nižší ve srovnání s pacienty po shuntových operacích, kteří jsou zatíženi vysokým rizikem dlouhodobých komplikací [16]. Stejně jako přítomnost bowingu neznamená automaticky 100% úspěšnost ETV, lze i u pacientů s nejvyšším ETV (80–90) pozorovat selhání, jak uvádí Gianaris et al, kteří u těchto pacientů pozorovali selhání v 18,6 % [20]. V našem souboru jsme pozorovali selhání ETV u 9 % bowing pozitivních pacientů starších 6 měsíců [6]. Dlouhý et al pozorují selhání u 29,5 % bowing pozitivních pacientů, Vogel et al u 21 % a Foroughi et al u 3 % z nich [2,7,8]. I přes určitou míru nejistoty a rizika selhání jsou bowing a ETVSS považovány za zásadní nástroje v indikaci ETV.

Za nevýhodu bowingu považujeme, že při některých patologických procesech postihujících oblast třetí komory (nádory, vývojové vady) jej nelze hodnotit, a nelze jej tedy použít v indikační rozvaze ETV. V našem souboru nebylo z těchto důvodů možno posoudit přítomnost bowingu u 15 (9,5 %) ze 157 pacientů [6]. V těchto případech se rozhoduje na

základě přítomnosti ostatních radiologických známek obstrukce a na možnostech samotného technického provedení ETV. Pacienti s vyjádřeným hydrocefalem, u kterých není ETV indikována nebo je technicky neproveditelná, jsou indikováni ke zkratové operaci.

Závěr

Bowing třetí komory je jednoduchý a velmi efektivní radiologický ukazatel schopný předpovědět úspěšnost ETV. U pacientů s přítomností tohoto znaku a klinicky vyjádřeným hydrocefalem by měla být ETV metodou první volby léčby. Tento ukazatel nedoporučujeme používat u dětí mladších 6 měsíců. U pacientů s absencí tohoto znaku a s podezřením na obstrukční hydrocefalus doporučujeme v indikační rozvaze použití ETVSS.

Grantová podpora

Podpořeno MZ ČR – RVO – FNOs/2017.

Konflikt zájmů

Autoři deklarují, že v souvislosti s předmětem studie nemají žádný konflikt zájmů.

Literatura

- Krejčí T, Mruzek M, Vecera Z et al. Prediction of success and failure of endoscopic third ventriculostomy. *Cesk Slov Neurol N* 2015; 78/111(4): 413–422.
- Dlouhý BJ, Capuano AW, Madhavan K et al. Preoperative third ventricular bowing as a predictor of endoscopic third ventriculostomy success. *J Neurosurg Pediatr* 2012; 9(2): 182–190. doi: 10.3171/2011.11.PEDS11495.
- Kehler U, Gliemroth J. Extraventricular intracisternal obstructive hydrocephalus – a hypothesis to explain successful 3rd ventriculostomy in communicating hydrocephalus. *Pediatr Neurosurg* 2003; 38(2): 98–101. doi: 10.1159/000068053.
- Börcek AÖ, Uçar M, Karaaslan B. Simplest radiological measurement related to clinical success in endoscopic third ventriculostomy. *Clin Neurol Neurosurg* 2017; 152: 16–22. doi: 10.1016/j.clineuro.2016.11.006.

- Kehler U, Regelsberger J, Gliemroth J et al. Outcome prediction of third ventriculostomy: a proposed hydrocephalus grading system. *Minim Invasive Neurosurg* 2006; 49(4): 238–243. doi: 10.1055/s-2006-950382.
- Krejčí T, Krejčí O, Večeřa Z et al. The role of third ventricle bowing in the success of endoscopic third ventriculostomy in pediatric and adult patients. *Clin Neurol Neurosurg* 2019; 187: 105554. doi: 10.1016/j.clineuro.2019.105554.
- Vogel TW, Bahuleyan B, Robinson S et al. The role of endoscopic third ventriculostomy in the treatment of hydrocephalus. *J Neurosurg Pediatr* 2013; 12(1): 54–61. doi: 10.3171/2013.4.PEDS12481.
- Foroughi M, Wong A, Steinbok P et al. Third ventricular shape: a predictor of endoscopic third ventriculostomy success in pediatric patients. *J Neurosurg Pediatr* 2011; 7(4): 389–396. doi: 10.3171/2011.1.PEDS10461.
- Wang Q, Cheng J, Zhang S et al. Prediction of endoscopic third ventriculostomy (ETV) success with preoperative third ventricle floor bowing (TVFB): a supplement to ETV success score. *Neurosurg Rev* 2020; 43(6): 1575–1581. doi: 10.1007/s10143-019-01178-1.
- Santamarta D, Díaz Alvarez A, Gonçalves JM et al. Outcome of endoscopic third ventriculostomy. Results from an unselected series with noncommunicating hydrocephalus. *Acta Neurochir (Wien)* 2005; 147(4): 377–382. doi: 10.1007/s00701-005-0484-8.
- Faggini R, Calderone M, Denaro L et al. Long-term operative failure of endoscopic third ventriculostomy in pediatric patients: the role of cine phase-contrast MR imaging. *Neurosurg Focus* 2011; 30(4): E1. doi: 10.3171/2011.1.FOCUS10303.
- Rekate HL, Nadkarni TD, Wallace D. The importance of the cortical subarachnoid space in understanding hydrocephalus. *J Neurosurg Pediatr* 2008; 2(1): 1–11. doi: 10.3171/PED/2008/2/7/001.
- Lipina R, Reguli S, Dolezilová V et al. Endoscopic third ventriculostomy for obstructive hydrocephalus in children younger than 6 months of age: is it a first-choice method? *Childs Nerv Syst* 2008; 24(9): 1021–1027. doi: 10.1007/s00381-008-0616-6.
- Sacko O, Boetto S, Lauwers-Cances V et al. Endoscopic third ventriculostomy: outcome analysis in 368 procedures. *J Neurosurg Pediatr* 2010; 5(1): 68–74. doi: 10.3171/2009.8.PEDS08108.
- Duru S, Peiro JL, Oria M et al. Successful endoscopic third ventriculostomy in children depends on age and etiology of hydrocephalus: outcome analysis in 51 pediatric patients. *Childs Nerv Syst* 2018; 34(8): 1521–1528. doi: 10.1007/s00381-018-3811-0.
- Kulkarni AV, Drake JM, Kestle JR et al. Predicting who will benefit from endoscopic third ventriculostomy compared with shunt insertion in childhood hydrocephalus using the ETV Success Score: clinical article. *J Neurosurg Pediatr* 2010; 6(4): 310–315. doi: 10.3171/2010.8.PEDS103.
- Durnford AJ, Kirkham FJ, Mathad N et al. Endoscopic third ventriculostomy in the treatment of childhood hydrocephalus: validation of a success score that predicts long-term outcome: clinical article. *J Neurosurg Pediatr* 2011; 8(5): 489–493. doi: 10.3171/2011.8.PEDS1166.
- Warf BC, Mugamba J, Kulkarni AV. Endoscopic third ventriculostomy in the treatment of childhood hydrocephalus in Uganda: report of a scoring system that predicts success: clinical article. *J Neurosurg Pediatr* 2010; 5(2): 143–148. doi: 10.3171/2009.9.PEDS09196.
- Kulkarni AV, Drake JM, Mallucci CL et al. Endoscopic third ventriculostomy in the treatment of childhood hydrocephalus. *J Pediatr* 2009; 155(2): 254–259. doi: 10.1016/j.jpeds.2009.02.048.
- Gianaris TJ, Nazar R, Middlebrook E et al. Failure of ETV in patients with the highest ETV success scores. *J Neurosurg Pediatr* 2017; 20(3): 225–231. doi: 10.3171/2016.7.PEDS1655.