

Koincidence roztroušené sklerózy a myasthenia gravis

Coincidence of multiple sclerosis and myasthenia gravis

Vážená redakce,

prezentujeme případ vzácné koincidence RS a myasthenia gravis (MG) u našeho nyní 70letého pacienta.

Roztroušená skleróza je chronické autoimunitní onemocnění mozku a míchy, které má s destrukcí myelinu spojenou nejen složku zánětlivou, ale i neurodegenerativní, přičemž dochází ke ztrátě axonů. Přibližná prevalence nemoci v ČR převyšuje 160/100 000 obyvatel a incidence se pohybuje okolo 11,7/100 000 [1]. Stanovení diagnózy závisí na klinickém obrazu a nálezů na MR mozku. Vyšetření mozkomíšního moku a eventuálně průkaz intrathekální syntézy (ITS) imunoglobulinů IgG má spíše doplňkový charakter a vyloučí diagnózy jiné.

Myasthenia gravis je také autoimunitní onemocnění, u kterého dochází k poruše nervosvalového přenosu.

Incidence se v jednotlivých epidemiologických studiích liší. Piťha v roce 2010 odhadoval prevalenci nemoci v ČR na 240/1 000 000 a incidenci na 21/1 000 000 [2].

První příznaky onemocnění se mohou objevit v jakémkoliv věku, ale lze pozorovat dva vrcholy incidence, a to kolem 30. roku, kdy jsou postiženy spíše ženy, a kolem 60. roku, kdy je choroba častěji pozorována u mužů [3]. Dochází zde k produkci autoprotilátek B-lymfocyty proti nikotinovému acetylcholinovému receptoru (anti-AChR), svalově specifické tyrozinkináze (anti-MuSK) či nízkodenzitnímu lipoproteinovému receptoru (anti-Lrp4). Kromě produkce protilátek hraje v imunopatogenezi nemoci roli dysregulace na úrovni T lymfocytů (a to jak pomocných CD4+ T lymfocytů, tak cytotoxických CD8+ T lymfocytů) [4].

Referovaný pacient se narodil v roce 1949 a do svých 56 let vážněji nestonal. V roce 2003 havaroval při sáňkování, došlo k ruptuře pouzdra kolenního kloubu vpravo a poranění nervus peroneus communis s následnou těžkou pravostrannou peroneální parézou. Léky trvale neužíval. Rodinná anamnéza byla neu-

rologicky negativní, až na syna trpícího dětskou mozkovou obrnou. Pracoval jako dělník a žil s nemocným synem v bytě. První příznaky možného neurologického onemocnění se u pacienta objevily v roce 2005, kdy byl neurologem vyšetřen pro vestibulocerebelární symptomatiku. Na naše pracoviště se nemocný dostavil v roce 2006 s vertiginózními potížemi. V neurostatu byl přítomen disociovaný horizontální nystagmus oboustranně v temporálních pohledech, na horních končetinách byla dystaxe, pozitivní Trömmnerův jev vlevo, na dolních končetinách byla poúrazová peroneální paréza vpravo a byla přítomna také sfinkterová dysfunkce. Pociťoval zvýšenou únavu, s oporou jedné hole ušel 1 km. Byla vyslovena suspekce na demyelinizační onemocnění. Kritéria na MR pro RS byla splněna (obr. 1). V likvoru byla pozitivní ITS IgG (16 pásů). Byla stanovena diagnóza relaps-remitentní formy RS typu „late onset“. Do medikace byly nasazeny prednison 5 mg, azathioprin 50 mg/d a pacient byl odeslán k přeléčení 5 g metylprednisolonu intravenózně. V roce 2009 nemocný ušel s oporou 50 m, v neurostatu dominovala těžká spastická paraparéza dolních končetin, přidávala se slabost končetin horních. Hodnota Expanded Disability Status Scale byla 6 bodů. Nesplňoval tehdejší kritéria pro podání choroby modifikujícího léčiva (DMD). Byla zahájena terapie dle Harvardského protokolu (každé 4 týdny 1 g Solumedrolu s následnou aplikací 800 mg cyklofosfamidu, postupně se interval prodlužoval na každých 8 týdnů). Tuto léčbu nemocný dobře toleroval. V roce 2017 byl stav stacionární. Poté však pacient z neznámých důvodů přerušil léčbu a ke kontrole se dostavil až v listopadu 2019 pro celkové zhoršení stavu. Nejvíce si stěžoval na rozmazané vidění a v neurostatu byla navíc přítomná léze nervus oculomotorius vpravo. Pacienta jsme přijali k přešetření v průběhu hospitalizace. Na MR mozku se zobrazily známé ložiskové změny bílé hmoty kompatibilní s RS, avšak nebyla popsána pro-

Redakční rada potvrzuje, že rukopis práce splnil ICMJE kritéria pro publikace zasílané do biomedicínských časopisů.

The Editorial Board declares that the manuscript met the ICMJE "uniform requirements" for biomedical papers.

P. Hemerková¹, H. Matulová¹, J. Jandura²

¹ Neurologická klinika

LF UK a FN Hradec Králové

² Radiologická klinika

LF UK a FN Hradec Králové

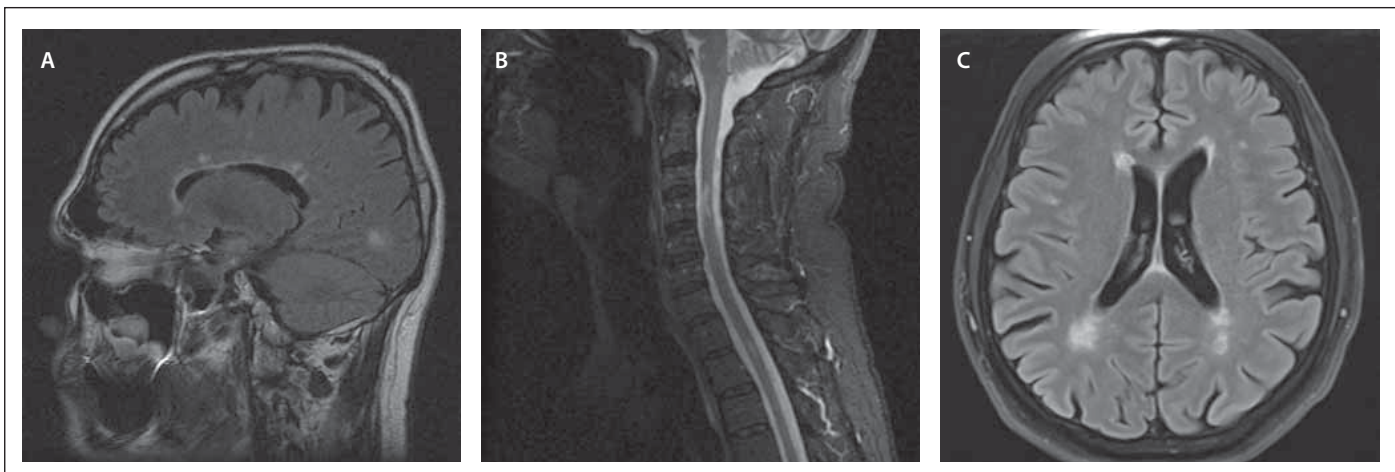

MUDr. Pavlína Hemerková
Neurologická klinika
LF UK a FN Hradec Králové
Sokolská 581
500 05 Hradec Králové
e-mail: pavlinahemerkova@seznam.cz

Přijato k recenzi: 23. 4. 2020

Přijato do tisku: 25. 11. 2020

grese či aktivita onemocnění. Hodnoty glykovaného hemoglobinu a hormonů štítné žlázy byly v normě. Likvorologické vyšetření bylo bez průkazu neuroinfektu. Při vyšetření EMG byla detekována porucha nervosvalového přenosu postsynaptického typu (obr. 2). CT mediastina byla bez průkazu expanze. Byla odebrána hladina protilátek, anti-AChR a anti-MuSK. Zahájili jsme medikaci pyridostigminem (Mestinon 60 mg tbl. p. o. 1–1–1) a pacienta jsme ve zlepšeném stavu propustili domů s plánem ambulantní kontroly. Za 6 dní po dimisi se pacient znovu do naší ambulance. Stěžoval si na rozmazané vidění, celkovou slabost a potíže s polykáním. Při neurologickém vyšetření byla pozorována ptóza pravého a semiptóza levého horního víčka, byl pozitivní Simpsonův i Gorelickův test. Byla již k dispozici hladina protilátek anti-AChR, které byly pozitivní (více než 8 nmol/l). Byla



Obr. 1. Vyšetření MR.

(A) Mozek, T2 FLAIR sekvence, sagitální obraz – vícečetná hyperintenzní ložiska v periventrikulární bílé hmotě mozku uložena při postranní komoře – obraz „Dawsonových prstů“ (typický obraz distribuce demyelinizačních ložisek při RS).

(B) Krční páteř, T2 STIR sekvence, sagitální obraz – hyperintenzní ložiskové postižení míchy v úrovni obratlů C3–4 a v úrovni meziobratlového prostoru Th1–2 – ložiska odpovídají demyelinizačnímu postižení při RS.

(C) Mozek, T2 FLAIR sekvence, axiální obraz – hyperintenzní ložiskové postižení bílé hmoty mozku; jedno malé ložisko je v juxtakortikální lokalizaci frontálně vpravo, několik dalších ložisek je bilaterálně periventrikulárně a jedno ložisko je v paraventrikulární bílé hmotě mozku frontálně vlevo.

FLAIR – fluid attenuated inversion recovery; STIR – short tau inversion recovery

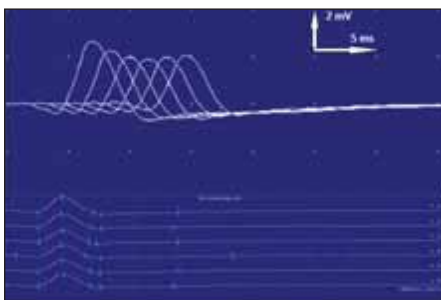
Fig. 1. MRI examination.

(A) Brain, T2 FLAIR sequence, sagittal scan – multiple hyperintensive lesions in the periventricular white matter of the brain beside the lateral ventricle – „Dawson fingers“ (a typical picture of the distribution of demyelinating lesions in MS).

(B) Cervical spine, T2 STIR sequence, sagittal scan – focal spinal cord hyperintensive lesions at the level of vertebrae C3–4 and at the level of the intervertebral space Th1–2 – lesions correspond to demyelinating involvement in MS.

(C) Brain, T2 FLAIR sequence, axial scan – hyperintensive focal lesions of the white matter of the brain; one small lesion is frontally on the right in the juxtacortical localization, several other lesions are bilaterally periventricular, and one lesion is frontally on the left in the paraventricular white matter of the brain.

FLAIR – fluid attenuated inversion recovery; STIR – short tau inversion recovery



Obr. 2. Vyšetření EMG. Při repetitivní stimulaci (3 Hz) 37 % dekrement amplitudy sumačního svalového akčního potenciálu z musculus nasalis svědčí pro poruchu transmise na nervosvalové ploténce postsynaptického typu a tedy podporující diagnózu myasthenia gravis.

Fig. 2. EMG examination. At repetitive stimulation (3 Hz), 37% decrement of the amplitude of the cumulative muscle action potential from the nasalis muscle, indicating a transmission disorder on the postsynaptic neuromuscular disc and thus supporting the diagnosis of myasthenia gravis.

stanovena diagnóza generalizované séropozitivní MG. Do medikace byly přidány distigmin, prednison (v úvodu s postupnou titrací na 60 mg/d) a azathioprin. Při této terapii došlo k výraznému zlepšení. Zprvu byla s pacientem horší spolupráce – štípal doma dříví, věnoval se cyklistice a často se vracel do poradny pro nervosvalová onemocnění s epizodami dekompenzace onemocnění. Později pochopil důležitost režimových opatření a přibližně posledních 10 měsíců, při medikaci prednisonu (10 mg/d), pyridostigminu (60 mg 1–1–1 tbl.) a azathioprinu (25 mg/d), je bez příznaků MG. Stran RS je stav také stabilní. Poslední měsíce ho trápily bolesti zad při kompresivních frakturách obratlů, které vznikly následkem pádů a v terénu osteoporózy při chronické kortikoterapii. Byl dlouho hospitalizován v léčebně dlouhodobě nemocných. Nakonec se mu podařilo zrekonstruovat byt na bezbariérový a pobývá doma.

Koincidence RS a MG je vzácná, nicméně vyskytuje se častěji, než pokud by se jednalo pouze o náhodnou asociaci. Základ-

ním společným rysem je autoimunitní patogeneze obou onemocnění. Z toho vyplývají i obdobné etiopatogenetické mechanismy. Mezi predispozice obou onemocnění patří faktory genetické i hormonální či nedostatek vitamínu D. Možným spouštěčem pak může být např. infekce či chronický stres interagující s imunitním systémem. MG se může objevit před nebo až po onemocnění RS. Američtí autoři Dehbashi et al v roce 2019 zpracovali rešerši, ve které v literatuře publikované od roku 1980 našli 29 kazuistik popisujících koincenci těchto dvou onemocnění. Ve 26 případech se jednalo o ženy mající mírný průběh obou onemocnění, jaký je pozorován i u našeho nemocného. U třech pacientů došlo k rozvoji MG po léčbě RS interferonem beta, u jednoho nemocného po léčbě glatirameracetátem a alemtuzumabem. Není jisté, zda tyto léky zafungovaly přímo jako spouštěče onemocnění anebo byly u predisponovaných nemocných jen jakýmsi trigger faktorem [5]. Autoři Danikowski et al přikládají zásadní vliv

v patogenezi autoimunitních nemocí dysfunkci tzv. Treg lymfocytů, které normálně tlumí funkci CD4+T lymfocytů schopných autoimunitních reakcí, detaily ale přesahují rámec tohoto sdělení [6].

Chtěli jsme upozornit na možnost opomíjené diagnostiky koincidence těchto dvou jednotek při překrytí zvláště bulbární symptomatiky a okulárních příznaků u obou onemocnění.

Mějme tento možný souběh na paměti a neváhejme doplnit příslušná pomocná vy-

šetření u nemocných s atypickým průběhem MG či RS.

Grantová podpora

Podpořeno MZ ČR – RVO (FNHK, 00179906) a UK (PROGRES Q40). Financováno z projektu IT4Neuro(degeneration), reg. č. CZ.02.1.01/0.0/0.0/18_069/0010054.

Literatura

1. Vachová M. Současná epidemiologická data roztroušené sklerózy v ČR. *Cesk Slov Neurol N* 2010; 73/106 (Suppl 2): S124.

2. Piřha J. Klinický obraz myasthenia gravis. In: Piřha J (ed). *Myasthenia gravis a ostatní poruchy nervosvalového přenosu*. Praha: Maxdorf 2010: 96–114.

3. Špalek P. Myasthenia gravis. *Cesk Slov Neurol* 2008; 71/104(1): 7–24.

4. Jakubíková M., Piřha J. Současný pohled na imunopatogenezi myasthenia gravis. *Cesk Slov Neurol N* 2015; 78/111(6): 649–654.

5. Dehbashi S, Hamouda D, Shanina E. Co-occurrence of multiple sclerosis and myasthenia gravis: a case report and review of immunological theories. *Mult Scler Relat Disord* 2019; 34: 135–136. doi: 10.1016/j.msard.2019.06.027.

6. Danikowski KM, Jayaraman S, Prabhakar BS. Regulatory T cells in multiple sclerosis and myasthenia gravis. *J Neuroinflammation* 2017; 14(1): 117. doi: 10.1186/s12974-017-0892-8.

ČESKÁ NEUROLOGICKÁ SPOLEČNOST

První mobilní appka jen pro neurology!

- Přednostní získávání odborného obsahu
- Notifikace o aktuálním dění
- Odborný obsah dostupný i offline

Available on the **App Store** GET IT ON **Google Play**