

doi: 10.14735/amcsnn2019664

# Spinální meningiomy – 92 pacientů operovaných na našem pracovišti

## Spinal meningiomas – 92 patients operated at our department

### Souhrn

**Cíl:** Spinální meningiomy jsou nejčastějším primárním spinálním tumorem. Naše retrospektivní studie popisuje výsledky chirurgické léčby, které porovnává se zahraničními sériemi. Současně tak podává i stručný přehled vybrané literatury. **Soubor a metodika:** Práce zahrnuje 92 pacientů operovaných mezi roky 1998 až 2018. Hodnoceny byly klinická symptomatologie, věk, pohlaví, rizikové komorbidity, spinální etáž, délka trvání příznaků, radikalita resekce, výskyt recidiv nádoru a komplikace spojené s léčbou. **Výsledky:** S diagnózou jsme se častěji setkali u žen (81,5 %). Průměrný věk byl 64 let. Většina meningiomů byla lokalizována v rozsahu hrudní páteře (79 %), zbytek (21 %) v páteři krční. Nejčastějším příznakem byl motorický deficit diagnostikovaný v 79 % případů. Méně často jsme zaznamenali poruchu čítí (70 %), sfinkterů (10 %) či lokální bolest (4,3 %), jakožto hlavní symptom. Celkem 11 % tumorů bylo asymptomatických. Průměrná doba trvání příznaků byla 10 měsíců. Radikální resekci podstoupilo 92,3 % pacientů. Průměrná doba následného sledování byla 36 měsíců. Během tohoto období jsme zaznamenali recidivu u 8,7 % operovaných. U 88 % symptomatických pacientů došlo pooperačně ke zlepšení klinického stavu, u 2 % ke zhoršení. Zbytek zůstal klinicky neměnný. **Závěr:** Výsledky chirurgické léčby spinálních meningiomů jsou příznivé. Ačkoli je procento výskytu recidiv tumoru nízké, pravidelné a dlouhodobé sledování pacientů pro jejich včasnou diagnózu je nezbytné.

### Abstract

**Aim:** Spinal meningiomas are the most common primary spinal tumors. Our retrospective study describes the results of surgical treatment and compares them to foreign series. At the same time, it gives a brief overview of selected literature. **Materials and methods:** The study includes 92 patients operated between years 1998 and 2018. Clinical symptomatology, age, gender, risk co-morbidities, spinal level, duration of symptoms, radicality of resection, tumor recurrences and complications associated with treatment were evaluated. **Results:** We encountered the diagnosis more often in women (81.5%). The average age was 64 years. Most meningiomas were located in the thoracic spine (79%), and the rest (21%) in the cervical spine. The most common symptom was motor deficit diagnosed in 79% of cases. Sensation disorder (70%), sphincter dysfunction (10%) or local pain (4.3%) as a major symptom were less common. Altogether 11% of the tumors were asymptomatic. The mean duration of symptoms was 10 months. 92.3% of patients underwent radical resection. The mean follow-up was 36 months. During this period, we recorded tumor recurrence in 8.7% of operated patients. 88% of symptomatic patients improved postoperatively, and 2% worsened. The rest remained clinically unchanged. **Conclusion:** The results of surgical treatment of spinal meningiomas are favorable. Although the rate of tumor recurrence is low, regular and long-term follow-up of patients is essential for its early diagnosis.

Autoři deklarují, že v souvislosti s předmětem studie nemají žádné komerční zájmy.

The authors declare they have no potential conflicts of interest concerning drugs, products, or services used in the study.

Redakční rada potvrzuje, že rukopis práce splnil ICMJE kritéria pro publikace zasílané do biomedicínských časopisů.

The Editorial Board declares that the manuscript met the ICMJE "uniform requirements" for biomedical papers.

**R. Voldřich, D. Netuka, V. Beneš**

Neurochirurgická a neuroonkologická klinika 1. LF UK a ÚVN Praha



**MUDr. Richard Voldřich**  
Neurochirurgická  
a neuroonkologická klinika  
1. LF UK a ÚVN Praha  
U Vojenské nemocnice 1200/1  
169 02 Praha  
e-mail: richard.voldrich@uvn.cz

Přijato k recenzi: 15. 7. 2019

Přijato do tisku: 30. 10. 2019

### Klíčová slova

meningiom – spinální meningiomy – operační léčba – výsledky

### Key words

meningioma – spinal meningioma – surgery – outcome

### Úvod

Meningiomy jsou typicky benigní, pomalu rostoucí tumory, vycházející z buněk arachnoidey. Spinální meningiomy reprezentují podle různých studií 1,2–12 % všech meningiomů a 25–45 % všech primárních spinálních tumorů [1–7]. Jsou tradičně popisovány jako intradurální, extramedulární léze a, přes-

tože se vyskytují nejčastěji v oblasti hrudní páteře, setkat se s nimi můžeme v kterékoli spinální etáži [8]. Postihují především ženy mezi 50 a 80 lety, což je přisuzováno hlavně expresi hormonálních receptorů [9–11]. Klasifikovat spinální meningiomy je možné podle celého řady kritérií. Prognosticky významné je rozdělení na základě stupně malignity, kde podle

Světové zdravotnické organizace (World Health Organization; WHO) rozlišujeme tři stupně. Grade I zpravidla představuje více než 90 % tumorů [6]. Přestože stran topografické klasifikace není literatura jednotná, nejčastěji je popisována laterální či ventrolaterální poloha meningiomu vůči míše [12]. Terapeutickou metodou volby je radikální resekce.

Tab. 1. Modifikovaná McCormickova škála [13].

Stupeň	Klinický obraz
I	neurologicky intaktní, normální pohyblivost, možná minimální dysestézie
II	mírný motorický nebo sensorický deficit, zachovaná funkční nezávislost
III	středně těžký deficit, limitovaná funkce, pacient nezávislý jen při externí pomoci (hůl)
IV	těžký motorický nebo sensorický deficit, významně omezená funkce, pacient závislý na pomoci okolí
V	paraplegie nebo kvadruplegie, možný náznak pohybu

Tab. 2. Simpsonova stupnice [14].

Stupeň	Radikalita resekce
I	kompletní odstranění tumoru vč. excize přilehlé dury, případně abnormální kosti
II	kompletní odstranění tumoru, koagulace přilehlé dury
III	kompletní odstranění tumoru bez resekce či koagulace přilehlé dury
IV	subtotální resekce
V	prostá dekomprese s/bez biopsie tumoru

Tab. 3. Základní epidemiologie souboru a vztah k výsledku operace.

Zkoumaný faktor		Zastoupení pacientů (%)	Recidiva; n (%)	Uspokojivý výsledek; n (%)
věková skupina (let)	25–50	16 (15)	3 (20)	14 (93)
	50–65	23 (27)	3 (13)	22 (96)
	66–80	45 (48)	2 (4,4)	35 (78)
	> 80	9 (10)	0 (0)	6 (67)
pohlaví	muž	17 (18,5)	0 (0)	15 (88)
	žena	75 (81,5)	8 (11)	62 (83)
spinální etáž	krční	19 (21)	2 (11)	18 (95)
	hrudní	73 (79)	6 (8)	59 (81)
	bederní	0 (0)	0 (0)	0 (0)
	křížová	0 (0)	0 (0)	0 (0)
lokalizace	intradurální, extramedulární	87 (94,6)	7 (8)	73 (84)
	extradurální porce	5 (5,4)	1 (20)	5 (100)

n – počet

nická symptomatologie byla kvantifikována podle modifikované McCormickovy škály (Modified McCormick Scale; MMS) [13] (tab. 1). Tato stupnice sloužila i ke srovnání předoperačního a pooperačního stavu pacienta. Dále jsme hodnotili věk v době operace, pohlaví, rizikové komorbidity (zejména neurofibromatózu 2. typu a intrakraniální meningiomy), spinální etáž tumoru, délku trvání příznaků, radikalitu resekce podle Simpsonovy stupnice [14] (tab. 2) a výskyt recidivy nádorového růstu. Komplikace vedoucí k prodloužení hospitalizace pacienta, jako chirurgické, plicní, infekční, tromboembolické, kardiologické či urologické, byly rovněž zaznamenány.

## Výsledky Epidemiologie

Z 92 pacientů bylo 81,5 % (n = 75) žen. Průměrný věk v době operace byl 64 let a významně se nelišil v závislosti na pohlaví. Nejstaršímu pacientovi bylo v době operace 86 let, nejmladšímu pak 25 let. Všichni tři nejmladší pacienti operovaní ve věku 25, 29 a 34 let přitom byli současně diagnostikováni s neurofibromatózou 2. typu. Nejčastější výskyt tumoru byl v rozsahu hrudní páteře. Zde se nacházelo 79 % (n = 73) spinálních meningiomů, 85 % (n = 62) z těchto lézí bylo diagnostikováno u ženského pohlaví. Zbýlých 21 % (n = 19) nádorů se nacházelo v oblasti krční páteře. Také zde převládala výskyt u žen (68 %; n = 13). Kromě uvedených tří pacientů s neurofibromatózou 2. typu mělo dalších šest pacientů nález intrakraniálních meningiomů. Vždy se jednalo o ženu, průměrný věk byl 66 let. Většina tumorů byla lokalizována intradurálně, extramedulárně (94,6 %; n=87). Bylo však nalezeno i pět expanzí se současným extra- i intradurálním rozložením (5,4 %; n = 5). Základní epidemiologická data a jejich vztah k výsledku operace jsou shrnuta v tab. 3.

## Klinická symptomatologie

Nejčastějším klinickým příznakem byla porucha hybnosti končetin, zejména dolních. Byla diagnostikována v 79 % (n = 73) případech. Ve 22 % (n = 16) referované skupiny se přitom jednalo o samostatný příznak tumoru, ve zbylých 78 % (n = 57) byla porucha hybnosti pouze jedním ze symptomů. Poruchu čítí (zejména parestézie, dysestézie, hypestézie) jsme zaznamenali u 70 % (n = 64) pacientů, u nichž v 11 % (n = 7) šlo o izolovaný projev nemoci, v 89 % (n = 57) se jednalo o jeden z více příznaků. Porucha sfinkterů byla diagnostikována

Ačkoli články o spinálních meningiomech jsou v zahraničí poměrně četné, přehledy větších klinických sérií v české či slovenské literatuře chybí. Problematice intradurálních, extramedulárních tumorů se ve své minimonografii recentně věnují Moják et al [15]. V následujícím textu tak prezentujeme retrospektivní studii 92 pacientů operovaných na našem pracovišti v letech 1998–2018.

## Materiál a metodika

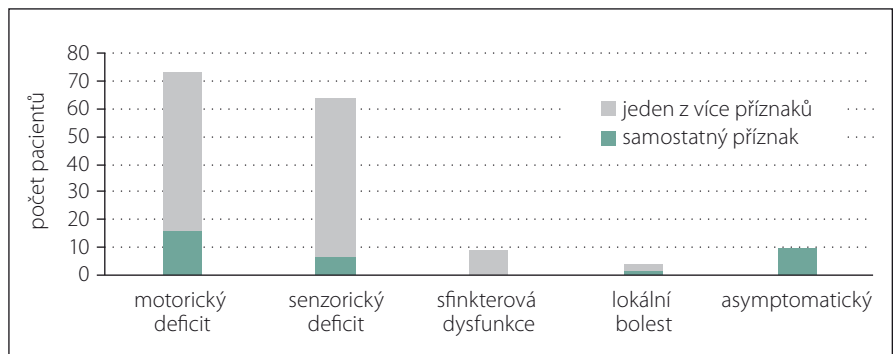
Naše série zahrnuje 92 pacientů operovaných pro diagnózu spinálního meningiomu na Neurochirurgické a neuroonkologické klinice 1. LF UK a ÚVN v Praze. Meningiomy kraniocervikálního přechodu s intrakraniální porcí tumoru a tumory bez histologického potvrzení byly vyřazeny. Všichni pacienti byli neurologicky vyšetřeni před operací a po ní, stejně jako během následujících kontrol. Kli-

u 10 % (n = 9) operovaných, nikdy se nejevilo o samostatný příznak. Lokální bolest, jakožto hlavní symptom vedoucí ke stanovení diagnózy, byla popsána u 4,3 % (n = 4), z nichž u 50 % (n = 2) byly zaznamenány i další příznaky. Celkem 11 % (n = 10) případů bylo zcela asymptomatických. Průměrná doba trvání příznaků před příjmem na naši kliniku byla 10 měsíců. Nejdelší časový interval mezi počátkem klinické symptomatologie a hospitalizací byl 5 let. Klinickou symptomatologií našeho souboru přehledně dokumentuje obr. 1. Klinický obraz souboru byl následně klasifikován podle MMS (tab. 1) do pěti stupňů. Stupeň I představovalo předoperačně 21 % (n = 19) pacientů, stupeň II 33 % (n = 30) pacientů, stupeň III 28 % (n = 26) pacientů, stupeň IV 14 % (n = 13) a stupeň V 4 % (n = 4) pacientů (obr. 2).

### Operace, pooperační výsledky, follow-up

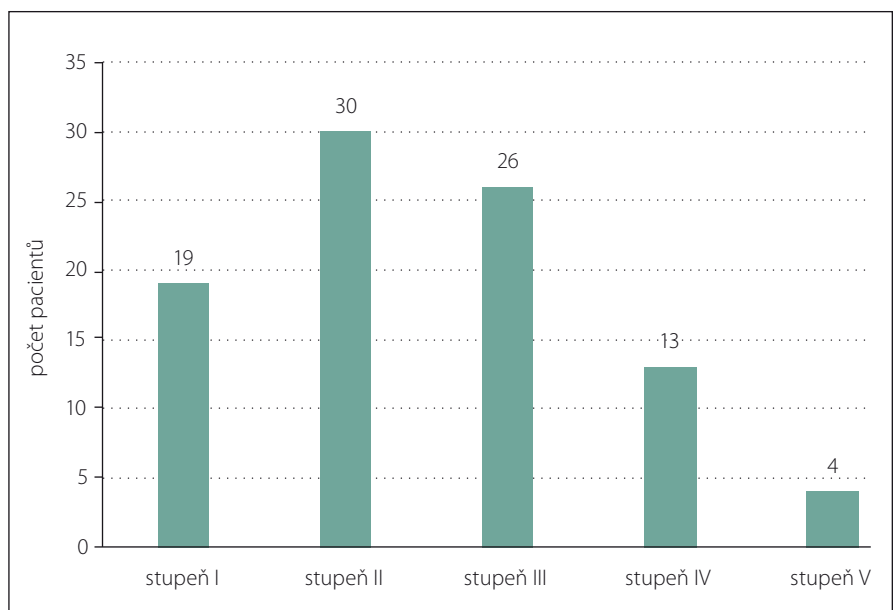
Radikální resekce byla hodnocena podle Simpsonovy stupnice [14] (tab. 2). Radikální resekce bylo dosaženo u 92,3 % (n = 85) pacientů. Simpson II resekce byla přítomna na našem pracovišti výhradním chirurgickým postupem v případě radikálního vyjmutí nádoru. Subtotální resekce byla provedena u 7,6 % (n = 7) operovaných. Průměrná doba následného sledování pacientů byla 36 měsíců (od 1 do 204 měsíců). Během tohoto období byla u 8,7 % (n = 8) pacientů diagnostikována symptomatická recidiva růstu meningiomu, zbylých 91,3 % (n = 84) pacientů zůstalo do poslední kontroly pomocí MR bez recidivy. Z uvedených osmi pacientů čtyři (50 %) podstoupili iniciálně totální a čtyři (50 %) subtotální resekci, sedm (87,5 %) recidiv tumoru bylo při první operaci WHO grade I, jediná (12,5 %) WHO grade II. Z osmi pacientů s recidivou nádorového růstu byli čtyři (50 %) indikováni k jedné reoperaci, jeden (12,5 %) podstoupil reoperaci tři, první dvě z nich však na jiném pracovišti. Zbylí tři (37,5 %) pacienti nebyli k opakovanému zákroku indikováni.

Z 10 asymptomatických pacientů nedošlo u žádného ke klinickému zhoršení. Všichni tedy zůstali na stupni I podle MMS. U symptomatických pacientů došlo k signifikantnímu zlepšení, tedy k posunu v uvedené škále směrem k nižšímu stupni, u 70 % (n = 57) pacientů, 28 % (n = 23) symptomatických pacientů zůstalo zařazeno ve stejném stupni, nicméně u 65 % (n = 15) z uvedených 23 pacientů došlo alespoň k částečnému zlepšení bez posunu v rámci užitých



Obr. 1. Klinická symptomatologie.

Fig. 1. Clinical symptomatology.



Obr. 2. Klinická symptomatologie podle modifikované McCormickovy škály před operací.

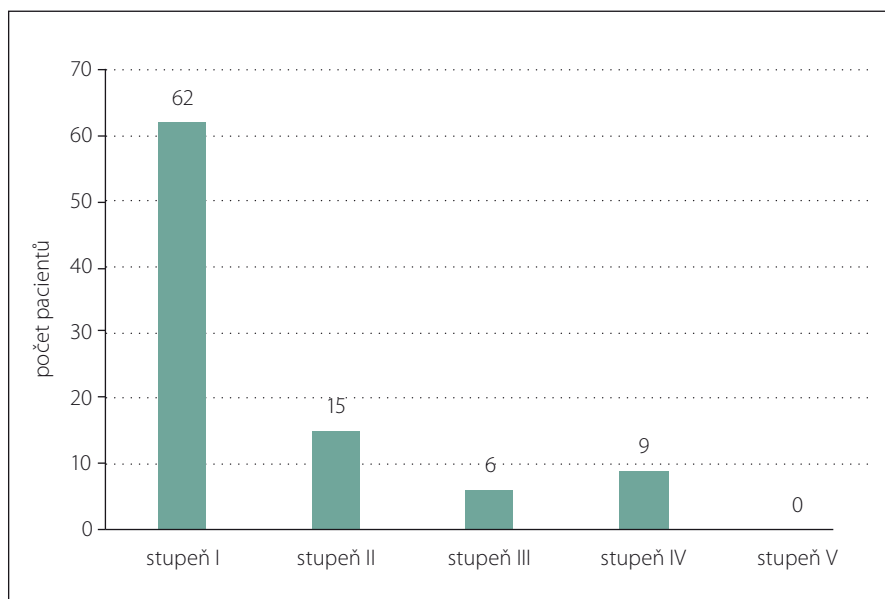
Fig. 2. Clinical symptomatology according to the modified McCormick Scale before surgery.

škály. Z uvedeného plyne, že u 88 % (n = 72) symptomatických pacientů došlo po operaci k alespoň částečnému zlepšení klinického nálezu. U 2 % (n = 2) byl nálezn horší než před operací. Jeden se posunul ze stupně II do stupně III, druhý ze stupně I do stupně II. Uspokojivého klinického výsledku při poslední ambulantní kontrole, tedy MMS I a II, bylo dosaženo u 84 % (n = 77) pacientů. Stupeň III a IV se vyskytovaly u 16 % (n = 15) operovaných. U 33 % (n = 5) z nich došlo k částečnému zlepšení vč. posunu v rámci MMS, 60 % (n = 9) zůstalo klinicky stacionárních, 6,7 % (n = 1) se zhoršilo. Kritéria stupně V nesplňoval pooperačně žádný pacient. Zastoupení jednotlivých stupňů MMS před operací a po ní dokumentují obr. 2 a 3. S chirurgickou komplikací jsme se setkali u 23 % (n = 21) pacientů. Jednalo se zejména o epidu-

rální hematom u 8,7 % (n = 8) a likvorovou pseudocystu rovněž u 8,7 % (n = 8) operovaných. Méně časté byly infekční komplikace 2 % (n = 2), malpozice laminektomie 1 % (n = 1), kyfotizace páteře 1 % (n = 1) či myelodurální srůsty 1 % (n = 1). Z uvedených byla nutná operační revize u 75 % (n = 6) epidurálních hematomů, 50 % (n = 4) likvorových pseudocyst, 100 % (n = 2) infekčních komplikací, malpozice laminektomie a myelodurálních srůstů.

### Diskuze

Spinální meningiomy představují nejčastější primární nádor spinální oblasti [4]. Terapeutickou metodou volby je radikální chirurgická resekce. Podle Namera et al [16] první úspěšnou operaci spinálního meningiomu provedl sir Victor Horsley roku 1887.



Obr. 3. Klinická symptomatologie podle modifikované McCormickovy škály po operaci.

Fig. 3. Clinical symptomatology according to the modified McCormick Scale after surgery.

Typicky postihují ženy mezi 50 a 80 lety, což je přisuzováno především expresi hormonálních receptorů [9–11]. Velká demografická studie Kshetryho et al [6] retrospektivně hodnotící 7 148 spinálních meningiomů v USA udává poměr pohlaví 1 : 3,37 ve prospěch žen. Nejvyšší incidenci spinálních meningiomů tatáž práce zaznamenala v kategorii 75–84 let. Maiti et al [17] publikovali ve své studii poměr pohlaví dokonce 1 : 4,42 ve prospěch žen a průměrný věk

56 let. Výsledky z naší databáze výše uvedeným odpovídají. Celkem 81,5 % pacientů tvořily ženy, průměrný věk v době operace byl 64 let.

Provedené zahraniční studie potvrzují, že se jedná převážně o intradurální, extramedulární léze [1,2,18–21] vyskytující se zejména v oblasti hrudní páteře [1,6,19–24]. Uvedená data potvrzuje i naše série, kde se v rozsahu hrudní páteře vyskytovalo 79 % (n = 73) spinálních meningiomů, zbylých 21 % (n = 19)

nádorů se nacházelo v oblasti páteře krční. Zatímco číselné údaje většiny zahraničních publikací jsou námi prezentovaným procentům velmi blízké, kdy Solero et al [1] zaznamenali hrudní uložení tumoru v 83 %, Gezen et al [18] v 72 % a Gottfried et al v 76 % [22] případů, jsou v literatuře dohledatelné i studie jako Hua et al [3], kde výhradně hrudní spinální meningiom představuje pouze 48 % souboru. Rovněž nízké zastoupení extradurální komponenty bylo na základě dostupné literatury očekávané. V naší práci se našlo 5,4 % (n = 5) tumorů lokalizovaných současně extra- i intradurálně. Čísla prezentovaná v podobných pracích korespondují – King et al [25] 3 %, Setzer et al [26] 6,3 %. Nicméně i zde nalezneme publikace vybočující z průměru. Gezen et al [18] prezentovali 14 %, Cohen-Gadol et al [27] dokonce 17 % zastoupení extradurální komponenty. Podle dostupné literatury je spinální meningiom nejčastěji lokalizován laterálně či ventrolaterálně [1,2,18,24–27]. Přehled literatury dokumentující topografické uložení spinálního meningiomu nabízí ve své práci Bayoumi et al [12].

Výsledná symptomatologie spinálního meningiomu vychází obvykle z komprese míchy [2,12]. Setkáváme se hlavně s motorickým a senzorickým deficitem, lokální bolestí či poruchou sfinkterů. Radikulární symptomatologie je méně častá. Nezřídka bývá spinální meningiom i zcela bez klinických příznaků. V námi prezentovaném souboru jsme se setkali s poruchou hybnosti u 79 %

Tab. 4. Srovnání vybrané literatury s delší dobou sledování oproti naší sérii.

Autor	Rok publikace	Počet pacientů	Průměrný věk (roky)	Radikální resekce (%)	Doba sledování (měsíce)	Výsledek (zlepšení / intaktní) (%)	Recidiva (%)
Levy et al [2]	1982	97	53	82	84	85	3,1
Solero et al [1]	1989	174	56	97	168	86	6,4
Gezen et al [18]	2000	36	49	97	108	86	5,5
Cohen-Gadol et al [27]	2003	80	51	88	88	90	13,75
Schaller et al [32]	2005	33	63	85	96	97	3
Setzer et al [26]	2007	80	62	95	44	94	10
Yoon et al [33]	2007	38	52	84	73	95	15,8
Sandalcioğlu et al [24]	2008	131	69	97	60	96	3
Boström et al [37]	2008	61	61	98	84	100	8,2
Postalci et al [34]	2011	46	52	82	60	91	17
Riad et al [38]	2013	15	67	100	99	100	6
Maiti et al [17]	2016	38	53	97	51	100	10,5
naše studie	2019	92	64	92,3	36	98	8,7

pacientů a se senzorickým deficitem u 70 % pacientů. Porucha funkce sfinkterů (10 %) a lokální bolest jako dominující příznak (4 %) se vyskytovaly méně často. Přesto některé recentní práce [15] uvádějí právě lokální bolest jako symptom nejčastější, který může rozvoji těžšího neurologického deficitu a konečné diagnóze předcházet i o několik let. U 11 % pacientů byl tumor asymptomatický. Naše výsledky jsou v souladu s jinými pracemi, např. Roux et al [19] prezentovali končetinové oslabení u 80 %, poruchu čítí u 67 %, avšak sfinkterovou dysfunkci u 37 % pacientů. Srovnání klinické symptomatologie jednotlivých souborů ve své práci přehledně prezentují Gottfried et al [22].

Metodou volby pro terapii spinálních meningiomů je jednoznačně chirurgická resekce. Ačkoli existují publikace [23,28] preferující resekci typu Simpson I pro nižší procento recidiv při dlouhodobém sledování pacienta, je Simpson II resekce v současnosti stále vnímána jako zlatý standard pro chirurgické řešení spinálního meningiomu, a byla tak výhradním postupem při radikální resekci na našem pracovišti. Při rekurentním průběhu, vyšším WHO gradu či při inkompletní resekci je radioterapie viabilní možností, obzvláště u starších pacientů s komorbiditami nebo vícečetnými nálezy [7,29,30]. Pro prognózu a riziko budoucí recidivy tumoru je rozsah resekce naprosto stěžejní. Radikální resekce na našem pracovišti bylo dosaženo v 92,3 % případů. U sedmi pacientů souboru byla při iniciálním zákroku provedena subtotální resekce. U šesti z nich nebyla radikální resekce dosažena pro problematickou anatomii a uložení tumoru, u jednoho došlo k opakovanému poklesu elektrofyzilogických potenciálů. U čtyř pacientů po subtotální resekci se vyskytla recidiva růstu a klinické prezentace tumoru. U dvou ze tří zbylých chyběl dlouhodobý follow-up, poslední ze zmíněných absolvoval osm kontrol v průběhu 101 měsíců bez recidivy, a to přesto, že se podle histologického rozboru v jeho případě jednalo o meningiom WHO grade II. Přitom vedle radikality resekce představuje právě histologický WHO grade spinálního meningiomu nejvýznamnější morfologický prediktor rekurentního průběhu onemocnění [31]. S recidivou nádoru jsme se setkali u celkem osmi pacientů (8,7 %), z nichž pět podstoupilo aspoň jednu reoperaci. Všechny uvedené pacienty bylo ženského pohlaví. Jejich průměrný věk byl 57 let. Průměrná doba trvání symptomatologie byla 6 měsíců. Naše vý-

sledky tak potvrzují údaje některých publikací [23,27], že nižší věk (průměrný věk všech pacientů souboru byl 64 let) v době operace znamená vyšší riziko recidivy (tab. 3). Naopak ale vyvrací tvrzení autorů Maiti et al [17], že dalším rizikovým faktorem je mužské pohlaví. Procentuální vyjádření rekurentního průběhu je v souladu s jinými pracemi. Nejčastěji se zastoupení pohybují od 3 [2,24,32] do 16 [33] až 17 % [34]. Peker et al [35] ve své studii sice nedokumentují jedinou recidivu, jejich follow-up byl však signifikantně kratší. Právě délka sledování pacienta po resekci se zdá být pro četnost recidiv zásadní. To potvrzují i Mirimanoff et al [36], kteří retrospektivně zaznamenali u meningiomů všech lokalizací (spinálních i intrakraniálních) případné recidivy diagnostikované po totální resekci po 5, 10 a 15 letech. Procenta pacientů bez recidivy v těchto obdobích byla 93, 80 a 68 %. Pouze 8 % souboru však byly spinální meningiomy. Přehled literatury [1,2,17,18,24,26,27,32–34,37,38] zaznamenávající vztah délky sledování pacienta k procentu recidiv přináší tab. 4.

Elementární součástí každé studie hodnotící chirurgické výsledky pracoviště je vždy evaluace klinického stavu pacientů po operaci. Podobně jako Maiti et al [17] jsme ke kvantifikaci klinického stavu před operací a po ní využili MMS. Zmíněná práce uvádí jako uspokojivý pooperační výsledek stupeň I a II uvedené škály, kterého se v jejich souboru povedlo dosáhnout u 76 % operovaných. U asymptomatických pacientů operovaných na našem pracovišti nedošlo ke zhoršení klinického stavu u žádného. Jednoznačně zlepšení, tedy snížení stupně v rámci MMS, bylo zaznamenáno u 70 % symptomatologických pacientů, nicméně u 88 % symptomatologických pacientů došlo ke zlepšení stavu bez vznesené podmínky posunu v rámci uvedené stupnice. Celkem 98 % všech pacientů bylo po zákroku klinicky nezměněných či zlepšených. Uspokojivého klinického výsledku při poslední ambulatní kontrole (McCormick I a II) bylo dosaženo u 84 % námi operovaných pacientů. U dvou pacientů (2 %) série došlo pooperačně ke zhoršení klinického nálezu, přestože u nich nebyla zaznamenána žádná operační či pooperační komplikace. Jeden z dvojice byl sledován pouze po dobu 4 měsíců, k dalším kontrolám se nedostavil, druhý byl pravidelně sledován po dobu 70 měsíců beze změny klasifikace v užití stupnici. Komparaci našich výsledků se zahraničními soubory [1,2,17,18,24,26,27,32–34,37,38] uvádí tab. 4.

## Závěr

Spinální meningiomy jsou zpravidla benigní, pomalu rostoucí tumory postihující zejména ženy po 50. roce věku. Tyto léze se nachází především v oblasti hrudní páteře, můžeme se s nimi však setkat v kterékoli spinální etáži. Terapeutickou metodou volby je radikální chirurgická resekce. Cushing a Eisenhart ve své práci [39] z roku 1938 označili úspěšnou operaci spinálního meningiomu za „jeden z nejvíce uspokojivých ze všech operačních výkonů“. O vděčnosti tohoto výkonu svědčí i naše studie, kdy uspokojivého výsledku hodnoceného dle MMS bylo dosaženo u 84 % námi operovaných, 98 % pacientů bylo po operaci klinicky zlepšených či nezměněných ve srovnání s předoperačním stavem. Výsledky naší kliniky jsou tak srovnatelné s publikovanými zahraničními sériemi. Ačkoli procento recidiv spinálních meningiomů je relativně nízké, podle dostupné literatury narůstá s délkou klinického sledování pacienta. Operování tak musí být sledování dlouhodobé. Opakované klinické kontroly a zobrazovací vyšetření pomocí MR po operaci jsou nezbytné u všech pacientů, zejména těch nižšího věku a po subtotální resekci.

## Literatura

- Solero CL, Fornari M, Giombini S et al. Spinal meningiomas: review of 174 operated cases. *Neurosurgery* 1989; 25(2): 153–160.
- Levy WJ, Bay J, Dohn D. Spinal cord meningioma. *J Neurosurg* 1982; 57(6): 804–812. doi: 10.3171/jns.1982.57.6.0804.
- Hua L, Zhu H, Deng J et al. Clinical and prognostic features of spinal meningioma: a thorough analysis from a single neurosurgical center. *J Neurooncol* 2018; 140(3): 639–647. doi: 10.1007/s11060-018-2993-3.
- Duong LM, McCarthy BJ, McLendon RE et al. Descriptive epidemiology of malignant and nonmalignant primary spinal cord, spinal meninges, and cauda equina tumors, United States, 2004–2007. *Cancer* 2012; 118(17): 4220–4227. doi: 10.1002/cncr.27390.
- Helseth A, Mork SJ. Primary intraspinal neoplasms in Norway, 1955 to 1986. A population-based survey of 467 patients. *J Neurosurg* 1989; 71(6): 842–845. doi: 10.3171/jns.1989.71.6.0842.
- Kshetry VR, Hsieh JK, Ostrom QT et al. Descriptive epidemiology of spinal meningiomas in the United States. *Spine (Phila Pa 1976)* 2015; 40(15): E886–E889. doi: 10.1097/BRS.0000000000000974.
- Westwick HJ, Yuh SJ, Shamji MF. Complication avoidance in the resection of spinal meningiomas. *World Neurosurg* 2015; 83(4): 627–634. doi: 10.1016/j.wneu.2014.12.015.
- Gilard V, Goia A, Ferracci FX et al. Spinal meningioma and factors predictive of post-operative deterioration. *J Neurooncol* 2018; 140(1): 49–54. doi: 10.1007/s11060-018-2929-y.
- Westwick HJ, Shamji MF. Effects of sex on the incidence and prognosis of spinal meningiomas: a surveillance, epidemiology, and end results study. *J Neurosurg Spine* 2015; 23(3): 368–373. doi: 10.3171/2014.12.SPINE.14974.



10. Wiemels J, Wrensch M, Claus EB. Epidemiology and etiology of meningioma. *J Neurooncol* 2010; 99(3): 307–314. doi: 10.1007/s11060-010-0386-3.
11. Wigertz A, Lonn S, Mathiesen T et al. Original contribution risk of brain tumors associated with exposure to exogenous female sex hormones. *Am J Epidemiol* 2006; 164(7): 629–636. doi: 10.1093/aje/kwj254.
12. Bayoumi AB, Laviv Y, Yokus B et al. Proposal of a new radiological classification system for spinal meningiomas as a descriptive tool and surgical guide. *Clin Neurol Neurosurg* 2017; 162: 118–126. doi: 10.1016/j.clineuro.2017.10.001.
13. McCormick PC, Torres R, Post KD et al. Intramedullary ependymoma of the spinal cord. *J Neurosurg* 1990; 72: 523–532. doi: 10.3171/jns.1990.72.4.0523.
14. Simpson D. The recurrence of intracranial meningiomas after surgical treatment. *J Neurol Neurosurg Psychiatry* 1957; 20(1): 22–39. doi: 10.1136/jnnp.20.1.22.
15. Moják P, Filip M, Linzer P et al. Intradurálne extramedulárne nádory chrbtice. *Cesk Slov Neurol N* 2019; 82/115(2): 125–140. doi: 10.14735/amcsnn2019125.
16. Namer IJ, Pamir MN, Benli K et al. Spinal meningiomas. *Neurochirurgia (Stuttg)* 1987; 30(1): 11–15. doi: 10.1055/s-2008-1053647.
17. Maiti TK, Guthikonda B, Patra DP et al. Spinal meningiomas: clinicoradiological factors predicting recurrence and functional outcome. *Neurosurg Focus* 2016; 41(2): E6. doi: 10.3171/2016.5.FOCUS16163.
18. Gezen F, Kahraman S, Çanakçı Z et al. Review of 36 cases of spinal cord meningioma. *Spine (Phila Pa 1976)* 2000; 25(6): 727–731. doi: 10.1097/00007632-200003150-00013.
19. Roux FX, Nataf F, Pinaudeau M et al. Intraspinal meningiomas: review of 54 cases with discussion of poor prognosis factors and modern therapeutic management. *Surg Neurol* 1996; 46(5): 458–464. doi: 10.1016/s0090-3019(96)00199-1.
20. Klekamp J, Samii M. Surgical results for spinal meningiomas. *Surg Neurol* 1999; 52(6): 552–562. doi: 10.1016/s0090-3019(99)00153-6.
21. Ravindra VM, Schmidt MH. Management of spinal meningiomas. *Neurosurg Clin N Am* 2016; 27(2): 195–205. doi: 10.1016/j.nec.2015.11.010.
22. Gottfried ON, Gluf W, Quinones-Hinojosa A et al. Spinal meningiomas: surgical management and outcome. *Neurosurg Focus* 2003; 14(6): e2.
23. Nakamura M, Toyama Y, Chiba K et al. Long-term surgical outcomes of spinal meningiomas. *Spine (Phila Pa 1976)* 2012; 37(10): E617–E623. doi: 10.1097/BRS.0b013e31824167f1.
24. Sandalcioglu IE, Bassiouni H, Müller O et al. Spinal meningiomas: critical review of 131 surgically treated patients. *Eur Spine J* 2008; 17(8): 1035–1041. doi: 10.1007/s00586-008-0685-y.
25. King AT, Sharr MM, Gullan RW et al. Spinal meningiomas: a 20-year review. *Br J Neurosurg* 1998; 12(6): 521–526. doi: 10.1080/02688699844367.
26. Setzer M, Vatter H, Vrionis FD et al. Management of spinal meningiomas: surgical results and a review of the literature. *Neurosurg Focus* 2007; 23(4): E14. doi: 10.3171/FOC-07/10/E14.
27. Cohen-Gadol AA, Zikel OM, Koch CA et al. Spinal meningiomas in patients younger than 50 years of age: a 21-year experience. *J Neurosurg* 2003; 98 (Suppl 3): 258–263. doi: 10.3171/spi.2003.98.3.0258.
28. Yamamuro K, Seichi A, Kimura A et al. Histological Investigation of resected dura mater. *Spine (Phila Pa 1976)* 2012; 37(22): E1398–E1401. doi: 10.1097/BRS.0b013e318268c419.
29. Sachdev S, Soltys SG, Tupper L et al. Stereotactic radiosurgery yields long-term control for benign intradural, extramedullary spinal tumors. *Neurosurgery* 2011; 69(3): 533–539. doi: 10.1227/NEU.0b013e318218db23.
30. Dodd RL, Ryu MR, Kamnerdsupaphon P et al. CyberKnife radiosurgery for benign intradural extramedullary spinal tumors. *Neurosurgery* 2006; 58(4): 674–685. doi: 10.1227/01.NEU.0000204128.84742.8F.
31. Barresi V, Caffo M, Tuccari G. Classification of human meningiomas: lights, shadows, and future perspectives. *J Neurosci Res* 2016; 94(12): 1604–1612. doi: 10.1002/jnr.23801.
32. Schaller B. Spinal meningioma: relationship between histological subtypes and surgical outcome? *J Neurooncol* 2005; 75(2): 157–161. doi: 10.1007/s11060-005-1469-4.
33. Yoon SH, Chung CK, Jahng TA. Surgical outcome of spinal canal meningiomas. *J Korean Neurosurg Soc* 2008; 42(4): 300–304. doi: 10.3340/jkns.2007.42.4.300.
34. Postalci L, Tugcu B, Gungor A et al. Spinal meningiomas: recurrence in ventrally located individuals on long-term follow-up; a review of 46 operated cases. *Turk Neurosurg* 2011; 21(4): 449–453. doi: 10.5137/1019-5149.JTN.3518-10.2.
35. Peker S, Cerci A, Ozgen S et al. Spinal meningiomas: evaluation of 41 patients. *J Neurosurg Sci* 2005; 49(1): 7–11.
36. Mirimanoff RO, Dosoretz DE, Linggood RM et al. Meningioma: analysis of recurrence and progression following neurosurgical resection. *J Neurosurg* 1985; 62(1): 18–24. doi: 10.3171/jns.1985.62.1.0018.
37. Boström A, Bürgel U, Reinacher P et al. A less invasive surgical concept for the resection of spinal meningiomas. *Acta Neurochir (Wien)* 2008; 150(6): 551–556. doi: 10.1007/s00701-008-1514-0.
38. Riad H, Knafo S, Segnarbieux F et al. Spinal meningiomas: surgical outcome and literature review. *Neurochirurgie* 2013; 59(1): 30–34. doi: 10.1016/j.neuchi.2012.10.137.
39. Cushing H, Eisenhardt L. Meningiomas. Their classification, regional behaviour, life history, and surgical end results. *Bull Med Libr Assoc* 1938; 27(2): 185.

## Erratum

V *Cesk Slov Neurol N* 2019; 82/115(5): 490–495 byly v článku Piřha J „Refrekterní myastenia gravis – klinická charakteristika a možnosti biologické léčby“ chybně uvedeny názvy následujících léčivých látek:

ravulizomab, správně ravulizumab;  
eculizimab, správně eculizumab.