

Chirurgická terapie oboustranné farmakorezistentní Menièreovy choroby

Surgical treatment of bilateral drug-resistant Menière's disease

Vážená redakce, Menièreova choroba (MM) je jedním z nejčastěji diagnostikovaných chronických postižení periferního vestibulárního systému (PVS). Jedná se o syndrom projevující se paroxysmální závratí, fluktuujícími audiologickými projevy (tinnitem, pocitem plnosti ucha) a audiometricky dokumentovaným poklesem sluchového prahu v nízkých a středních frekvencích, který může s postupem onemocnění progredovat [1]. S akutní atakou souvisí i vegetativní projevy, jako jsou nauzea a zvracení. Diagnostika onemocnění se opírá o anamnézu a audiometrický nálezní. Nicméně vzhledem k variabilitě projevů a neexistujícímu specifickému biomarkeru se do určité míry i nadále jedná o diagnózu per exclusionem. Patofyziologickým podkladem MM je endolymfatický hydroks. Jeho rozvoj je však ve většině případů idiopatický a nevysvětluje zcela všechny projevy onemocnění, jako je např. postupné zhoršování sluchu na postižené straně [2]. U více než 80 % nemocných se daří akutní projevy choroby eliminovat či jejich frekvenci snížit za použití konzervativní terapie ve formě farmakoterapie a režimových opatření [3]. U pacientů s farmakorezistentním onemocněním, které závažně ovlivňuje kvalitu jejich života, je pak poslední terapeutickou možností chirurgický zákrok. Prezntujeme případ pacienta s těžkým průběhem oboustranné farmakorezistentní MM, u kterého jsme aplikovali kombinovanou chirurgickou léčbu v podobě neurektomie vestibulárního nervu (VN) a dekompresní operace saccus endolymphaticus (SE). Dále stručně diskutujeme o všeobecném pohledu na chirurgickou léčbu tohoto onemocnění.

Padesátiletý pacient, od roku 1999 léčen pro oboustrannou MM, byl odeslán ke konziliárnímu vyšetření na Klinikou otorinolaryngologie a chirurgie hlavy a krku FN Motol pro postupné zhoršování atak závratí vycházejících z levého ucha. V době prvního vyšetření pacient udával silné závratě několikrát za

den i přes pravidelně užívanou profylaktickou terapii. V důsledku přirozeného průběhu onemocnění pacient trpěl praktickou hluchotou na levém uchu a střední až středně těžkou percepční nedoslýchavostí na straně pravé (obr. 1A). Vzhledem k recidivujícím atakám při vysokodávkované terapii betahistinem Betaserc 24mg (Mylan IRE Healthcare Limited, Dublin, Irsko) (3 × 72 mg/den) a neúčinnému sluchu vlevo bylo přistoupeno k chemické labyrintektomii intratympanální aplikací gentamicinu Gentamicin Lek 80mg/2ml (Pharmaceuticals d.d., Ljubljana, Slovinsko). Ani po dvou dávkách gentamicinu (kumulativní dávka 160 mg) však nedošlo k výraznému zlepšení stavu. Kvůli závažnému invalidizujícímu průběhu onemocnění bylo po domluvě s pacientem přistoupeno k ablačnímu zákroku ve formě VN vlevo. V rámci předoperačního neurootologického vyšetření byla patrná kalorická hyporeflexie na levém uchu se zachováním odpovědi při video head-impulse testu (vHIT) (obr. 1B), nálezní typický pro MM [4]. Kontrolní MR pak neodhalila žádnou intrakraniální patologii či anatomickou abnormalitu. VN (obr. 2A) proběhla bez komplikací, se zachováním funkce lícního nervu. Jeden měsíc po operaci byl pacient zcela bez atak onemocnění, pociťoval pouze mírnou nejistotu při chůzi. Kontrolní pooperační vHIT ukazoval hyporeflexii všech polokruhovitých kanálků vlevo (obr. 2B), kalorická zkouška pak areflexii levého ucha potvrzující kompletní přerušování vestibulární porce VIII. hlavového nervu. Čtyři měsíce po operačním zákroku se však začaly objevovat ataky závratí vycházející z pravé strany. Byla znovu navýšena terapie betahistinem, která nepřinesla zlepšení obtíží. Vzhledem k hluchotě vlevo a přerušování aferentace z levého vestibulárního ústrojí byl u pacienta indikován funkční a sluch zachovávající stabilizační zákrok – dekompresní operace SE. Osm měsíců po provedeném druhostranném zákroku pacient nepociťuje známky akutní iritace rovnováž-

Autoři deklarují, že v souvislosti s předmětem studie nemají žádné komerční zájmy.

The authors declare they have no potential conflicts of interest concerning drugs, products, or services used in the study.

Redakční rada potvrzuje, že rukopis práce splnil ICMJE kritéria pro publikace zasílané do biomedicínských časopisů.

The Editorial Board declares that the manuscript met the ICMJE "uniform requirements" for biomedical papers.

V. Koucký¹, R. Černý², Z. Balatková¹, V. Bandúrová¹, S. Hrubá¹, J. Plzák¹, Z. Čada¹

¹Klinika otorinolaryngologie a chirurgie hlavy a krku 1. LF UK a FN Motol, Praha

²Neurologická klinika 2. LF UK a FN Motol, Praha



MUDr. Vladimír Koucký
Klinika otorinolaryngologie
a chirurgie hlavy a krku
1. LF UK a FN Motol
V Úvalu 84
150 06 Praha
e-mail: vladimir.koucky@fnmotol.cz

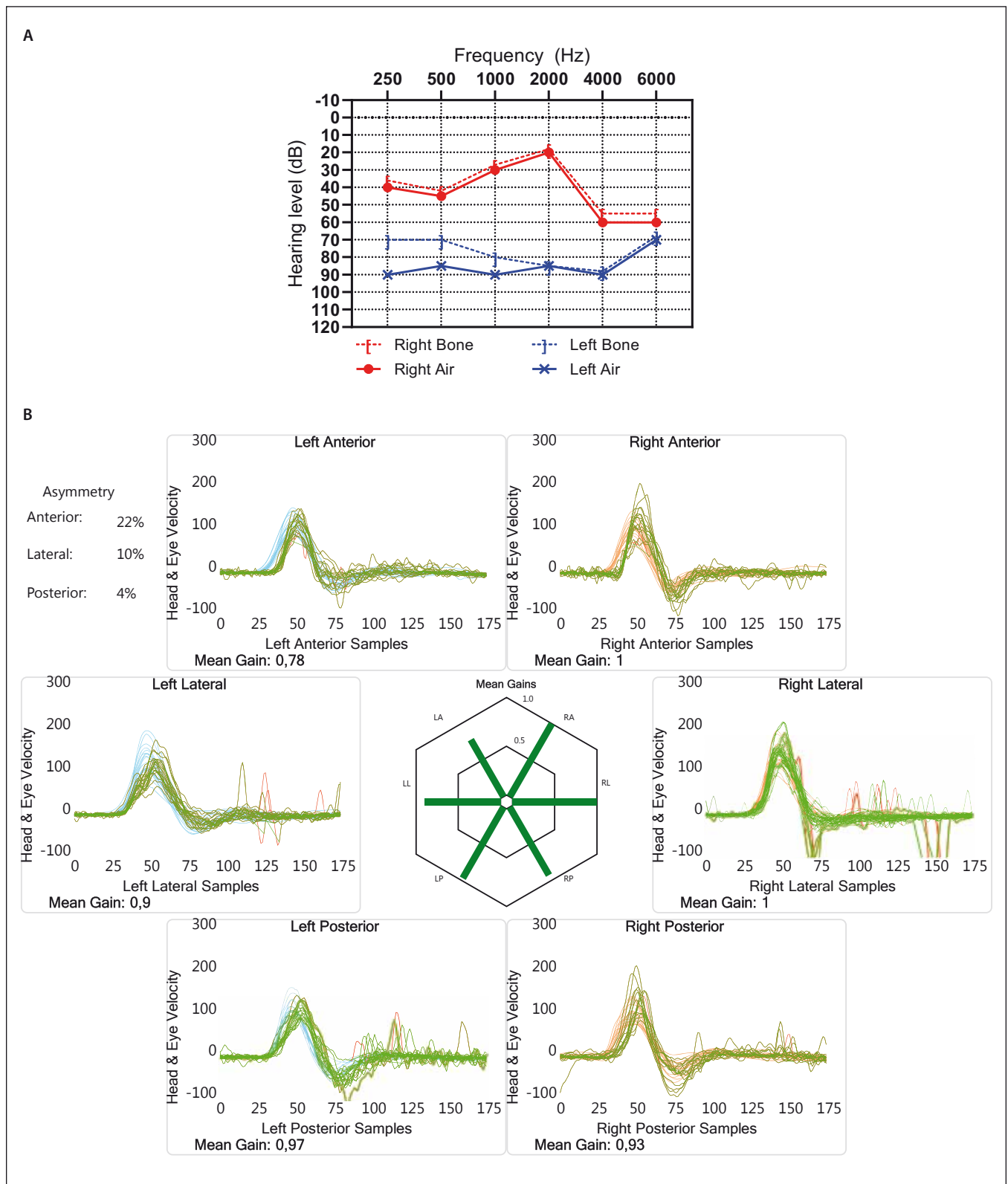
Přijato k recenzi: 15. 7. 2019

Přijato do tisku: 9. 9. 2019

Vznik práce byl podpořen projektem Progres Q28/1.LF

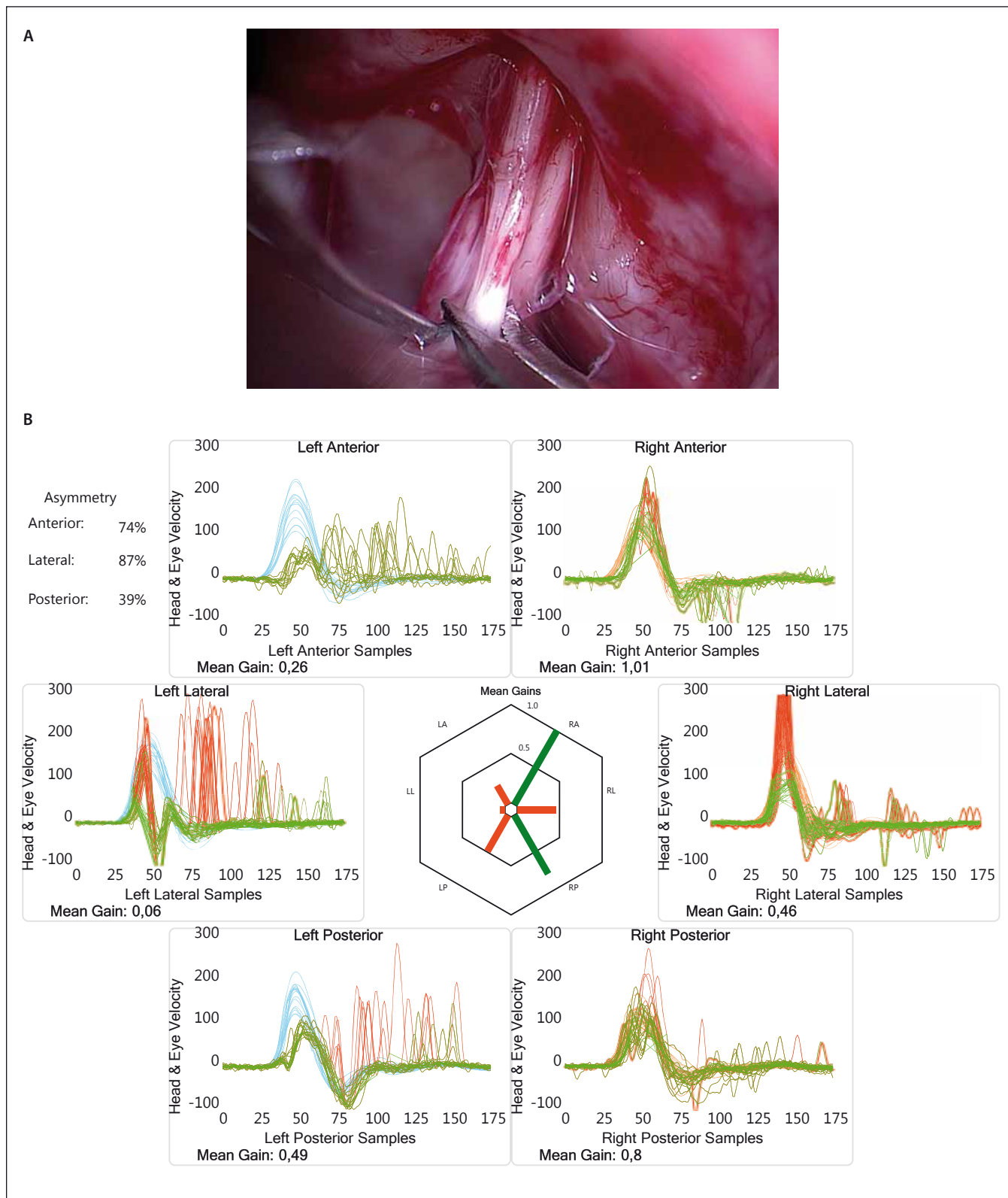
ného ústrojí, vnímá pouze občasný pocit tahu na levou stranu. Pohybuje se bez potřeby opory a z hlediska vykonávání běžných denních činností nevnímá žádná omezení. Sluchová funkce pravého ucha je identická s předoperačním stavem. Pacient je na udržovací terapii cinarizinem Cinarizin Lek 25mg (Lek Pharmaceuticals d.d., Ljubljana, Slovinsko) a nadále dispenzarizován.

Chirurgická terapie onemocnění PVS je léčebná modalita, která má u řady diagnóz



Obr. 1. (A) Audiogram pacienta před vestibulární neurektomií ukazující střední až středně těžkou percepční poruchu sluchu na pravé straně a neúčinný sluch vlevo. (B) Výsledky vHIT ukazující fyziologickou odpověď při stimulaci všech šesti semicirkulárních kanálků, a tedy neporušenou funkci vestibulárního nervu oboustranně, u pacienta před vestibulární neurektomií.

Fig. 1. (A) Audiogram of the patient before vestibular neurectomy shows moderate to moderately severe sensorineural hearing loss on the right side and useless hearing on the left. (B) vHIT results show normal response upon stimulation of all six semicircular canals, which means preserved vestibular nerve function on both sides before vestibular neurectomy.



Obr. 2. (A) Snímek zachycující oddělení vestibulárního nervu vlevo a přípravu na jeho přerušení. (B) Výsledky vHIT po provedené vestibulární neurektomii vlevo ukazující korekční covert a ouvert sakády při stimulaci levých semicirkulárních kanálků a snížený gain, značící úspěšné a kompletní přerušení vestibulárního nervu.

Fig. 2. (A) The picture shows separation of the left vestibular nerve and preparation for its section. (B) Results of vHIT following vestibular neurectomy on the left side show corrective covert and overt saccades and decreased gain upon stimulation of the left semicircular canals, which means successful and complete section of the vestibular nerve.

své nezastupitelné místo. Celosvětově je nejvíce zkušeností s chirurgickou terapií právě u pacientů trpících MM a na řadě zahraničních pracovišť se jedná o rutinní postup. Za úspěch chirurgické terapie se nepovažuje pouze vymizení atak, ale také obnovení efektu standardní farmakoterapie. Nicméně i přes vydaná doporučení odbornými společnostmi zatím neexistuje jasná shoda na načasování a formě chirurgické terapie a volba tak značně závisí na filozofii a zkušenostech daného pracoviště. Na Klinice otorinolaryngologie a chirurgie hlavy a krku 1. LF UK a FN Motol se tyto operace již prakticky standardně provádějí.

Při selhání konzervativních farmakoterapeutických postupů se na prvním místě stále hojněji využívá intratympanální aplikace kortikosteroidů, dexametazonu či metylprednizolonu [5]. Jedná se o metodu zachovávající rovnovážnou i sluchovou funkci vnitřního ucha, dle některých autorů se srovnatelnou úspěšností jako intratympanální aplikace gentamicinu [6]. Ta je považována za nejefektivnější nechirurgickou invazivní terapii, avšak jedná se již o destruktivní metodu s rizikem poškození sluchu. Při volbě terapie pacientů s rezistentní MM je tak na prvním místě potřeba zvážit závažnost onemocnění a stav sluchu na postiženém i nepostiženém uchu. V tomto ohledu jsou velmi riziková pacient s oboustranným onemocněním, u kterých je potřeba postupovat tak, abychom nezpůsobili iatrogenní oboustrannou vestibulární lézi, a, pokud je to ještě možné, zachovali užitečný sluch. Dle aktuálních doporučení je tak vhodné před intratympanální aplikaci gentamicinu předřadit pokus o konzervativní chirurgii ve

formě operace na SE [5]. Množství studií popisuje její pozitivní vliv na průběh onemocnění, avšak řada z nich trpí nekonzistentními výběrovými a hodnotícími parametry [7]. Cochranova databáze pro svá striktní kritéria cituje pouze dvě studie dánských autorů, které nenacházejí signifikantní pozitivní vliv na průběh onemocnění [8]. S tím se však řada autorů neztotožňuje, a přestože zatím chybějí robustní důkazy, především v důsledku problematického sestavení kontrolní skupiny při randomizovaných studiích, tak operace na SE je většinou odborné veřejnosti považována za terapii s dobrými výsledky [5]. Díky své relativně nízké rizikovitosti z hlediska poškození sluchu a vestibulární funkce je vhodnou volbou i v případech pacientů s oboustranným postižením [9]. Posledním stupněm v řešení MM jsou destruktivní metody, jejichž cílem je úplná deafferentace rovnovážného ústrojí – chirurgická labyrintektomie a VN. Dle přehledu od Alarcóna et al obě metody vykazují vysokou kontrolu vestibulárních projevů onemocnění [10]. U námi prezentovaného pacienta byl pro závažnost stavu a zkušenosti pracoviště s operativou v mostomozečkovém koutu zvolen radikální přístup v podobě VN. VN však přirozeně dává pacientovi šanci na zachování sluchu a v případech závažných vertiginózních atak, u pacientů s užitečným sluchem, dává smysl VN předřadit i před méně invazivní postupy. Oproti chirurgické labyrintektomii ale přináší rizika spojená se zásahem do intradurálních prostorů.

Prezentací tohoto případu chceme demonstrovat, že neurologové a otorinolaryngologové by si měli být vědomi možnosti intervenční terapie u onemocnění PVS a far-

makologicky nekontrolovatelné pacienty odesílat ke konzultaci na specializovaná pracoviště nabízející možnost chirurgického řešení.

Literatura

1. Lopez-Escamez JA, Carey J, Chung WH et al. [Diagnostic criteria for Meniere's disease according to the Classification Committee of the Barany Society]. *HNO* 2017; 65(11): 887–893. doi: 10.1007/s00106-017-0387-z.
2. Merchant SN, Adams JC, Nadol JB Jr. Pathophysiology of Meniere's syndrome: are symptoms caused by endolymphatic hydrops? *Otol Neurotol* 2005; 26(1): 74–81.
3. Claes J, Van de Heyning PH. A review of medical treatment for Meniere's disease. *Acta Otolaryngol Suppl* 2000; 544: 34–39.
4. McCaslin DL, Rivas A, Jacobson GP et al. The dissociation of video head impulse test (vHIT) and bithermal caloric test results provide topological localization of vestibular system impairment in patients with „definite“ Meniere's disease. *Am J Audiol* 2015; 24(1): 1–10. doi: 10.1044/2014_AJA-14-0040.
5. Nevoux J, Barbara M, Dornhoffer J et al. International consensus (ICON) on treatment of Meniere's disease. *Eur Ann Otorhinolaryngol Head Neck Dis* 2018; 135(1S): S29–S32. doi: 10.1016/j.anorl.2017.12.006.
6. Patel M, Agarwal K, Arshad Q et al. Intratympanic methylprednisolone versus gentamicin in patients with unilateral Meniere's disease: a randomised, double-blind, comparative effectiveness trial. *Lancet* 2016; 388(10061): 2753–2762. doi: 10.1016/S0140-6736(16)31461-1.
7. Salzman R, Stárek I, Kamarád V et al. Chirurgická léčba Meniérových chorob: naše zkušenosti s dekompresí endolymfatického vaku. *Otorinolaryng a Foniatio /Prague/* 2016; 62(4): 232–236.
8. Pullens B, Verschuur HP, van Benthem PP. Surgery for Meniere's disease. *Cochrane Database Syst Rev* 2013; 28(2): CD005395. doi: 10.1002/14651858.CD005395.pub3.
9. Nabi S, Parnes LS. Bilateral Meniere's disease. *Curr Opin Otolaryngol Head Neck Surg* 2009; 17(5): 356–362. doi: 10.1097/MOO.0b013e3283304cb3.
10. Alarcón AV, Hidalgo LO, Arévalo RJ et al. Labyrinthectomy and Vestibular neurectomy for intractable vertiginous symptoms. *Int Arch Otorhinolaryngol* 2017; 21(2): 184–190. doi: 10.1055/s-0037-1599242.