

doi: 10.14735/amcsnn2019456

# Postižení sluchu po spinální anestezii

## Hearing loss after spinal anesthesia

Vážená redakce, lumbální punkce (LP) je rutinně prováděná diagnostická metoda v neurologii. Mezi její známé komplikace patří zejména přechodné bolesti hlavy, dříve popisované až u 30 % jedinců. Při použití atraumatické jehly (24G tj. s vnitřním průměrem 0,29 mm) je pokles výskytu cca na 2–4 % [1]. Bolesti hlavy se většinou rozvinou během 24 h po výkonu a zpravidla odezní do 10 dnů. Bývají obvykle difúzní, mohou být provázeny nauzeou, fotofobií a ztuhnutím šíje. Mezi rizikové faktory patří mladší věk, ženské pohlaví, bolesti hlavy před výkonem nebo během výkonu [2]. Mezi méně známé a nepoměrně méně časté nežádoucí účinky řadíme i poruchy sluchu, mezi nimi velmi vzácně i perzistující tinnitus, který je pro pacienta značně obtěžující a při přechodu do chronicity významně zhoršuje kvalitu jeho života. Prezентujeme případ mladé ženy, u které se rozvinul perzistující pravostranný tinnitus v návaznosti na provedení lokální spinální anestezie.

Jednalo se o 32letou ženu, která dle anamnézy byla léčena pro Crohnovu nemoc (t.č. v klidové fázi) a s alergiemi na prach a pyly, jinak zdráva. Trvalou medikací neužívala. Pro porod sekci byla zavedena lokální spinální anestezie jehlou G25 (tj. průměr jehly 0,53 mm) v etáži L3/4 z prvního vpichu, byl aplikován Marcain 0,5% (AstraZeneca, Cambridge, Velká Británie) v dávce 2 ml. Od 2. dne po porodu začala pozorovat bolesti hlavy, nauzeu a pocity zaléhání pravého ucha, které se výrazně horšily po vertikalizaci. Následně se rozvinulo tuhnutí šíje až úplná blokáda krční páteře, která po symptomatické léčbě myorelaxancií, lokálními opichy s analgetiky po několika dnech odezněla. Zůstaly však pocity pulzující rezonance v pravém uchu, která nebyla synchronní se srdečním tepem, a tlak v pravém uchu. Pacientka byla tímto rušena zejména při usínání, nicméně nepříjemně tinnitus vnímala i v klidu během dne. Při poloze vleže se potíže mírnily, ale opět se objevovaly při vertikalizaci. Měla provedenu řadu vyšetření na sektorové neurologii vč. CT mozku, MR mozku i krční páteře, ORL vyšetření vč.

vyšetření kmenových sluchových evokovaných potenciálů (brain stem auditory evoked potentials; BAEP) a tympanometrie – vše bez výraznějšího patologického nálezu. Pouze při audiologickém vyšetření (měsíc po vzniku potíží) byl prokázán pokles křivky vpravo o 5 dB (v hlubokých frekvencích) a „zub“ na frekvenci 1 500 Hz ve srovnání se zdravou stranou (obr. 1). Po 3 měsících trvání obtíží byla pacientka odeslána na konziliární vyšetření do FN Brno. Byla jí nabídnuta aplikace krevní zátky (blood patch), tj. aplikace autologní pacientovy krve do epidurálního prostoru v místě LP, i přes poměrně dlouhou dobu trvání obtíží, nicméně tuto léčebnou metodu pacientka odmítla. Při další kontrole na naší ambulanci za půl roku (tj. celkem za 9 měsíců od začátku obtíží) došlo k částečnému subjektivnímu zmírnění tinnitu, který již nereagoval na změnu polohy těla, odezněly pocity zaléhání pravého ucha. Aplikaci krevní zátky pacientka opět odmítla. Na aktuálně provedeném audiometrickém vyšetření přetrvával stacionární pokles křivky vpravo.

Perzistující porucha sluchu (a event. tinnitus) je vzácnou komplikací LP a spinální anestezie, jež je ojediněle popisována ve světové literatuře [3,4]. Incidence poruchy sluchu u pacientů, kteří podstoupili spinální anestezii či LP, se odhaduje na 0,2–0,8 % [5,6]. Většinou bývá mírná a má jen subklinický význam – tj. prokážeme ji pouze při audiometrických vyšetřeních (typicky v hlubokých frekvencích), pacienti ji sami prakticky nevnímají [7]. Etiologie jejího vzniku není zcela jasná. Jednou z možných teorií je pokles tlaku endolymfy labyrintu vnitřního ucha v závislosti na tlaku mozkomíšního moku. Jiná teorie předpokládá, že hypovolemie likvoru způsobuje trakci vestibulokochleárního nervu v jeho průběhu ve fossa posterior, která pak vyústí v neurapraxii nervu [4]. Nízký tlak likvoru může též vzácně vyvolat diplopii způsobenou trakcí okohybných hlavových nervů [8]. Je prakticky nemožné předpovědět, u kterých pacientů riziko vzniku tinnitu či jiné sluchové poruchy hrozí. Nath et al prokázali, že větší průměr spinální jehly

**Autoři deklarují, že v souvislosti s předmětem studie nemají žádné komerční zájmy.**

The authors declare they have no potential conflicts of interest concerning drugs, products, or services used in the study.

**Redakční rada potvrzuje, že rukopis práce splnil ICMJE kritéria pro publikace zasílané do biomedicínských časopisů.**

The Editorial Board declares that the manuscript met the ICMJE "uniform requirements" for biomedical papers.

**E. Kadaňková<sup>1,2</sup>, Z. Kadaňka Jr.<sup>1,3</sup>, M. Lejska<sup>2</sup>**

<sup>1</sup> Neurologická klinika FN Brno

<sup>2</sup> Klinika Audio – Fon centr s.r.o., Brno

<sup>3</sup> LF MU Brno



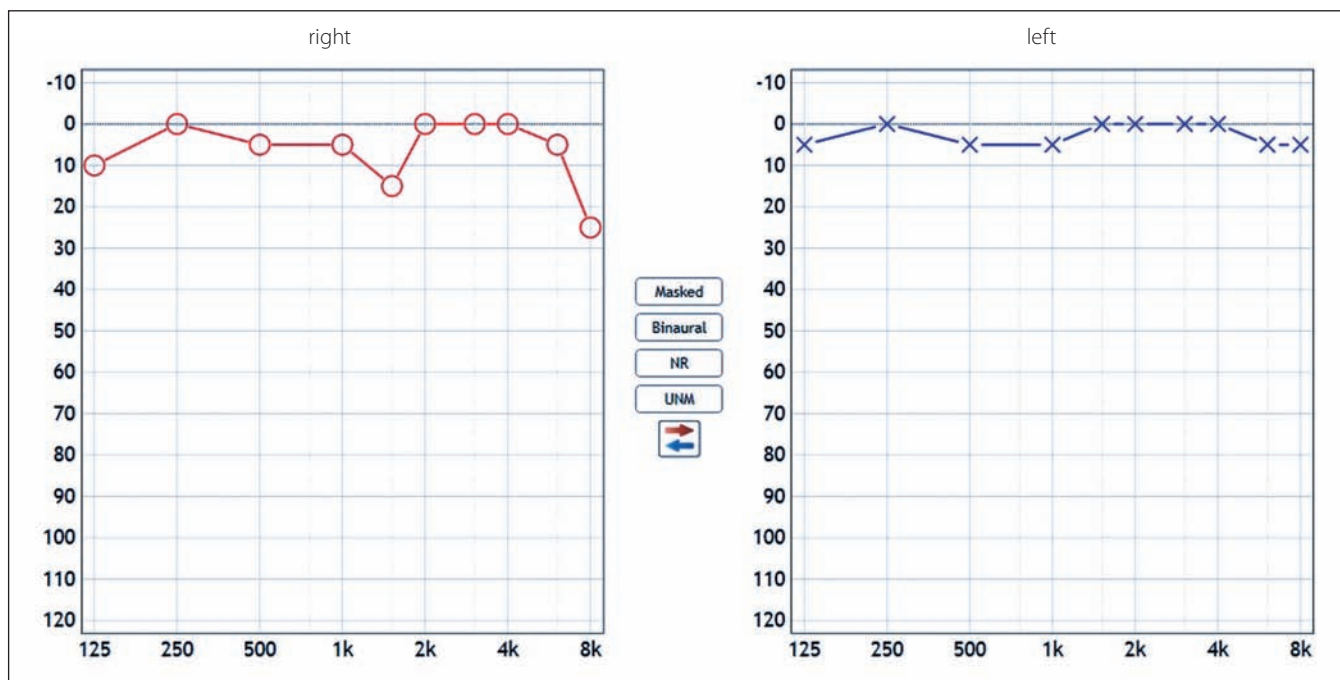
**MUDr. Zdeněk Kadaňka Jr.**  
Neurologická klinika LF MU a FN Brno  
Jihlavská 20  
625 00 Brno  
e-mail:  
kadanka.zdenek2@fnbrno.cz

Přijato k recenzi: 27. 2. 2019

Přijato do tisku: 5. 6. 2019

Práce byla podpořena z prostředků MZ ČR – RVO (FNBr, 65269705).

vede ke zvýšení incidence poruch sluchu, i když tuto souvislost nemůžeme automaticky vztahovat i na výskyt tinnitu [1]. V současné době neexistuje žádný zlatý standard léčby postpunkční poruchy sluchu. Většinou potíže samovolně odezní v řádu dnů (v době rutinně doporučeného klidového režimu po LP), ve výjimečných případech však mohou přetrvávat řadu měsíců, event. let [5,9]. Možností terapie zůstává aplikace krevní zátky (zejména u těžších případů), u níž byl efekt prokázán i po několika letech trvání potíží [9]. Moderní zobrazovací metody (MR páteře) umožňují dokonce vizualizaci průniku likvoru do epidurálního prostoru, který lze v extrémních případech řešit i chirurgicky [10].



Obr. 1. Audiometrické vyšetření. Pokles křivky vpravo (červená barva) o 5 dB (v hlubokých frekvencích) a „zub“ na frekvenci 1 500 Hz ve srovnání se zdravou (levou) stranou (modrá barva).

Fig. 1. Pure tone audiometry. This audiogram shows 5 dB hearing loss in the low frequencies in the right ear (red color) and decrease at 1,500 Hz in comparison with the left ear (blue color).

Porucha sluchu, vč. perzistujícího tinnitu je vzácnou komplikací, na kterou však musíme v rámci možných postpunkčních potíží myslet. Není třeba pak pacienta zatěžovat řadou často zbytečných pomocných vyšetření.

#### Literatura

- Nath S, Koziarz A, Badhiwala JH et al. Atraumatic versus conventional lumbar puncture needles: a systematic review and meta-analysis. *The Lancet* 2018; 391(10126): 1197–1204. doi: 10.1016/S0140-6736(17)32451-0.
- Levine DN, Rapalino O. The pathophysiology of lumbar puncture headache. *J Neurol Sci* 2001; 192(1–2): 1–8.
- Jia W, Fadhlillah F. Blood patch for the treatment of post-dural puncture tinnitus. *SAGE Open Med Case Rep* 2018; 6: 2050313X18759445. doi: 10.1177/2050313X18759445.
- Sarkilar G, Reisli R, Saritaş TB et al. Post-spinal a rare complication and treatment: tinnitus and epidural blood patch. *Turk J Anaesthesiol Reanim* 2015; 43(5): 371–372. doi: 10.5152/TJAR.2015.22043.
- Yildiz TS, Solak A, Iseri M et al. Hearing loss after spinal anesthesia: the effect of different infusion solutions. *Otolaryngol Head Neck Surg* 2007; 137(1): 79–82. doi: 10.1016/j.otohns.2007.02.018.
- Janecka-Placek A, Lisowska G, Paradysz A et al. Cochlear function monitoring after spinal anesthesia. *Med Sci Monit* 2015; 21: 2767–2773. doi: 10.12659/MSM.893718.
- Darvish B, Dahlgren G, Irestedt L et al. Auditory function following post-dural puncture headache treated with epidural blood patch. A long-term follow-up. *Acta Anaesthesiol Scand* 2015; 59(10): 1340–1354. doi: 10.1111/aas.12566.
- Del-Rio-Vellosillo M, Garcia-Medina JJ, Pinazo-Duran MD et al. Ocular motor palsy after spinal puncture. *Reg Anesth Pain Med* 2017; 42(1): 1–9. doi: 10.1097/AAP.0000000000000504.
- Narchi P, Veyrac P, Viale M et al. Long-term post-dural puncture auditory symptoms: effective relief after epidural blood patch. *Anesth Analg* 1996; 82(6): 1303.
- Sakurai K, Matsukawa N, Okita K et al. Lumbar puncture-related cerebrospinal fluid leakage on magnetic resonance myelography: is it a clinically significant finding? *BMC Anesthesiol* 2013; 13(1): 35. doi: 10.1186/1471-2253-13-35.