

Hypersomnia pri akútnej bitalamickej ischémii

Hypersomnia in acute bilateral thalamic ischemic stroke

Vážená redakcia,
paramediálne (intralaminárne) talamické jadrá sú súčasťou ascendentného retikulárneho aktivačného systému, ktorý udržiava bdely stav. Ich bilaterálne poškodenie sa prejavuje hypersomnolenciou, poruchami okulomotoriky a kognitívnymi poruchami [1].

Príčina bilaterálneho poškodenia paramediálnych častí talamu spočíva vo variácii cievneho zásobenia v povodí arterií cerebri posteriores (ACP). Dve paramediálne mezencefalické artérie odstupujúce z ACP sú v tomto prípade nahradené tzv. Percheronovou artériou (PA) (obr. 1A). Uzáver PA vedie ku vzniku bilaterálnej ischémie v uvedenej oblasti a predstavuje cca 30–40 % ischémii v tejto lokalite, aj keď je pravdepodobne často poddiagnostikovaná [2,3]. Cieľom kazuistiky je upozorniť na tento syndróm, ktorý môže v klinickej praxi predstavovať diferenciálne diagnostický problém.

24-ročná pacientka bez celkových ochorení v anamnéze, bez vaskulárnych rizikových faktorov, úspešne študujúca v zahraničí sa v rámci prázdnin vrátila na Slovensko. Tri dni po návrate domov začala byť spavá, letargická, celkovo spomalená, objavili sa u nej problémy s pamäťou, niekedy nezrozumiteľne rozprávala. Po ďalších 2 dňoch jej rodičia privolali rýchlu zdravotnícku pomoc a pacientka bola poukázaná na internú ambulanciu. Kardiopulmonálne bola kompenzovaná, výsledky laboratórnych odberov krvi boli bez pozoruhodností. Internista odoslal pacientku k psychiatrovi, ktorý suponoval exhaustívny syndróm a akútnu reakciu na stres. Následne bola pacientka vyšetrená na ambulancii I. neurologickej kliniky LF UK a UN Bratislava. Pri neurologickom vyšetrení bola somnolentná, s ľahko spomaleným psychomotorickým tempom, orientovaná bola vo všetkých modalitách, neurologický nález bol inak bez lateralizácie a bez meningeálnej symptomatiky. Neurológom indikované CT vyšetrenie mozgu zobrazilo bilaterálne v talame lokalizované hypodenzné, v.s. čerstvé ischemické, ložiská (obr. 1B). CT-angiografia oblúka aorty, extra- a intrakraniál-

nych tepien aj so zobrazením venóznej fázy boli bez patologického nálezu. Pacientke bolo podaných 400 mg kyseliny acetylsalicylovej, napriek poučeniu však spolu s príbuznými odmietla hospitalizáciu. Nasledujúci deň bolo doplnené vyšetrenie MR mozgu, ktoré potvrdilo akútne ischémie v oboch talamoch (obr. 1C, 1D), pacientka už súhlasila s hospitalizáciou. Pri prijatí bola somnolentná, orientovaná osobou, v ostatných modalitách bola už dezorientovaná, iná neurotopická symptomatika nebola prítomná, pacientka bola afebrilná. USG vyšetrenie mozgovej cirkulácie bolo bez hemodynamicky závažnej stenózy. Kontrolná CT mozgu po siedmich dňoch zobrazilo ľahko naznačené ischémie v oblasti talamov, ktoré boli takmer izodenzné s okolitým tkanivom – tzv. fogging efekt (obr. 1E). Na základe neurozobrazovacích vyšetrení bol predpokladaný uzáver PA. Pátralo sa po možnej embolickej etiológii. Detekcia mikroembolov pomocou monitorovania transkraniálnym dopplerom z oblasti arteria cerebri media bilaterálne bola negatívna, transtorakálne aj transezofageálne echokardiografické vyšetrenie nepreukázali kardiálny zdroj embolizácie, nález Holter-EKG bol bez arytmie. Nepotvrdila sa vrodená koagulopatia ani zápalová autoimunitná etiológia.

V rámci neuropsychologického vyšetrenia bola pri rozhovore zistená nonfluentná anomická spontánna reč s agramatizmami a anozognózia. V Teste Rey-Osterriethovej komplexnej figúry boli napriek kvantitatívne relatívne priemernému výkonu prítomné znaky organického poškodenia mozgu – neresne ukončované línie, zdvojené detaily, zvýrazňované čiary (obr. 2A) [4]. Kresbe spamiť po 30 min chýbal základný tvar figúry, prítomný bol malý počet detailov (obr. 2B). Po komplexnom zhodnotení neuropsychologického vyšetrenia bol konštatovaný kognitívny deficit manifestujúci sa v oblastiach krátkodobej a dlhodobej verbálnej pamäte, verbálnej fluencie a schopnosti učenia.

V klinickom obraze počas hospitalizácie neboli u pacientky prítomné okohybné

Autoři deklarují, že v souvislosti s předmětem studie nemají žádné komerční zájmy.

The authors declare they have no potential conflicts of interest concerning drugs, products, or services used in the study.

Redakční rada potvrzuje, že rukopis práce splnil ICMJE kritéria pro publikace zasílané do biomedicínských časopisů.

The Editorial Board declares that the manuscript met the ICMJE "uniform requirements" for biomedical papers.

**K. Klobučníková¹, P. Šiarnik¹,
M. Miščenčíková¹, H. Štefucová¹,
P. Turčáni¹, M. Mižičková², B. Kollár¹**

¹ I. neurologická klinika LF UK a UN,
Bratislava

² I. rádiologická klinika LF UK, SZU a UN,
Bratislava

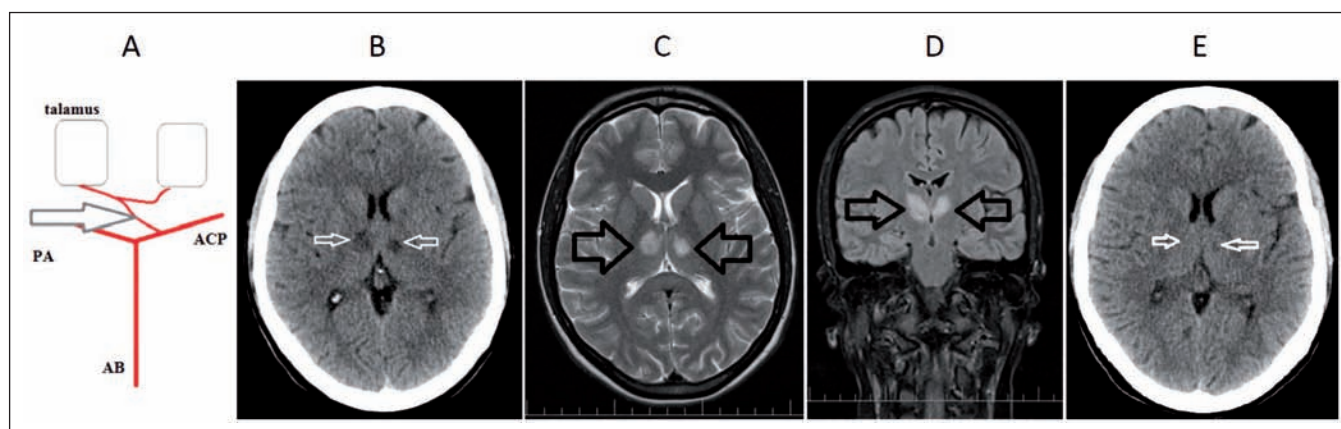


MUDr. Pavel Šiarnik, Ph.D.
I. neurologická klinika LF UK a UN
Mickiewiczova 13
813 69 Bratislava
e-mail: palo.siarnik@gmail.com

Přijato k recenzi: 21. 2. 2019

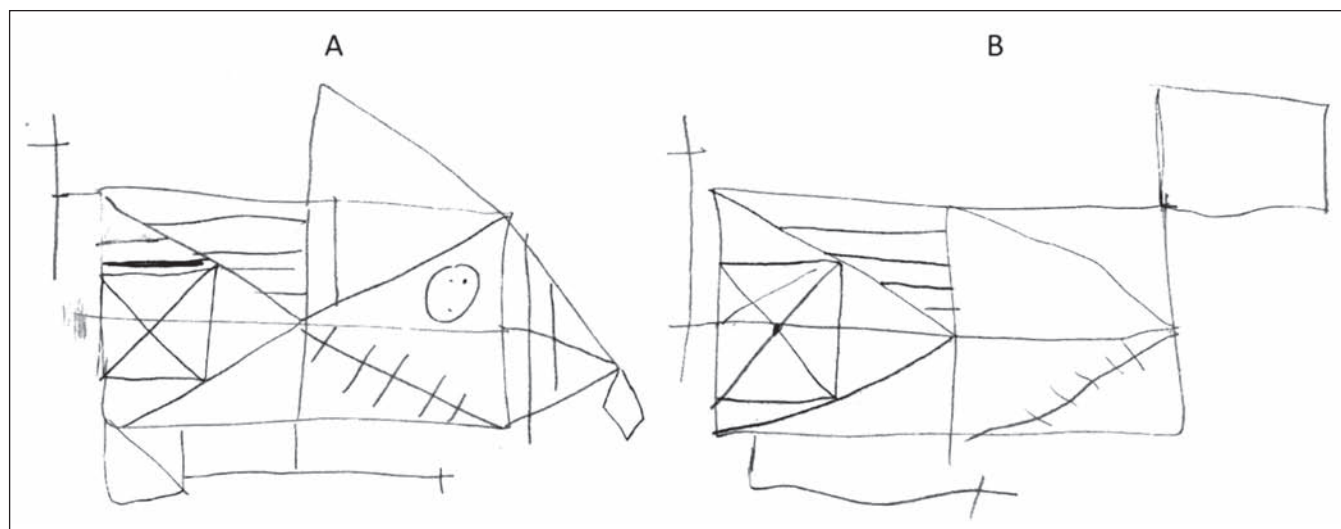
Přijato do tisku: 4. 7. 2019

poruchy ani hemiparéza. Okrem uvedenej psychopatológie u nej dominovala najmä výrazne zvýšená denná spavosť. Na jej objektivizáciu sa použil dotazník Epworthská škála spavosti (ESS), kde však pacientka udala skóre 0 bodov, teda subjektívne ťažkosti nemala. Naopak pri dotazníku Fatigue Severity Scale udala skóre 16 poukazujúce na výrazne zvýšenú únavu. Celonočné polysomnografické vyšetrenie potvrdilo vysokú spánkovú efektivitu nočného spánku (98,6 %), spánková architektúra bola zmenená s prevahou plytkých spánkových štádií N1, N2 a redukciiu N3 a REM (rapid eye movement) spánku, poruchy respirácie alebo motoriky prítomné neboli. Realizovaný bol aj test mnohopočetnej latencie spánku. Zistená priemerná latencia spánku zo všetkých záznamov 8 min 45 s



Obr. 1. A) Percheronova artéria – anatomický variant v cievnom zásobení talamov. B) CT mozgu s nálezom hypodenzných ložísk v talame bilaterálne, svedčiace pre čerstvú ischemiu. C, D) MR mozgu T2 sekvencie – C) transverzálne a D) koronárne rezy s nálezom hyperintenzitných ložísk v paramediálnych častiach oboch talamov asymetrického charakteru, svedčiace pre bilaterálne akútne ischemické lézie. E) Kontrolná CT mozgu po 7 dňoch, tzv. fogging efekt v oblasti ischemie v paramediálnych častiach talamov bilaterálne. AB – arteria basilaris; ACP – arteria cerebri posterior; PA – Percheronova artéria

Fig. 1. A) Percheron artery – an anatomical variant in the blood supply of the thalamus on both sides. B) Brain CT scan with the finding of bilateral thalamic hypodense lesions suggesting acute ischemia. C, D) Brain MRI scan – C) transversal and D) coronal T2-weighted with the finding of bilateral asymmetrical hyperintense lesions in paramedial area of the thalamus suggesting acute ischemia. E) Follow-up brain CT scan after 7 days with the finding of a bilateral fogging effect in paramedial areas of the thalamus. AB – basilar artery; ACP – posterior cerebral artery; PA – Percheron artery



Obr. 2. Rey-Osterriethov test komplexnej figúry. A) Kresba kópie. Nepresne ukončené línie, zdvojené detaily, zvýrazňované čiary. B) Oddialené vybavenie po 30 min. Chýba základný tvar figúry, prítomný malý počet detailov.

Fig. 2. Rey-Osterrieth complex figure test. A) Drawing of a copy. Inaccurate endings of the lines, duplicated details, and highlighted lines. B) Delayed recall after 30 min. The basic shape of a figure is missing, and few details are present.

(bez „sleep onset REM“) zvýšenú dennú spavosť potvrdila, narkolepsia bola vylúčená. Počas hospitalizácie bola pacientke okrem sekundárnej prevencie ischemickej CMP podávaná infúzna neurometabolická liečba. Jej stav sa čiastočne zlepšil, bola vigílnejšia, pretrvávala však apatia a kognitívny deficit. Pri prepustení jej bola ordinovaná antiagregačná liečba a statín. Na plánovanú neurologickú a psychologickú kontrolu po pol roku

sa už pacientka nedostavila, nepodarilo sa nám ju kontaktovať ani telefonicky.

Bilaterálna talamická ischemia bola po prvýkrát publikovaná už v roku 1936 [5]. V klinickom obraze typicky dominuje triáda príznakov – poruchy vigility, obrna vertikálneho pohľadu a amnestický syndróm. Táto trojica príznakov však nemusí byť vždy kompletná, čo samozrejme komplikuje diagnostiku. Porucha vigility súvisí s poškodením ascen-

dentného retikulárneho aktivačného systému v intralaminárnych jadrách talamu. Má charakter dlhotrvajúcej kvantitatívnej poruchy vedomia na úrovni somnolencie až kómy, neskôr zvýšenej dennej spavosti, môže sa objaviť aj amnestický syndróm s poruchami pamäte, pozornosti a úsudku. Hypersomnolencia má dominantný behaviorálny aspekt, kedy je pacient apatický, somnolentný. Zvýšená denná spavosť nemá

imperatívny charakter, ale pacient „drieme“ počas celého dňa. Podobný stav môže pretrvávajúť dlhšie obdobie, pacient je v „medzistave“ medzi bdelosťou a spánkom. Niektorí autori dokonca hovoria o pseudo-hypersomnii a behaviorálnom vzorci smerujúcom ku spánku [6]. Tiež môžu byť prítomné poruchy reči s redukciou spontánnej reči, verbálnej fluencie, s hypokinetickou dyzartriou alebo s obrazom transkortikálnej senzorickej afázie [7]. Dlhodobý outcome pacientov však býva dobrý s výnimkou prípadov s postihnutím štruktúr mezencefala [8].

Z klinického hľadiska je dôležité, že pacient s náhle vzniknutou hypersomnolenciou

a apatiou, ku ktorej sa môžu pridávať ďalšie klinické symptómy ako okohybné poruchy a amnestický syndróm, môže mať bilaterálnu paramediálnu talamickú ischémiu. Kľúčové je včasné rozpoznanie tejto nozologickej jednotky, ktoré nám v ideálnom prípade umožňuje provedenie trombolytickej liečby.

Literatúra

1. Bassetti C, Marhis J, Gugger M et al. Hypersomnia following paramedian thalamic stroke: a report of 12 patients. *Ann Neurol* 1996; 39(4): 471–480. doi: 10.1002/ana.410390409.
2. Hergottová A, Cibulčík F, Pribišová K et al. Bilaterálny paramediálny talamický infarkt ako zriedkavá príčina poruchy vedomia. *Neurol Praxi* 2008; 9(6): 374–376.

3. Chen XY, Wang Q, Wang Y et al. Clinical features of thalamic stroke. *Curr Treat Options Neurol* 2017; 19(2): 5. doi: 10.1007/s11940-017-0441-x.
4. Osterrieth PA, Rey A. Rey-Osterriethov test komplexnej figúry. Bratislava: Psychodiagnostika a.s. 1997.
5. Schuster P. Beiträge zur pathologie des thalamus opticus. *Arch Psychiatr Nerven* 1936; 105: 353–432.
6. Guilleminault C, Quera-Salva MA, Goldberg MP. Pseudo-hypersomnia and pre-sleep behaviour with bilateral paramedian thalamic lesions. *Brain* 1993; 116(6): 1549–1563.
7. Cséfalvay Z. Súčasný pohľad na diagnostiku a terapiu afázie. *Cesk Slov Neurol N* 2007; 70/103(2): 118–128.
8. Arauz A, Patiño-Rodríguez HM, Vargas-González JC et al. Clinical spectrum of artery of percheron infarct: clinical-radiological correlations. *J Stroke Cerebrovasc Dis* 2014; 23(5): 1083–1088. doi: 10.1016/j.jstrokecerebrovasdis.2013.09.011.

Cestovní granty České neurologické společnosti ČLS JEP

Česká neurologická společnost každoročně poskytuje cestovní granty mladým lékařům a podporuje tak jejich účast na vybraných zahraničních i domácích neurologických akcích.

Letošní rok bylo možné si zažádat o cestovní grant na podporu účasti mladých lékařů na **5th Congress of the European Academy of Neurology**, který se konal 29. 6. – 2. 7. 2019 v Oslu <https://www.ean.org/oslo2019/>. Tento cestovní grant byl poskytnut lékařům do 35 let, kteří se zaregistrovali a zaslali svůj abstrakt na EAN 2019. Výše cestovní grantu byla 25.000,-Kč. Seznam schválených žádostí roku 2019 lze nalézt zde.

ČNS dále vypisuje pro rok 2019 **cestovní grant pro mladé lékaře na podporu účasti na 33. českém a slovenském neurologickém sjezdu (ČSNS 2019)**, který se koná 27. až 30. 11. 2019 v Kongresovém centru v Praze. Úspěšnému žadateli o cestovní grant bude automaticky uhrazen registrační poplatek na ČSNS 2019 a bezplatně zajištěno ubytování (v případě pracoviště mimo Prahu – místo konání akce) v termínu konání ČSNS 2019 na 3 noci ve 3* hotelu.

Kritéria pro přijetí žádosti

- rok narození 1984 nebo později
- člen ČNS s řádně uhrazenými členskými poplatky
- přihlášení k aktivní účasti na ČSNS 2019 (přihlášení prostřednictvím webových stránek <https://www.csns2019.cz/> do 20.9.2019)
 - první autor sdělení
- do 20. 9. 2019 zaslat na email sekretariat@czech-neuro.cz písemnou přihlášku s potvrzením, že jsou splněna výše uvedená kritéria. Žadatel dostane potvrzení přijetí přihlášky od sekretariátu výboru. Nestane-li se tak, je třeba potvrzení urgovat. Bez obdržení tohoto potvrzení je přihláška neplatná.

Žadatel o cestovní grant obdrží vyjádření o přidělení/nepřidělení cestovního grantu od sekretariátu ČNS do 3 týdnů po posledním možném termínu přihlášení na základě přijetí příspěvku.

Žádost o cestovní grant bude po odborné stránce posouzena organizačním a vědeckým výborem ČSNS 2019. Přehled úspěšných žadatelů bude zveřejněn na webových stránkách ČNS www.czech-neuro.cz a v elektronickém newsletteru ČNS.