

# Explantace stimulátoru nervus vagus odpovídající protokolu vyšetření magnetickou rezonancí

## Surgical explantation of a vagal nerve stimulator according to the magnetic resonance imaging protocol

### Souhrn

**Cíl:** Přehled možností provedení MR u pacientů s implantovaným vagovým stimulátorem (vagal nerve stimulator; VNS) a způsob chirurgické explantace VNS odpovídající MR protokolu a umožňující následné vyšetření MR bez výrazných omezení. **Soubor a metodika:** MR vyšetření je možné provést i u pacientů s implantovaným VNS. Lze provést vyšetření hlavy a těla kaudálně od Th8. Musí však být použita pouze lokální radiofrekvenční cívka a před MR musí být generátor VNS přeprogramován. Pokud má pacient generátor a větší část elektrody explantována, lze provést MR v oblasti celého těla jakýmkoliv MR nastavením. To platí pro situaci, kdy po explantaci zůstane nejvýše 2cm část elektrody – což odpovídá části elektrody na vagovém nervu s fixačními kotvičkami. **Výsledky:** Od června 2016 do června 2018 jsme explantovali VNS výše uvedeným způsobem u šesti pacientů. Pooperační průběh u všech pacientů byl bez významných komplikací. Pooperační kontrolu jsme provedli pomocí RTG krku a CT 3D zobrazení. Zobrazovací metody ukázaly ponechanou část elektrody na n. vagus  $\leq$  2cm. Pooperačně pacienti neměli polykací obtíže, chrapot ani změnu hlasu. Čtyři pacienti následně po zhojení rány již podstoupili MR bez jakýchkoliv obtíží či komplikací. **Závěr:** Explantace VNS odpovídající MR protokolu s ponecháním části elektrody na n. vagus, tedy vynecháním kompletní preparace celé elektrody na nervu, snižuje riziko komplikací a zkracuje dobu operačního zákroku. Pacientovi můžeme následně bezpečně provádět MR celého těla bez omezení v běžných technických nastaveních.

### Abstract

**Aim:** An overview of MRI in patients with implanted vagal nerve stimulator (VNS) and the method of surgical explantation of VNS, reflecting the MRI protocol allowing the subsequent MRI examination without significant limitations. **Patients and methods:** MRI can also be safely performed in patients with the implanted VNS device. Head examination and body examination caudally from Th8 can be performed, but only local radiofrequency coils must be used. Before the MRI, the VNS system must be reprogrammed. If the patient has an explanted generator and the larger part of the electrode, the MRI of the entire body can be performed with any common MRI setting. This applies to a situation where after the explantation there is only a 2-cm part of the electrode left – corresponding to the portion of the electrode on the vagal nerve with fixation anchors. **Results:** From June 2016 to June 2018, we explanted a VNS with this approach in six patients. Post-operative course of all patients was without complications. Post-operative control was performed using neck X-ray and CT 3D imaging. Imaging methods showed that the remainder of the electrode on the vagal nerve electrode was  $\leq$  2cm. Post-operatively, patients did not have swallowing difficulties, hoarseness or voice changes. Four patients have subsequently already undergone MRI without any difficulties or complications. **Conclusion:** Surgical explantation of VNS according to the MRI protocol, leaving part of the electrode on the vagal nerve and omitting the complete preparation of the entire electrode on the nerve, reduces the risk of complications and shortens the duration of the operation. The patient can afterwards safely undergo the MRI of the entire body without any limitations in normal technical settings.

Autoři deklarují, že v souvislosti s předmětem studie nemají žádné komerční zájmy.

The authors declare they have no potential conflicts of interest concerning drugs, products, or services used in the study.

Redakční rada potvrzuje, že rukopis práce splnil ICMJE kritéria pro publikace zasílané do biomedicínských časopisů.

The Editorial Board declares that the manuscript met the ICMJE "uniform requirements" for biomedical papers.

M. Bláha<sup>1</sup>, M. Tomášek<sup>2</sup>,  
V. Suchánek<sup>3</sup>, P. Marusič<sup>2</sup>, J. Lisý<sup>3</sup>,  
M. Tichý<sup>1</sup>

<sup>1</sup> Neurochirurgická klinika dětí  
a dospělých 2. LF UK a FN Motol

<sup>2</sup> Neurologická klinika 2. LF UK  
a FN Motol

<sup>3</sup> Klinika zobrazovacích metod 2. LF UK  
a FN Motol



MUDr. Martin Bláha, Ph.D.  
Neurochirurgická klinika dětí  
a dospělých  
2. LF UK a FN Motol  
V Úvalu 84  
150 06 Praha  
e-mail: drmartinblaha@yahoo.com

Přijato k recenzi: 11. 10. 2018

Přijato do tisku: 5. 2. 2019

### Klíčová slova

epilepsie – magnetická rezonance – stimulační nervus vagus – explantace

### Key words

epilepsy – magnetic resonance imaging – vagal nerve stimulation – device removal

## Úvod

Stimulace vagového nervu je paliativní metodou léčby pacientů s refrakterní fokální i generalizovanou epilepsií. První implantace vagového stimulatoru (vagal nerve stimulator; VNS) byla provedena v USA v roce 1988 [1] a metoda byla schválena ke klinickému použití U. S. Food and Drug Administration v roce 1997 po klinických studiích bezpečnosti a účinnosti [2,3]. První implantace VNS v ČR se uskutečnila již v roce 1997. V současné době (k 18. září 2018) bylo v naší republice již implantováno 894 VNS u 604 pacientů [4]. To znamená 604 primoimplantací a 290 opakovaných operací u těchto pacientů – výměna generátoru při vybití baterie nebo pro malfunkci generátoru či elektrody.

Snížení frekvence nebo intenzity záchvatů vede ke zlepšení kvality života asi u 2/3 pacientů s VNS a s prodlužující se dobou od implantace je snížení počtu záchvatů výraznější [2,3,5–10]. Pacientů s VNS postupně v ČR přibývá. I tyto pacienti mohou potřebovat během svého života vyšetření pomocí MR. Ať už pro onemocnění nesouvisející s jejich základní diagnózou epilepsie nebo pro nové posouzení vhodnosti resekční operace. V prvním případě se může jednat o nutné vyšetření při degenerativním postižení páteře, při nádorovém onemocnění nebo stále častěji o vyšetření velkých kloubů po úraze nebo při pokročilé artróze. V druhém případě pak rozvoj neurodiagnostických metod, a hlavně metody mapování stereotakticky zavedenými hlubokými mozkovými elektrodami, dnes umožní naplánovat resekční výkon u většího spektra pacientů, než tomu bylo před lety [11–15]. U pacientů s VNS, zvláště nebylo-li dosaženo výrazného zlepšení, je tedy možné s odstupem let provést nové posouzení vhodnosti resekční operace a vyšetřit je jako možné kandidáty resekční operace. MR patří k základním vyšetřovacím metodám před epileptochirurgickým výkonem.

Protokol výrobce vagového stimulatoru firmy LivaNova, Inc. – dříve Cyberonics, Inc. (Londýn, Velká Británie) – pro MR vyšetření u VNS z roku 2016 umožňoval toto provést ve dvou různých základních klinických situacích [16]. V případě implantovaného VNS je možné vyšetření hlavy a těla kaudálně od Th8, musí však být použita pouze lokální radiofrekvenční (RF) cívka a před MR musí být generátor VNS přeprogramován. Pokud má pacient generátor a větší část elektrody explantovány, lze provést MR v oblasti ce-

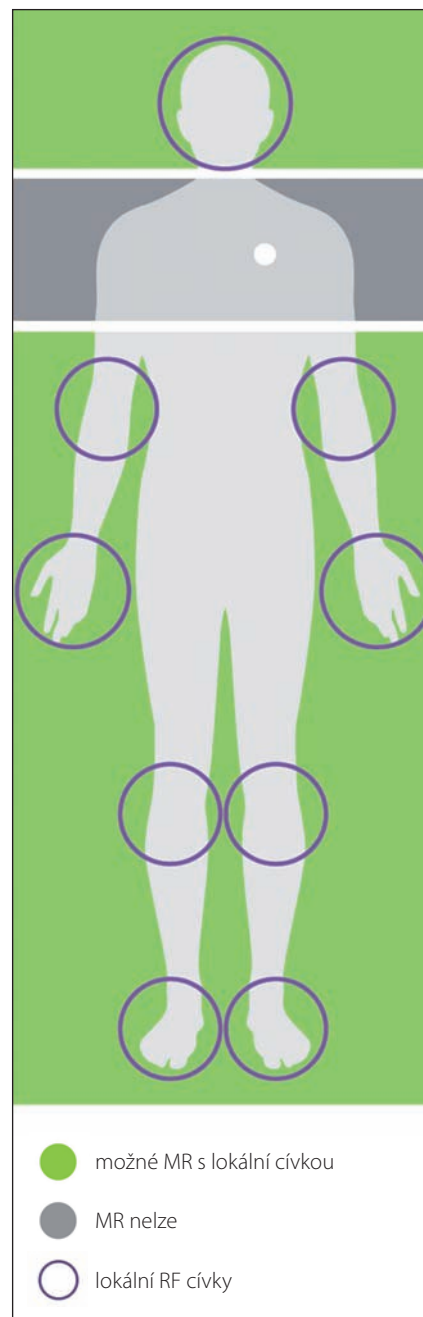
lého těla jakýmkoliv MR nastavením. To platí pro situaci, kdy po explantaci zůstane pouze 2 cm dlouhá část elektrody, což odpovídá části elektrody na vagovém nervu s fixačními kotvičkami. Novelizovaný protokol z října 2017 je poměrně složitý [17]. Rozděluje implantované systémy VNS na dvě skupiny – A a B. Do skupiny A patří modely 105, 106 a 1 000 – s implantovaným generátorem nad IV. žebrem. Ostatní modely – 100C, 101, 102, 102R, 103, 104 nebo modely 105, 106, 1 000 – s generátorem níže než IV. žebro řadíme do skupiny B. Pro skupinu B platí stejná omezení, jaká jsou v Protokolu z roku 2016. Skupina A může být vyšetřována stejně jako skupina B a navíc ve speciálních situacích se může použít celotělová RF vysílací cívka (body coil), avšak při rozšíření „zakázané“ zóny od C7 do L3. Prakticky lze tedy u pacientů s modelem 105 a 106 navíc vyšetřit pomocí MR pouze pánev. V další části práce tak budeme popisovat omezení a nastavení pro skupinu B, kam můžeme zařadit i zbytek stimulatorů, pokud nebudeme vyžadovat vyšetření pánev.

Explantaci VNS zvažujeme v případě jeho klinické neúčinnosti či pouze nevýznamného efektu na epileptické záchvaty. Důležitý je postoj pacienta. Na jedné straně spektra jsou pacienti, kteří chtějí „všechno pryč“, a naopak na druhé straně pacienti, kteří už nechťejí žádnou operaci. Při posuzování indikace k explantaci VNS jsou jistě podstatné i věk pacienta a jeho přidružené choroby – pravděpodobnost, že bude potřebovat vyšetření MR v budoucnu, je v řadě případů vysoká.

Explantaci VNS je možné provést kompletně (vynětí generátoru a celé elektrody) nebo částečně. Explantace generátoru v podklíčkové oblasti je technicky poměrně snadná. Preparace a explantace elektrody v krční oblasti je již technicky obtížnější a může být zatížena i komplikacemi. Ponechání části elektrody přímo na vagovém nervu snižuje riziko léze n. laryngeus recurrens a poranění jugulární žíly [16–18]. Pokud ponecháme elektrodu na vagovém nervu v délce 2 cm a méně podle zde popsaného protokolu, pacientovi můžeme bezpečně provést MR celého těla bez jiných omezení v běžných technických nastaveních [16,17,19–21].

## Soubor a metodika Vyšetření MR u pacientů s implantovaným funkčním VNS

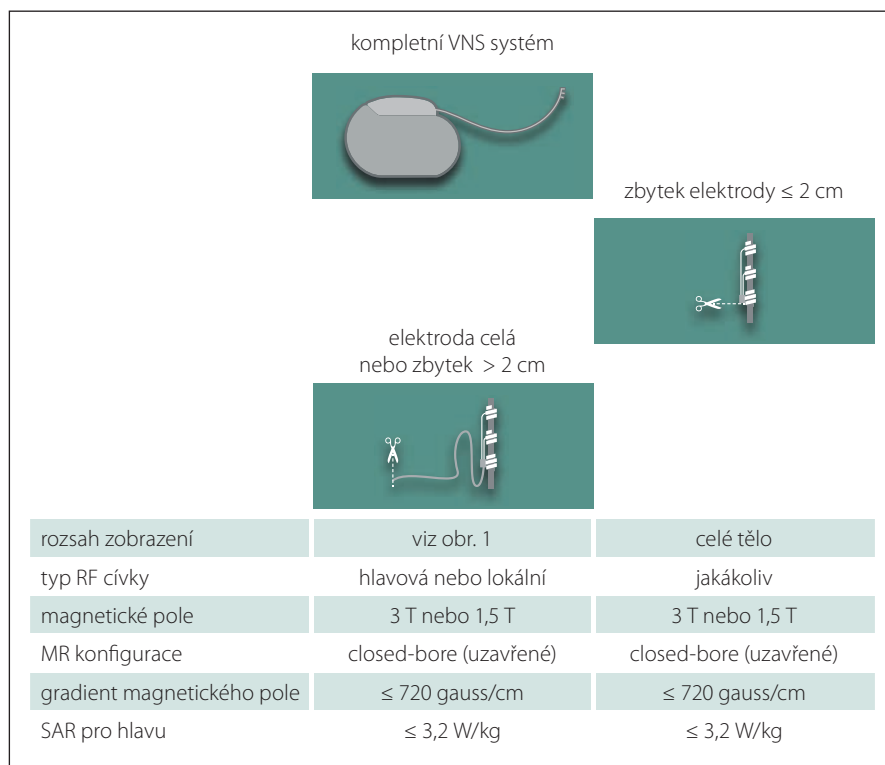
Pro provádění MR u pacientů s implantovaným funkčním VNS je nutná součinnost epileptologa, lékaře a laboranta MR. Vyšet-



**Obr. 1. Vyšetření MR u pacientů s implantovaným funkčním vagovým stimulatorem.** MR je možné provést v zelené zóně a s použitím lokálních radiofrekvenčních (RF) cívek. V šedé zóně se MR nesmí provádět.

Fig. 1. MRI in patients with an implanted vagal nerve stimulator. MRI can be safely performed in the green zone with local radiofrequency (RF) coils. Gray area is the MRI exclusion zone.

ření je možné provést mimo oblast uložení VNS – zelená zóna (obr. 1). Generátor a elektroda systému VNS nesmí být vystaveny RF



Obr. 2. Přípustné parametry a konfigurace MR vyšetření pro různé klinické situace.

RF – radiofrekvenční; SAR – specifická míra absorpce; VNS – stimulator vagového nervu

Fig. 2. Permitted MRI configurations and modes for different clinical situations.

RF – radiofrequency; SAR – specific absorption rate; VNS – vagal nerve stimulator

poli. Při tomto vyšetření je nutné použít lokální RF cívky jako zdroj RF pole. Lze tedy provést MR vyšetření hlavy, lokte, zápěstí, kolen a kotníků. Jako zdroj RF pole nesmí být použita celotělová cívka ani RF cívka v lehátku pacienta. Do prostoru MR se nesmí přinést ani programovací zařízení ani magnet pacienta.

### Postup před provedením MR

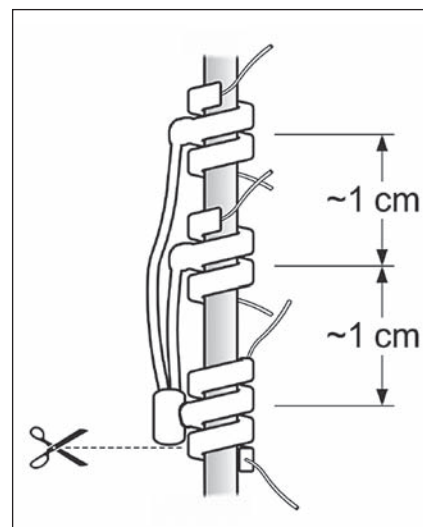
- Pomocí programovacího systému se provede systémová diagnostika VNS a zaznamenají nastavené parametry stimulace:
  - přeprogramují se parametry stimulačního proudu pro Normal mode i Magnet mode – Output current i Magnet current (mA): 0,0;
- u AspireSR Model 106 se v AutoStim mode nastaví:
  - AutoStim current (mA): 0,0 a detekce tachykardie (tachycardia detection) OFF;
  - kontrola programátorem, zda přednastavené parametry byly adekvátně uloženy;
  - pacient je poučen, aby nahlásil bolest, dyskomfort nebo pocit tepla v oblasti krku či hrudníku při vyšetření laborantovi MR, který může vyšetření zastavit.

### Postup po provedeném MR

- Pomocí programovacího systému se provede systémová diagnostika VNS;
- pokud došlo k resetování základních dat generátoru, vloží se znovu sériové číslo, identifikační údaje pacienta a datum implantace;
- naprogramují se zpět stimulační parametry;
- kontrola impedance elektrody a adekvátního uložení přednastavených parametrů.

### Vyšetření MR u pacientů s nefunkčním VNS či částečně explantovaným systémem (pokud zůstává > 2 cm elektrody)

Možnosti a omezení vyšetření MR jsou stejné jako v předchozím případě při funkčním VNS. Vyšetření MR je možné provést s lokální RF cívkou mimo oblast uložení VNS – hlava, lokty, zápěstí, kolena a kotníky. Nelze použít jako zdroj RF pole celotělovou cívku ani RF cívku v lehátku pacienta. Nemusí se pomocí programátoru odlišně nastavovat generátor, pacient se poučí, aby nahlásil bolest, dyskomfort nebo pocit tepla v oblasti krku nebo hrudníku při vyšetření laborantovi MR, který může vyšetření ukončit.



Obr. 3. Zbytek elektrody ponechaný na vagovém nervu. Kotvička na obrázku dole je pouze fixační a je RTG nekontrastní.

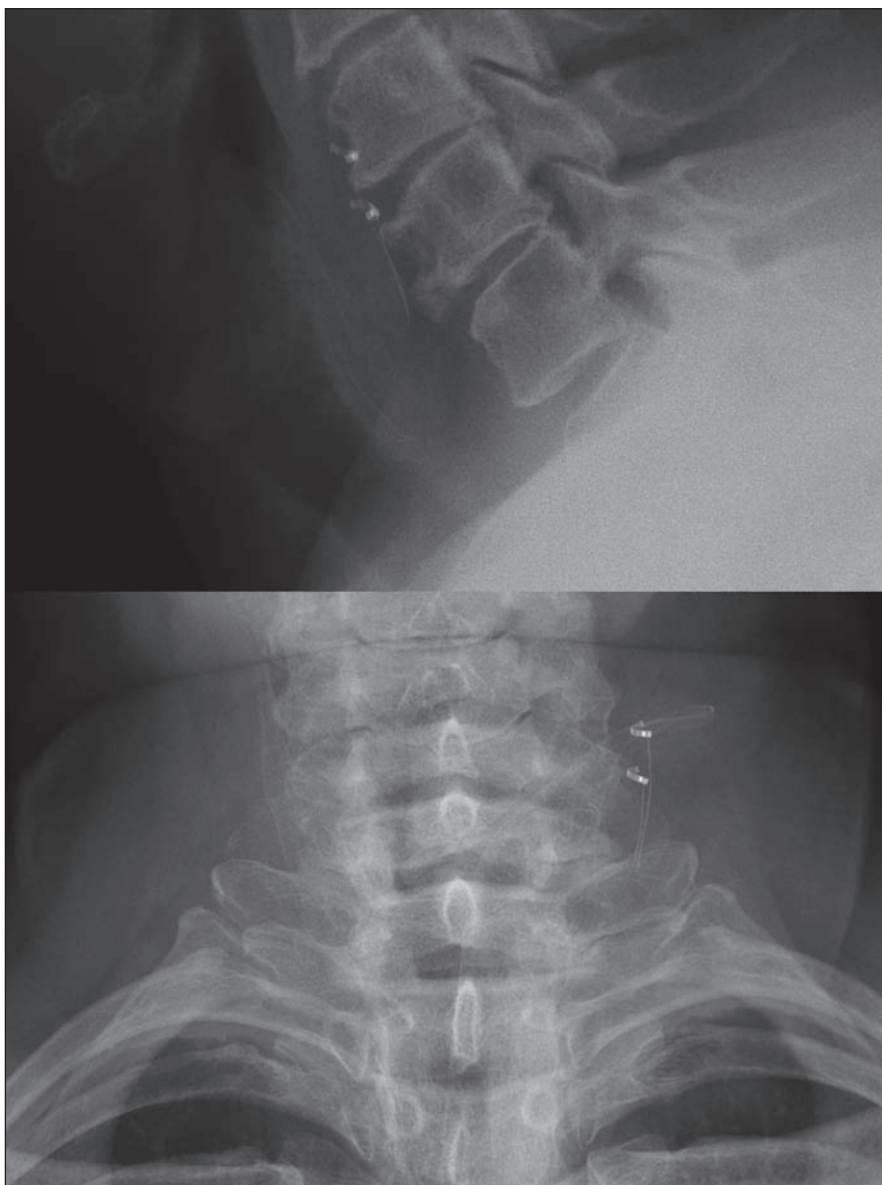
Fig. 3. The remainder of the electrode left on the vagal nerve. Lower anchor is only for fixation and is from X-ray non-contrast material.

### Vyšetření MR u pacientů s explantovaným systémem dle výše uvedeného protokolu (zůstává ≤ 2 cm elektrody na vagovém nervu)

U těchto pacientů je možné provést MR vyšetření celého těla. Jako zdroj RF pole se dá použít lokální, celotělová i lehátková cívka. Neměl by být překročen gradient magnetického pole 720 gauss/cm a specifická míra absorpce pro vyšetření hlavy 3,2 W/kg (obr. 2). Tyto hodnoty nejsou při běžných vyšetřeních na 1,5 a 3Teslových přístrojích překračovány. Měření na fantomech a zkušenosti s pacienty jsou zatím pouze s uzavřenými MR, a proto je doporučováno provádět vyšetření pouze na tomto typu přístroje [16,17,19–21].

### Explantace VNS

Cílem této operace je vynětí implantovaného hardwaru – generátoru, elektrody a fixačních plochých křídílek – s ponecháním distální části elektrody přímo na vagovém nervu s třemi fixačními kotvičkami. Operaci provádíme v celkové anestezii v poloze pacienta na zádech s vytočenou hlavou doprava. Snažíme se využít původní jizvy na hrudníku a krku. Explantace generátoru je technicky poměrně snadná. Riziko komplikací je malé, nejčastěji může dojít k pooperačnímu hematomu v místě kapsy generá-



Obr. 4. Pooperační RTG s ponechaným zbytkem elektrody na vagovém nervu.

Fig. 4. Postoperative X-ray with the remainder of the electrode on the vagal nerve.

toru, bez nutnosti re-intervence. Pokud jsou kapsa a mrtvý prostor větší, ponecháváme na pooperační období drenážní systém Mini-Redon (B. Braun Medical Inc., Bethlehem, PA, USA). Vyjmutí elektrody v tunelizované části přes klíček a na distální straně krku může vyžadovat pomocnou kožní incizi, pokud jde o starší elektrodu, která se při extrakci trhá a nelze ji vyjmout v jednom kuse. Preparace elektrody v krční oblasti je již technicky obtížnější a může být zatížena i komplikacemi. Pro snazší orientaci v zjevnatém terénu provádíme všem pacientům předoperační RTG krku. Ten nám ukáže počet implantovaných fixačních křídélek i počet a velikost jednotlivých smyček elektrody. V původní

jizvě na krku lze poměrně snadno nalézt povrchově uloženou část elektrody a fixační křídélka. Po odstranění všech fixačních křídélek provedeme preparaci v jizvě do prostoru mezi karotidou a jugulární žilou pod mikroskopem směrem k první fixační kotvičce na nervu (je umístěna nejvíce kaudálně na vagovém nervu, na elektrodě je však nejvíce proximálně). Druhou, méně častou možností je postupovat po elektrodě kaudálně, kde se stáčí do poslední smyčky a míří kranálně k první fixační kotvičce na vagovém nervu. Tato metoda disekce postupem po elektrodě v celé její délce je mnohem obtížnější než přímý přístup k nervové cévnímu svazku s vyhledáním kotviček na nervu. Manipulace

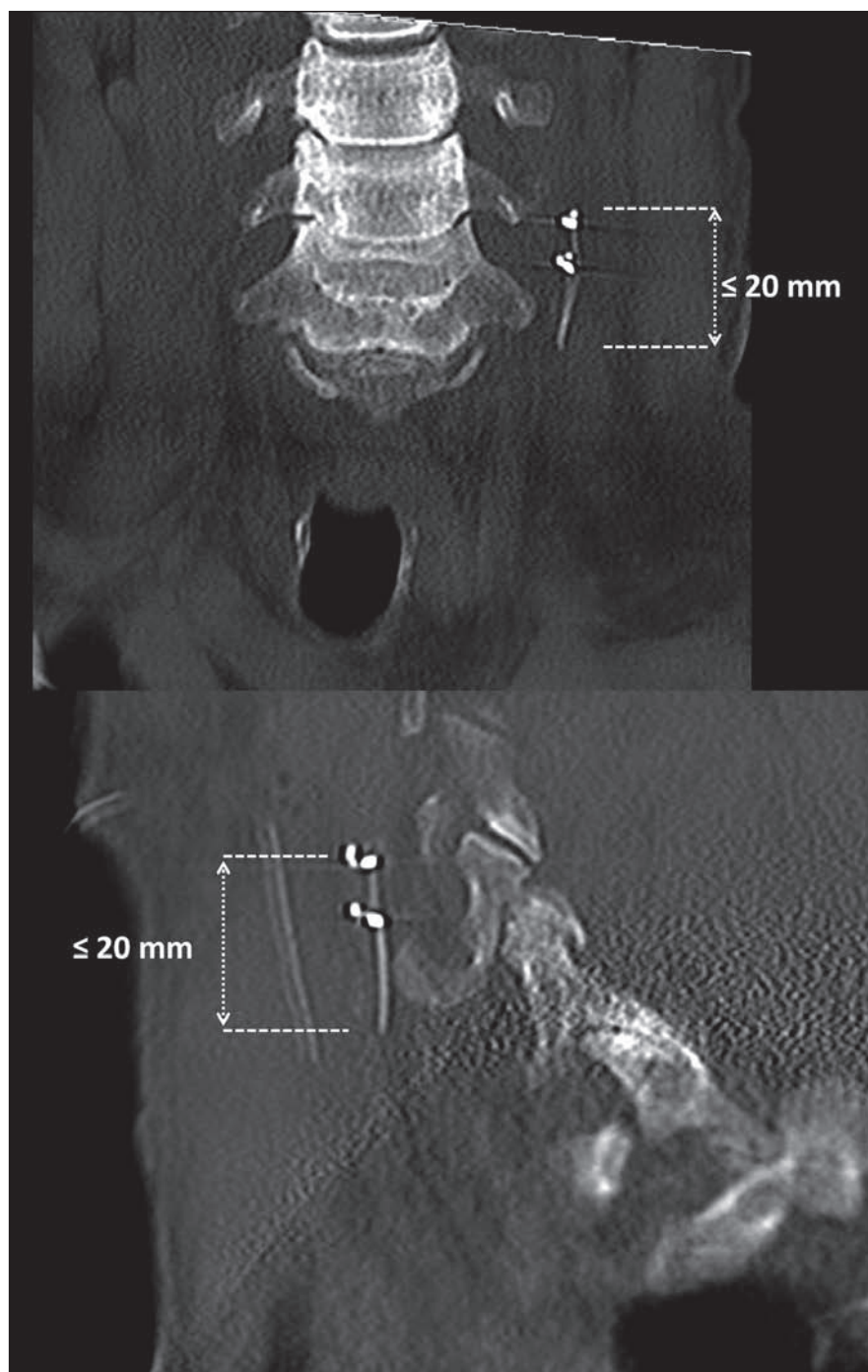
s nervem by měla být co nejmenší, protože na rozdíl od primoinplantace je nerv již fixován jizvou. Elektrodu ustříhneme u napojení na tuto první kotvičku, což ponechá na vagovém nervu část elektrody  $\leq 20$  mm dlouhou s ponechanými třemi fixačními kotvičkami (první kotvička je pouze fixační, další dvě jsou RTG kontrastní s elektrickými kontakty) (obr. 3). Uvolněnou a vypreparovanou elektrodu v krční ráně vyjmeme a zkontrolujeme celistvost. Podle velikosti rány a krvácení i zde můžeme použít drenážní systém Mini-Redon. Pacienta můžeme propustit do domácího ošetřování první nebo druhý pooperační den. Před dimisí je vhodné provést RTG krku k potvrzení adekvátní explantace elektrody (obr. 4). Kontrolní RTG krku ukáže ponechanou malou rovnou část elektrody na vagovém nervu, je vidět druhá a třetí kotvička s kontakty. První fixační kotvička je RTG nekontrastní. Pokud byla elektroda odstřižena těsně před začátkem první kotvičky, je zbytek elektrody na vagovém nervu dlouhý 20 mm – jak jsme ověřili provedením CT u prvních dvou pacientů (obr. 5). Měření vzdálenosti na prostém RTG snímku krku je nepřesné.

### Výsledky

Od června 2016 do června 2018 jsme explantovali VNS výše uvedeným protokolem u šesti pacientů. Jednalo se o čtyři muže a dvě ženy – průměrný věk  $38,5 \pm 10$  let. Vagový stimulátor měli zaveden  $12,8 \pm 3,7$  let. Pětkrát jsme explantovali celý systém – tedy generátor a elektrodu až k odstupu první kotvičky. Jeden z pacientů měl již generátor a část elektrody vyjmuty na jiném pracovišti a explantovali jsme tedy úsek elektrody o délce asi 5 cm, také k odstupu první kotvičky. Pooperační průběh u všech pacientů byl bez komplikací. Pooperační kontrolu pro potvrzení adekvátního odstranění hardwaru jsme provedli pomocí bočního a předozadního RTG krku a u prvních dvou pacientů pomocí 3D zobrazení CT. Zobrazovací metody ukázaly ponechanou část elektrody na n. vagus  $\leq 2$  cm. Pooperačně pacienti neměli polykací obtíže, chrapt ani změnu hlasu. Čtyři pacienti následně po zhojení rány již podstoupili MR bez jakýchkoliv obtíží. Protože se jednalo o novou klinickou situaci, u třech pacientů při prvním vyšetření MR osobně dohlíželi radiolog a neurochirurg. Během vyšetřování i po něm jsme u pacientů nezaznamenali bolest, dyskomfort, teplo ani polykací obtíže. Z těchto čtyř pacientů již tři podstoupili resekční epileptochirurgický výkon.

## Diskuze

Asi u jedné třetiny pacientů s implantovaným VNS není významný efekt na snížení frekvence nebo intenzity záchvatů, a tím tedy nedochází ke zlepšení kvality života [2,3,5–10]. U těchto pacientů je možno zvažovat explantaci VNS. Při rozhodování o tomto operačním výkonu jistě hraje velkou roli i riziko možných komplikací. Z tohoto hlediska by nejbezpečnějším výkonem bylo odstranění generátoru v podklíčkové oblasti a částečné vynětí elektrody tunelované podkožně do oblasti krku. Při tomto výkonu bychom odstranili části systému, které jsou na pacientovi viditelné a hmatné. Zbytek elektrody by však v budoucnu pacienta limitoval pro provedení MR. Výkonem naopak s nejvyšším rizikem komplikací je totální odstranění celého systému. Tento typ operace může být nutný v případě infekce nebo při výměně nefunkční elektrody. Preparace v oblasti jugulární žíly může vést k peroperačnímu krvácení a mobilizace elektrody a fixačních kotvíček z vagového nervu k pooperační přechodné nebo permanentní dysfunkci tohoto nervu [18,22–26]. Incidence paralýzy hlasivek po revizní operaci v oblasti vagového nervu je vyšší (3 %) než u primoinplantací, ale u většiny pacientů dochází ke spontánnímu zotavení. Trvalá paralýza nastává u < 1 % pacientů po reoperacích [22,26]. Explantace VNS podle MR protokolu s ponecháním části elektrody na vagovém nervu, tedy vynecháním kompletní preparace celé elektrody na nervu, snižuje riziko komplikací a zkracuje dobu operačního zákroku. Pacientovi můžeme následně bezpečně provádět MR celého těla bez omezení v běžných technických nastaveních. Jakékoliv komplikace vyplývající z ponechání 20mm části elektrody na vagovém nervu nejsou podle současné odborné literatury zatím známy. V našem souboru šesti pacientů se zdá být tento postup přínosný. Operace je kratší, vyhneme se ne snad technicky obtížné, nýbrž spíše pro operátora nepříjemné fázi odpreparování a sloupávání kotvíček od vagového nervu, kterou tak dobře známe při výměnách poškozených elektrod u respondentů vagové terapie. V našem souboru šesti explantací jsme nezaznamenali žádnou peroperační ani pooperační komplikaci a následně vyšetření MR u čtyř pacientů proběhlo velmi dobře. Tři pacienti po explantaci VNS touto metodou byli již indikováni k resekčnímu epileptochirurgickému výkonu a podstoupili jej.



Obr. 5. Pooperační CT s ponecháním zbytkem elektrody na vagovém nervu.

Fig. 5. Postoperative CT with the remainder of the electrode on the vagal nerve.

## Závěr

U pacientů s implantovaným VNS lze provést vyšetření pomocí MR podle výše zmíněných protokolů, s určitými omezeními v nastavení a mimo oblast uloženého stimulátoru. Při vyšetření je nutná součinnost epileptologa, lékaře a laboranta MR. Explantaci VNS je vhodné zvážit v případě jeho klinické neúčinnosti – podstatné jsou věk pacienta, jeho při-

družené choroby, postoj pacienta k další operaci, možná indikace k resekční epileptochirurgické operaci a odhad nutnosti MR vyšetření nyní a v budoucnu. Explantace systému VNS s ponecháním elektrody na n. vagus v délce 2 cm podle zde popsaného protokolu snižuje riziko komplikací a umožňuje následně provádět vyšetření pomocí MR bez speciálních opatření a omezení.

## Literatura

1. Penry JK, Dean JC. Prevention of intractable partial seizures by intermittent vagal stimulation in humans: preliminary results. *Epilepsia* 1990; 31 (Suppl 2): S40–S43.
2. Ben-Menachem E, Mañon-Espaillet R, Ristanovic R et al. Vagus nerve stimulation for treatment of partial seizures: 1. A controlled study of effect on seizures. First International Vagus Nerve Stimulation Study Group. *Epilepsia* 1994; 35(3): 616–626.
3. Ramsay RE, Uthman BM, Augustinsson LE et al. Vagus nerve stimulation for treatment of partial seizures: 2. Safety, side effects, and tolerability. First International Vagus Nerve Stimulation Study Group. *Epilepsia* 1994; 35(3): 627–636.
4. Cardion s.r.o. Databáze pacientů. Brno 2018.
5. Spanaki MV, Allen LS, Mueller WM et al. Vagus nerve stimulation therapy: 5-year of greater outcome at a university-based epilepsy center. *Seizure* 2004; 13: 587–590.
6. DeGiorgio CM, Schachter SC, Handforth A et al. Prospective long term study of vagus nerve stimulation for the treatment of refractory seizures. *Epilepsia* 2000; 41(9): 1195–1200.
7. Chrastina J, Novak Z, Zeman T et al. Single-center long-term results of vagus nerve stimulation for epilepsy: A 10–17 year follow-up study. *Seizure* 2018; 59: 41–47. doi: 10.1016/j.seizure.2018.04.022.
8. Englot DJ, Rolston JD, Wright CW et al. Rates and predictors of seizure freedom with vagus nerve stimulation for intractable epilepsy. *Neurosurgery* 2016; 79(3): 345–353. doi: 10.1227/NEU.0000000000001165.
9. Reid SA. Surgical technique for implantation of the neurocybernetic prosthesis. *Epilepsia* 1990; 31(Suppl 2): S38–S39.
10. Kuba R, Brázdil M, Kalina M et al. Vagus nerve stimulation: longitudinal follow-up of patients treated for 5 years. *Seizure* 2009; 18(4): 269–274. doi: 10.1016/j.seizure.2008.10.012.
11. Kovac S, Vakharia VN, Scott C et al. Invasive epilepsy surgery evaluation. *Seizure* 2017; 44: 125–136. doi: 10.1016/j.seizure.2016.10.016.
12. Ryvlin P, Cross JH, Rheims S. Epilepsy surgery in children and adults. *Lancet Neurol* 2014; 13(11): 1114–1126. doi: 10.1016/S1474-4422(14)70156-5.
13. Wang ZI, Jones SE, Jaisani Z et al. Voxel-based morphometric magnetic resonance imaging (MRI) postprocessing in MRI-negative epilepsies. *Ann Neurol* 2015; 77(6): 1060–1075. doi: 10.1002/ana.24407.
14. Hanáková P, Horák O, Ryzí M et al. Identifikace dětských pacientů s farmakorezistentní epilepsi a výběr kandidátů nefarmakologické terapie. *Cesk Slov Neurol N* 2018; 81/114(2): 180–184. doi: 10.14735/amcsnn2018180.
15. Serletis D, Bulacio J, Bingaman W et al. The stereotactic approach for mapping epileptic networks: a prospective study of 200 patients. *J Neurosurg* 2014; 121(5): 1239–1246. doi: 10.3171/2014.7.JNS132306.
16. Cyberonics, Inc. MRI Guidelines for VNS Therapy®. [online]. Available from URL: <http://www.cardion.cz/data/mri-kompatibilita/vns-terapie.pdf>.
17. LivaNova, PLC. MRI with the VNS Therapy® System. [online]. Available from URL: <https://us.livanova.cyberonics.com/healthcare-professionals/prescribing-information>.
18. Giordano F, Zicca A, Barba C et al. Vagus nerve stimulation: surgical technique of implantation and revision and related morbidity. *Epilepsia* 2017; 58 (Suppl 1): 85–90. doi: 10.1111/epi.13678.
19. Gorny KR, Bernstein MA, Watson RE. 3 Tesla MRI of patients with a vagus nerve stimulator: initial experience using a T/R head coil under controlled conditions. *J Magn Reson Imaging* 2010; 31(2): 475–481. doi: 10.1002/jmri.22037.
20. de Jonge JC, Melis GI, Gebbink TA et al. Safety of dedicated brain MRI protocol in patients with a vagus nerve stimulator. *Epilepsia* 2014; 55(11): e112–e115. doi: 10.1111/epi.12774.
21. Rösch J, Hamer HM, Mennecke A et al. 3 T-MRI in patients with pharmacoresistant epilepsy and a vagus nerve stimulator: a pilot study. *Epilepsy Res* 2015; 110: 62–70. doi: 10.1016/j.epilepsyres.2014.11.010.
22. Kahlow H, Olivecrona M. Complications of vagal nerve stimulation for drug-resistant epilepsy: a single center longitudinal study of 143 patients. *Seizure* 2013; 22(10): 827–833. doi: 10.1016/j.seizure.2013.06.011.
23. Couch JD, Gilman AM, Doyle WK. Long-term expectations of vagus nerve stimulation: a look at battery replacement and revision surgery. *Neurosurgery* 2016; 78(1): 42–46. doi: 10.1227/NEU.0000000000000985.
24. Révész D, Rydenhag B, Ben-Menachem E. Complications and safety of vagus nerve stimulation: 25 years of experience at a single center. *J Neurosurg Pediatr* 2016; 18(1): 97–104. doi: 10.3171/2016.1.PEDS15534.
25. Rijkers K, Berfelo MW, Cornips EM et al. Hardware failure in vagus nerve stimulation therapy. *Acta Neurochir (Wien)* 2008; 150(4): 403–405. doi: 10.1007/s00701-007-1492-7.
26. Aalbers MW, Rijkers K, Klinkenberg S et al. Vagus nerve stimulation lead removal or replacement: surgical technique, institutional experience, and literature overview. *Acta Neurochir (Wien)* 2015; 157(11): 1917–1924. doi: 10.1007/s00701-015-2547-9.

Impakt faktor časopisu Česká a slovenská neurologie a neurochirurgie pro rok 2017 činí **0,508** (nárůst oproti roku 2016, kdy impakt faktor činil **0,368**).