

doi: 10.14735/amcsnn2017564

# Zhodnocení dlouhodobého prospívání pacientů po operaci intramedulárního kavernomu

## Long-term Postoperative Clinical Outcomes after Intramedullary Cavernoma Resection

### Souhrn

**Úvod:** Kavernomy jsou vzácné cévní malformace postihující celý centrální nervový systém (CNS). Své nositele zatěžují výraznou morbiditou. Jediná léčebná možnost je resekce kavernomu. **Cíl:** Retrospektivní zhodnocení prospívání pacientů po operaci intramedulárního kavernomu (IMK). **Metodika:** Vyhodnotili jsme výsledky pacientů, kteří byli na naší klinice operováni pro IMK v letech 1998–2016. Porovnali jsme klinický stav pacientů a grafický nálezn na magnetické rezonanci v době příjmu, 3 měsíce a 2 roky po operaci. **Výsledky:** Provedli jsme 20 operací u 17 pacientů pro histologicky ověřený IMK. Poměr muži/ženy byl 13 : 4, průměrný věk 43 let. U 13 pacientů (65 %) se IMK vyskytoval v hrudní, u sedmi pacientů (35 %) v krční míše. Průměrný objem IMK byl 1,3 ml (0,2–6 ml). U šesti pacientů (35 %) byla na MR zachycena vícečetnost kavernomů CNS, u jednoho pacienta (6 %) dědičná mutace genu CCM1. Nejčastější příznaky IMK byly motorické u 14 pacientů (70 %), senzitivní u 13 pacientů (65 %) a sfinkterové obtíže u tří pacientů (15 %). U devíti pacientů (45 %) šlo o akutní neurologické zhoršení, u tří pacientů (15 %) o skokové neurologické zhoršení a u osmi pacientů (40 %) o progresivní neurologické zhoršování. Průměrné roční riziko krvácení bylo 2,6 %. Dlouhodobé zlepšení jsme zaznamenali u sedmi pacientů (35 %), stejný stav u 12 pacientů (60 %) a jeden pacient (5 %) se zhoršil. **Závěr:** Ve shodě s obecnými pravidly operování intramedulárních lézí jsme došli k závěru, že je vhodné operovat pacienty v počátku rozvoje neurologického deficitu a nečekat na zhoršení stavu.

### Abstract

**Introduction:** Cavernomas are rare vascular malformations originating from any part of the central nervous system (CNS). They are associated with severe morbidity. Resection of such a lesion is the only curative approach. **Aim:** To evaluate outcomes of patients undergoing resection of intramedullary cavernoma (IMC). **Methods:** We analysed retrospectively records of patients who underwent resection of pathologically confirmed IMC between 1998 and 2016. Preoperative status and magnetic resonance imaging were evaluated as well as immediate and long-term postoperative outcomes. **Results:** We performed 20 surgeries (12%) in 17 patients. Male to female ratio was 13 : 4. The mean patient age was 43 years at the time of surgery. Spinal levels of cavernomas were cervical in seven patients (35%) and thoracic in 13 patients (65%). The mean volume was 1.3 ml (0.2–6 ml). In six patients (35%), multiple cavernomas of the CNS were discovered and in one patient (6%), a hereditary CCM1 mutation was confirmed. Symptoms were motoric in 14 patients (70%), sensory in 13 patients (65%) and bladder and/or bowel in three patients (15%). Nine patients (45%) presented with an acute, three patients (15%) with a stepwise and eight patients (40%) with a progressive neurological decline. The calculated annual risk of haemorrhage was 2.3%. Long-term improvement was observed in seven patients (35%), 12 patients (60%) remained stable and one patient deteriorated. **Conclusion:** Based on our results, we conclude that it is convenient to perform IMC resection when it starts to be symptomatic. We should avoid waiting until the patient deteriorates.

Práce byla podpořena Institucionální podporou MO 1012 a projektem PRVOUK-P27/LF1/7.

**Autoři deklarují, že v souvislosti s předmětem studie nemají žádné komerční zájmy.**

The authors declare they have no potential conflicts of interest concerning drugs, products, or services used in the study.

**Redakční rada potvrzuje, že rukopis práce splnil ICMJE kritéria pro publikace zasílané do biomedicínských časopisů.**

The Editorial Board declares that the manuscript met the ICMJE "uniform requirements" for biomedical papers.

**N. Svoboda<sup>1</sup>, O. Bradáč<sup>1</sup>, V. Beneš<sup>1</sup>**

<sup>1</sup> Neurochirurgická a neuroonkologická klinika 1. LF UK a ÚVN – VFN Praha



**MUDr. RNDr. Ondřej Bradáč, Ph.D.**

1. LF UK a ÚVN – VFN Praha

U Vojenské nemocnice 1200

169 02 Praha 6

e-mail: [ondrej.bradac@uvn.cz](mailto:ondrej.bradac@uvn.cz)

Přijato k recenzi: 16. 3. 2016

Přijato do tisku: 27. 7. 2017

### Klíčová slova

kavernom – kavernózní hemangiom – centrální nervový systém – cévní onemocnění míchy

### Key words

cavernoma – cavernous hemangioma – central nervous system – spinal cord vascular diseases

## Úvod

Kavernomy jsou cévní malformace postihující celý centrální nervový systém (CNS). Celkově se v populaci vyskytují s prevalencí 0,4–0,7 % [1,2], konkrétně intramedulární kavernomy (IMK) jsou vzácné. Ze všech intraspinálních cévních malformací se IMK vyskytují v 5–12 % [3,4].

Histologicky se jedná o shluk cév od tenkých po velmi tlusté a hyalinizované. Jsou atypické stavbou své cévní stěny, která je tvořena pouze endotelem a subendoteliálním stromatem bez buněk hladké svaloviny či elastických vláken. IMK bývají obklopeny gliální tkání [5], která usnadňuje resekci.

IMK se vyvíjejí a mohou se v čase zvětšovat. Buďto dochází k postupnému růstu na podkladě drobného krvácení, hyalinizace vasikulárních kanálů, intraluminální trombózy, mikrocirkulačních změn, anebo kapilární proliferace [5,6]. Tento postupný růst IMK se typicky projevuje vznikem progresivního neurologického deficitu. Jinou možností zvětšení léze je zakrvácení přímo do míšni tkáně, což odpovídá rozvoji akutního/skokového neurologického deficitu [5–7].

Léčba IMK je založena na chirurgickém vynehtání ložiska. Dodnes ale nejsou přesně stanovena indikační kritéria, kdy a za jakých okolností přistoupit k operaci. Pohled na načasování operace se proto liší v závislosti na pracovišti a místních zvyklostech.

V roce 2014 jsme publikovali naše chirurgické výsledky u kortiko-subkortikálních [8] a kmenových kavernomů [9]. Tato práce prezentuje zbývající, doposud nezpracovaný soubor chirurgických výsledků u pacientů s IMK.

## Metodika

### Populace pacientů

V časovém rozmezí v letech 1998–2016 bylo na naší klinice provedeno 20 operací

u 17 pacientů pro výskyt symptomatického IMK.

Klinické příznaky jsme v době příjmu třídili podle typu na senzitivní, motorické a sfinkterové obtíže. Průběh rozvoje příznaků jsme rozdělili do tří tříd: 1. třída zahrnuje akutní neurologické zhoršení, 2. třída opakující se skokové zhoršení a 3. třída progresivní neurologické zhoršování. Procentuální zastoupení tříd v našem souboru pacientů jsme porovnali s pěti pracemi, jež pojímají v současnosti nejvíce pacientů (metaanalýzy: Badhiwala et al [7] 632 pacientů, Gross et al [10] 352 pacientů a jednotlivé práce: Liang et al [3] 96 pacientů, Mitha et al [11] 80 pacientů, Labauge et al [12] 53 pacientů). Klinický stav pacienta jsme opakovaně hodnotili dle McCormickovy škály (tab. 1) [13], a to v době příjmu za 3 měsíce a po 2 letech od operace. Zlepšení nebo naopak zhoršení stavu pacienta po operaci jsme charakterizovali jako posun při vyšetření alespoň o 1 stupeň a pacienti, kteří v čase posun nejevili, jsme označili jako „stejný stav“. Do skupiny pacientů se zakrvácením do IMK jsme zahrnuli ty pacienty, jejichž snímky prokazovaly v T1 vážených snímcích hyperintenzní signál a u kterých byl zaznamenán odpovídající klinický nále. S využitím těchto údajů jsme vypočítali roční riziko krvácení podle následné rovnice:

*riziko krvácení = počet všech krvácivých příhod/součet let pacientů v době krvácení*

### Radiologické metody

Z radiologických metod jsme hodnotili vyšetření MR v T1 vážených sekvencích, a to jak předoperačně, po 3 měsících a po 2 letech od operace (obr. 1). Objem kavernomu jsme měřili na T1 vážených sagitálních a axiálních snímcích podle rovnice:

*S (objem elipsoidu) = 4/3 π \* abc (délky poloos elipsoidu)*

### Operační přístup

Ve všech 20 případech jsme jako operační přístup zvolili laminotomii, tj. operační přístup, u kterého jsou dočasně odebrány příslušné vertebrální oblouky a po vyjmutí IMK následně navraceny do původní polohy při fixaci kostním stehem, či pomocí miniplates. Během všech operací jsme rutinně prováděli intraoperační monitoraci (tj. snímání motorických – MEP a somatosenzorických evokovaných potenciálů – SSEP). Po otevření tvrdé pleny míšni a následně arachnoidey jsme postupovali střední myelotomií tupou separací k IMK. Pokud byl IMK viditelný skrze měkkou plenu, zvolili jsme jako přístupový bod dostupný vrchol IMK. Opatrnou preparací podél gliální tkáně obkroužením cévní malformace jsme uvolnili ložisko, které bylo následně vyňato *in toto*. Totální resekce jsme dosáhli u všech operovaných.

### Sledování

Pacienty jsme dlouhodobě sledovali. Po 3 měsících a po 2 letech od operace bylo provedeno kontrolní ambulantní vyšetření, které sestávalo z klinického a MR vyšetření. U těch pacientů, kteří byli sledováni po dobu kratší než 2 roky, jsme hodnotili jejich výsledné pooperační prospívání při poslední zaznamenané kontrole.

### Výsledky

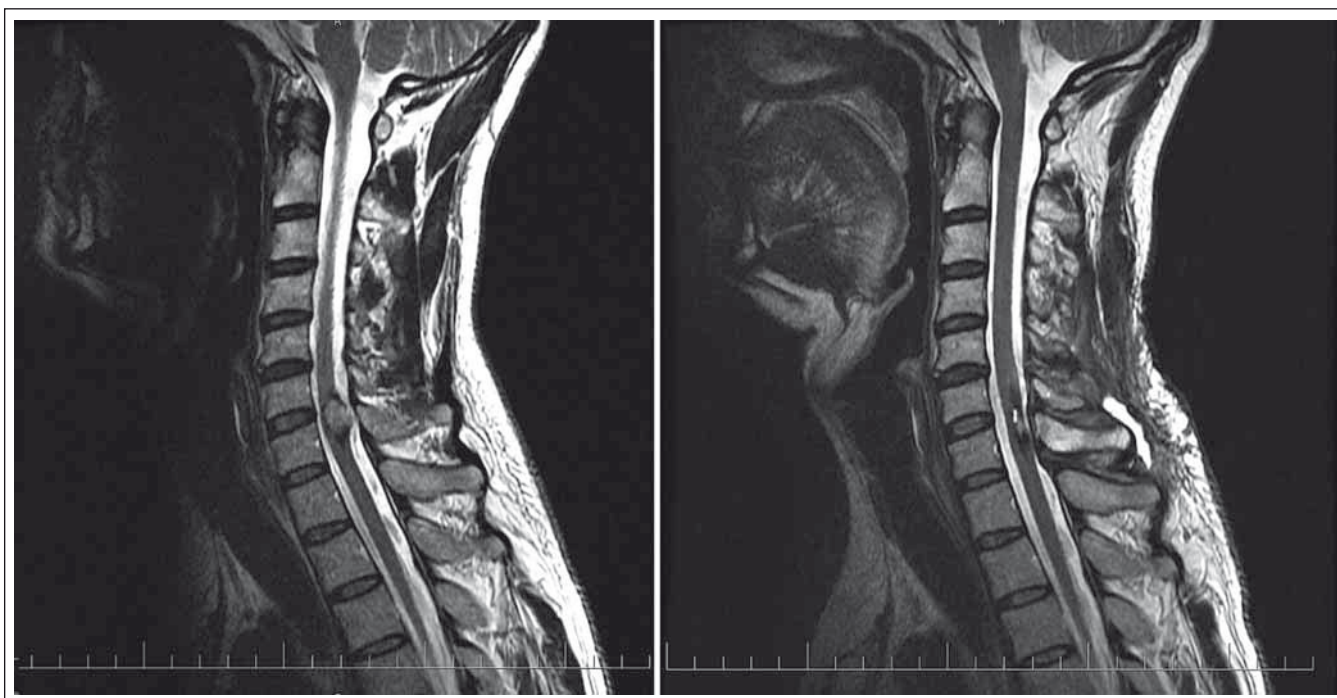
V průběhu 18 let, od roku 1998 do roku 2016, jsme na naší klinice provedli 165 operací pro intramedulární expanzi, z toho 20 (12 %) u 17 pacientů s histologicky ověřenou diagnózou IMK.

Operovali jsme 13 mužů a čtyři ženy, přičemž průměrný věk v době operace byl 43 let. U 13 pacientů (65 %) se IMK vyskytoval v hrudních míšních segmentech, u sedmi pacientů (35 %) v krčních segmentech míšních. Ani jeden z našich pacientů neměl IMK uložen v bederních míšních segmentech. Průměrný objem IMK byl 1,3 ml s rozmezím 0,2–6 ml.

U šesti pacientů (35 %) byly zachyceny vícečetné kavernomy centrálního nervového systému. U dvou pacientů byly nalezeny souběžně dva míšni kavernomy bez intrakraniálního výskytu. U čtyř pacientů jsme zároveň zaznamenali výskyt kavernomů intrakraniálně. U dvou pacientů se jednalo se o tři a pět intrakraniálních lézí, u zbylých dvou pacientů jsme zaznamenali mnohočetné intrakraniální kavernomy. U jednoho pacienta (6 %) byla potvrzena dědičná mutace genu *CCM1*.

Tab. 1. McCormickova škála.

Stupeň	Klinický nále
1	neurologicky intaktní, případně minimální dysestézie
2	lehký sensorický/motorický deficit, neovlivňující funkci postižené končetiny
3	střední sensorický/motorický deficit, omezení ve funkci postižené končetiny, nezávislý na pomoci druhých
4	těžký sensorický/motorický deficit, závislý na pomoci druhých
5	paraplegie, kvadruplegie



Obr. 1. Pacient s intramedulárním kavernomem C6/7 před resekcí (vlevo) a po resekcí (vpravo).

Fig.1. Patient harbouring intramedullary cavernoma at C6/7 level. Pre-op (left) and post-op (right) MRI scans.

Tab. 2. Porovnání průběhu rozvoje příznaků IMK dle různých autorů.

Příznaky	Badhiwala et al [7]	Gross et al [10]	Liang et al [3]	Mitha et al [11]	Labauge et al [12]	Naše výsledky
akutní	N/A	30 %	24 %	9 %	N/A	45 %
skovové	N/A	16 %	N/A	54 %	N/A	15 %
akutní + skokové	45 %	46 %	N/A	63 %	38 %	60 %
chronické	55 %	54 %	76 %	37 %	60 %	40 %

Nejčastějším projevem IMK byly motorické příznaky u 14 pacientů (70 %), senzitivní příznaky jsme zaznamenali u 13 pacientů (65 %) a konečně sfinkterové obtíže u tří pacientů (15 %). U devíti pacientů (45 %) se jednalo o akutní neurologické zhoršení, u tří pacientů (15 %) se IMK projevil jako opakující se skokové neurologické zhoršení a u osmi pacientů (40 %) jako progresivní neurologické zhoršování. Procentuální zastoupení charakteru příznaku v našem souboru pacientů jsme porovnali s dalšími pracemi (tab. 2). Celkový počet krvácivých epizod byl v našem souboru 14. Roční riziko krvácení jsme podle výše uvedeného vztahu stanovili na 2,6 %.

Pozorovali jsme zhoršení u dvou pacientů 3 měsíce po operaci IMK, stav se však u obou vlivem fyziatrické péče zlepšoval a při kontrole za 2 roky od operace se jejich zdra-

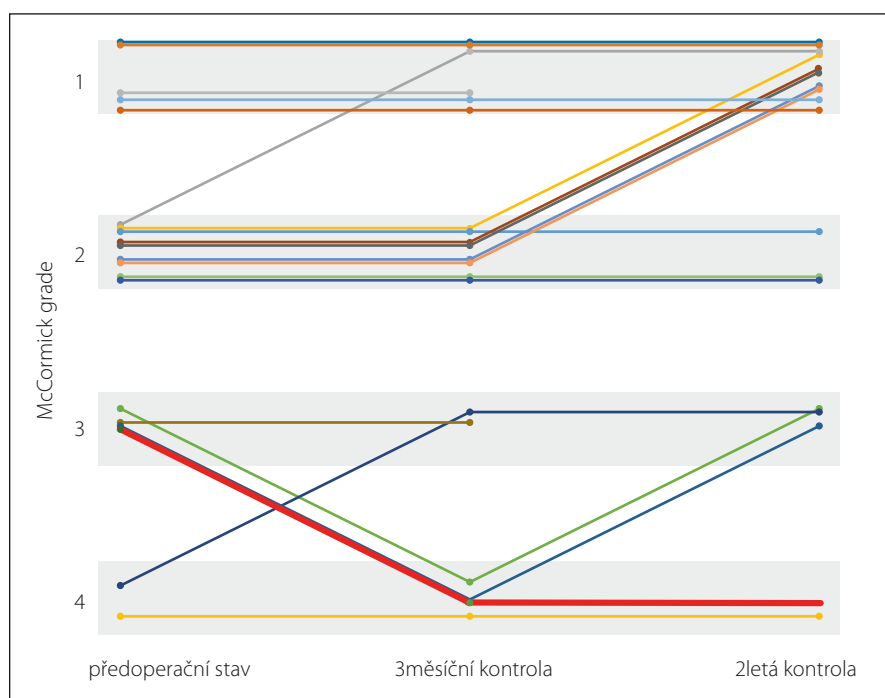
vozní stav upravil na stejný jako před operací. Dva roky po operaci nebo při poslední kontrole jsme zlepšení na McCormickové škále zaznamenali u sedmi pacientů (35 %). U 12 pacientů (60 %) nedošlo ke změně neurologického nálezu po operaci a u jednoho pacienta (5 %) jsme zjistili zhoršení stavu o 1 stupeň (obr. 2).

### Diskuze

Dodnes nejsou určena přesná indikační kritéria, kdy přistoupit k resekci IMK. Jedná se o onemocnění poměrně vzácné, tj. 5–12 % z celkového počtu intraspinálních cévních malformací [3,4] a asi 5 % ze všech kavernózních malformací [11]. Pro nízkou četnost výskytu IMK vznikají především studie s nízkým počtem pacientů. Zároveň jsou studie nesourodé, co se metodiky týče, a ve svých výsledcích se významně liší. Volba lé-

čebního postupu je tak založena především na zvycích pracoviště a zkušenostech operátora.

Zajímavé je, že v původních studiích byla popisována zvýšená prevalence u žen – poměr výskytu muži/ženy byl 1,5–2,2/1 [14,15]. Tento poměr muži/ženy se později vyrovnal, dokonce v nedávných studiích [3,16–21] lze sledovat mírné navýšení prevalence u mužů. Průměrný věk při stanovení diagnózy IMK je udáván ve velkých souborech jako 39,1 let [7] (s rozmezím 27–57 let) [17,22]. Vícečetný výskyt kavernomů CNS u pacientů s IMK se liší podle autora od 0 [3] po 62 % [19]. Familiární výskyt IMK se ve většině studií pohybuje kolem 12 % [7,10,12]. V naší práci byla potvrzena dědičná mutace u jedné pacientky (7 %), při vyšetření dětí pacientky se mutace potvrdila i u obou dcer, u syna prokázána nebyla.





blematicke. Z celkového počtu 567 pacientů bylo možné hodnotit vývoj sfinkterových funkcí po operaci IMK pouze u 48 pacientů. Zlepšení sfinkterových obtíží zaznamenali u 31 (65 %) pacientů, u 13 (27 %) pacientů stejný stav a zhoršení u čtyř (8 %) pacientů po operaci IMK. V našem souboru pacientů jsme zjistili sfinkterové obtíže u tří (15 %) pacientů, z nichž jednomu (5 %) se po operaci močová inkontinence upravila, zbylí dva (10 %) pacienti měli 2 roky po operaci stejné sfinkterové obtíže jako před operací. U žádného pacienta jsme nezaznamenali zhoršení stran sfinkterových funkcí.

Při rozboru našich výsledků jsme dospěli k závěru, že pacienti mají rozdílný přínos z operace v závislosti na jejich klinickém stavu před operací. Zjistili jsme, že žádný z pacientů, jehož neurologický stav byl při příjmu roven 3 nebo 4 na McCormickově škále, nejevil v čase zlepšení nad McCormick 3. Naopak pacienti, kteří byli v době příjmu ohodnoceni McCormick 1 nebo 2, se pooperačně nezhoršili pod McCormick 2. Podobných výsledků dosahují Brotchi et al [29]. Ve své práci vyhodnotil prospívání více než 260 pacientů po 300 operacích pro intramedulární tumory. Po operaci pacientů s McCormick 1 došlo ke zhoršení u 5 %, 95 % zůstalo stejných. U pacientů s McCormick 2 se zhoršilo 5 %, 86 % zůstalo stejných a 9 % se zlepšilo. U pacientů s McCormick 3 došlo ke zhoršení u 17 %, 53 % zůstalo stejných a 30 % se zlepšilo. Všichni pacienti s McCormick 4 zůstali pooperačně stejní. Z toho vyplývá, že je vhodné operovat pacienty co nejdříve po rozvinutí příznaků, je-li tumor resekovatelný, a nečekat na zhoršení stavu pacienta.

## Závěr

Výsledky naší práce jsou ve shodě s obecně přijímanými pravidly léčby míšních tumorů. Operací jsme dosáhli lepších výsledků u těch pacientů, kteří měli lehké neurologické postižení (McCormick 1 nebo 2).

Pacienti s těžkým neurologickým deficitem (McCormick 3 a 4) se pooperačně nezlepšili a jejich stav byl buďto stejný nebo horší než před operací. V závislosti na těchto výsledcích doporučujeme co nejdříve resekci symptomatického IMK, dokud nedojde ke zhoršení stavu pacienta.

## Literatura

1. Del Curling O Jr, Kelly DL Jr, Elster AD, et al. An analysis of the natural history of cavernous angiomas. *J Neurosurg* 1991;75(5):702–8.
2. Robinson JR, Awad IA, Little JR. Natural history of the cavernous angioma. *J Neurosurg* 1991;75(5):709–14.
3. Liang JT, Bao YH, Zhang HQ, et al. Management and prognosis of symptomatic patients with intramedullary spinal cord cavernoma: clinical article. *J Neurosurg Spine* 2011;15(4):447–56.
4. Jellinger K. Pathology of Spinal Vascular Malformations and Vascular Tumors. In: Pia HW, Djindjian R, eds. *Spinal Angiomas: Advances in Diagnosis and Therapy*. Berlin: Springer Berlin Heidelberg 1978:18–44.
5. Ogilvy CS, Louis DN, Ojemann RG. Intramedullary cavernous angiomas of the spinal cord: clinical presentation, pathological features, and surgical management. *Neurosurgery* 1992;31(2):219–29; discussion 229–30.
6. Bian LG, Bertalanffy H, Sun QF, Shen JK. Intramedullary cavernous malformations: clinical features and surgical technique via hemilaminectomy. *Clin Neurol Neurosurg* 2009;111(6):511–7. doi: 10.1016/j.clineuro.2009.02.003.
7. Badhiwala JH, Farrokhfar F, Alhazzani W, et al. Surgical outcomes and natural history of intramedullary spinal cord cavernous malformations: a single-center series and meta-analysis of individual patient data: Clinic article. *J Neurosurg Spine* 2014;21(4):662–76. doi: 10.3171/2014.6.SPINE13949.
8. Májovský M, Netuka D, Bradáč O, et al. Chirurgická léčba supratentoriálních kortiko-subkortikálních kavernomů. *Cesk Slov Neurol N* 2014;110(5):631–37.
9. Bradac O, Majovsky M, de Lacy P, et al. Surgery of brainstem cavernous malformations. *Acta Neurochir (Wien)* 2013;155(11): 2079–83. doi: 10.1007/s00701-013-1842-6.
10. Gross BA, Du R, Popp AJ, et al. Intramedullary spinal cord cavernous malformations. *Neurosurg Focus* 2010;29(3):E14. doi: 10.3171/2010.6.FOCUS10144.
11. Mitha AP, Turner JD, Ablal AA, et al. Outcomes following resection of intramedullary spinal cord cavernous malformations: a 25-year experience. *J Neurosurg Spine* 2011;14(5):605–11.
12. Labauge P, Bouly S, Parker F, et al. Outcome in 53 patients with spinal cord cavernomas. *Surg Neurol* 2008;70(2):176–81; discussion 181. doi: 10.1016/j.surneu.2007.06.039.
13. McCormick PC, Torres R, Post KD, et al. Intramedullary ependymoma of the spinal cord. *J Neurosurg* 1990;72(4):523–32.
14. Canavero S, Pagni CA, Duca S, et al. Spinal intramedullary cavernous angiomas: a literature meta-analysis. *Surg Neurol* 1994;41(5):381–8.
15. Zevgaridis D, Medele RJ, Hamburger C, et al. Cavernous haemangiomas of the spinal cord. A review of 117 cases. *Acta Neurochir (Wien)* 1999;141(3):237–45.
16. Aoyama T, Hida K, Houkin K. Intramedullary cavernous angiomas of the spinal cord: clinical characteristics of 13 lesions. *Neurol Med Chir (Tokyo)* 2011;51(8):561–6.
17. Endo T, Aizawa-Kohama M, Nagamatsu K, et al. Use of microscope-integrated near-infrared indocyanine green videoangiography in the surgical treatment of intramedullary cavernous malformations: report of 8 cases. *J Neurosurg Spine* 2013;18(5):443–9. doi: 10.3171/2013.1.SPINE12482.
18. Jallo GI, Freed D, Zareck M, et al. Clinical presentation and optimal management for intramedullary cavernous malformations. *Neurosurg Focus* 2006;21(1):e10.
19. Kharkar S, Shuck J, Conway J, et al. The natural history of conservatively managed symptomatic intramedullary spinal cord cavernomas. *Neurosurgery* 2007;60(5): 865–72; discussion 865–72.
20. Lu DC, Lawton MT. Clinical presentation and surgical management of intramedullary spinal cord cavernous malformations. *Neurosurg Focus* 2010;29(3):E12. doi: 10.3171/2010.6.FOCUS10139.
21. Tong X, Deng X, Li H, et al. Clinical presentation and surgical outcome of intramedullary spinal cord cavernous malformations. *J Neurosurg Spine* 2012;16(3): 308–14. doi: 10.3171/2011.11.SPINE11536.
22. Odom GL, Woodhall B, Margolis G. Spontaneous hematomyelia and angiomas of the spinal cord. *J Neurosurg* 1957;14(2):192–202.
23. Marusič P. Diagnostika epileptických záchvatů. *Cesk Slov Neurol N* 2015;78(111):253–62.
24. Cantore G, Delfini R, Cervoni L, et al. Intramedullary cavernous angiomas of the spinal cord: report of six cases. *Surg Neurol* 1995;43(5):448–51; discussion 451–2.
25. Kim LJ, Klopffenstein JD, Zabramski JM, et al. Analysis of pain resolution after surgical resection of intramedullary spinal cord cavernous malformations. *Neurosurgery* 2006;58(1):106–11; discussion 106–11.
26. Deutsch H. Pain outcomes after surgery in patients with intramedullary spinal cord cavernous malformations. *Neurosurg Focus* 2010;29(3):E15. doi: 10.3171/2010.6.FOCUS10108.
27. Andrašínová T. Spinální arteriovenózní malformace – dvě kazuistiky. *Cesk Slov Neurol N* 2014;77(110): 505–509.
28. Smrčka M. Problematika indikace operační léčby u intramedulárních lézí. *Cesk Slov Neurol N* 2010;73(106): 393–397.
29. Brotchi J. Intrinsic spinal cord tumor resection. *Neurosurgery* 2002;50(5):1059–63.