

doi: 10.14735/amcsnn2017474

Intravenózní trombolýza po zrušení účinku dabigatranu specifickým antidotem idarucizumabem

Intravenous Thrombolysis after Dabigatran Reversal with a Specific Antidote Idarucizumab

Vážená redakce, pacienti, které postihla akutní ischemická cévní mozková příhoda (iCMP), často užívají perorální antikoagulantia, zejména jako preventivní terapii emboligenních příhod při nevalvulární fibrilaci síní (FIS). Provedení intravenózní trombolýzy (IVT) není však u těchto pacientů doporučeno, pokud nejsou splněny určité podmínky [1–3]. V případě pacientů užívajících warfarin nesmí být hodnota parametru INR > 1,7. U pacientů užívajících tzv. přímá (direktní) antikoagulantia (DOAK) je pak doporučováno provedení IVT pouze tehdy, když nebyla DOAK prokazatelně užívána v posledních 48 hod nebo pokud jsou specifické laboratorní detekční testy pro příslušnou molekulu v normě [1,2].

Provedení IVT je nyní možné u pacientů, kteří užívají dabigatran, a to po okamžitém zrušení jeho antikoagulačního účinku intravenózně podaným specifickým antidotem. Od konce roku 2015 je k dispozici specifická humánní monoklonální protilátka idarucizumab (Praxbind®), která se váže na dabigatran přibližně 350× více než dabigatran na trombin [3]. Standardní dávka 5 g idarucizumabu kompletně zruší biologický účinek dabigatranu do několika min [4]. Dosud bylo publikováno šest případů podání IVT pro akutní iCMP po předchozím zrušení antikoagulačního účinku dabigatranu.

V následující části prezentujeme první dokumentované podání idarucizumabu a následně provedenou IVT pro akutní iCMP v České republice.

Žena (70 let) byla přijata začátkem prosince 2016 na urgentní příjem naší nemocnice pro 2 hod trvající těžkou levostrannou centrální hemiparézu s centrální lézí n. VII. vlevo s dysartrií a taktilní hypestézií

levostranných končetin vč. obličeje; skóre ve škále National Institutes of Health Stroke Scale (NIHSS) bylo 8 bodů. Pacientka užívala dabigatran v dávce 2 × 150 mg denně jako preventivní terapii pro FIS a naposled jej užila přibližně 5 hod před přijetím. Dále se léčila pro arteriální hypertenzi, diabetes mellitus (na perorálních antidiabetických), hypotyreózu a bronchiální astma.

Při vyšetření výpočetní tomografií (CT) mozku se zobrazily pouze diskrétní drobné hypodenzní areály v bílé hmotě v sousedství postranních komor odpovídající starým postischemickým změnám (obr. 1). CT angiografie neprokázala uzávěr či významnou stenózu jak v intrakraniálním, tak v extrakraniálním tepenném řečišti (obr. 1). Trombinový čas (TT) byl prodloužen nad 180 sekund (s) a aktivovaný tromboplastinový čas (aPTT) na 61,7 s. Krevní obraz byl v normě, sérový kreatinin byl zvýšen na 125 mmol/l.

Pacientce bylo následně podáno 5 g idarucizumabu (2 × 2,5 g/50 ml) dle doporučeného schématu, a to přibližně 5,5 hod od posledního užití dabigatranu. Po ukončení podání protilátky byl proveden kontrolní odběr koagulace a bezprostředně po odběru krve bylo zahájeno podání 85 mg rt-PA (Actilyse®) v obvyklém schématu při pacientkou uvedené hmotnosti 95 kg. Výsledky kontrolního odběru koagulace provedeného před podáním IVT byly v normě: TT byl 15,1 s a aPTT 31,9 s.

U pacientky došlo ke klinickému zlepšení již cca za 2 hod po ukončení IVT a po 24 hod byla přítomna pouze diskrétní levostranná hemiparéza (NIHSS 2). Kontrolní CT mozku byla se stacionárním nálezem, tedy bez detekce akutní ischemie či hemoragie. Neurosonologické vyšetření prokázalo nevýznamné aterosklerotické změny v oblasti

Autoři deklarují, že v souvislosti s předmětem studie nemají žádné komerční zájmy.

The authors declare they have no potential conflicts of interest concerning drugs, products, or services used in the study.

Redakční rada potvrzuje, že rukopis práce splnil ICMJE kritéria pro publikace zasílané do biomedicínských časopisů.

The Editorial Board declares that the manuscript met the ICMJE "uniform requirements" for biomedical papers.

D. Šaňák¹, P. Dušek², B. Matušková³, F. Čtvrtlík⁴

¹ Komplexní cerebrovaskulární centrum, Neurologická klinika LF UP a FN Olomouc

² Oddělení urgentního příjmu, FN Olomouc

³ Neurologické oddělení, Nemocnice Kroměříž, a.s.

⁴ Radiologická klinika LF UP a FN Olomouc

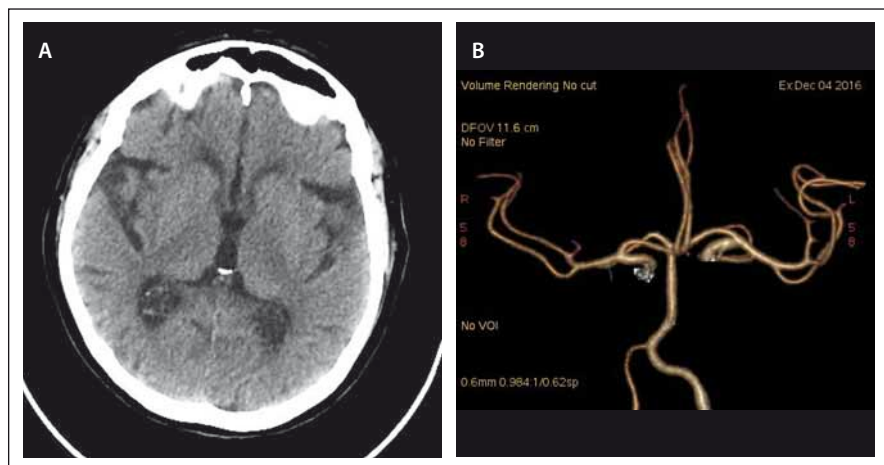


doc. MUDr. Daniel Šaňák, Ph.D., FESO Komplexní cerebrovaskulární centrum Neurologická klinika LF UP a FN Olomouc I. P. Pavlova 6 775 20 Olomouc e-mail: daniel.sanak@fnol.cz

Přijato k recenzi: 7. 2. 2017

Přijato do tisku: 10. 5. 2017

bifurkace a vnitřní krkavice oboustranně. Nebyly zaznamenány žádné komplikace v souvislosti s podáním antidota a rt-PA. V rámci sekundární prevence byla pacientka zajištěna nízkomolekulárním heparinem (Fraxiparine®) v dávce 0,9 ml s.c. 2× denně. Čtvrtý den byla přeložena k další rehabi-



Obr. 1. CT mozku při přijetí.

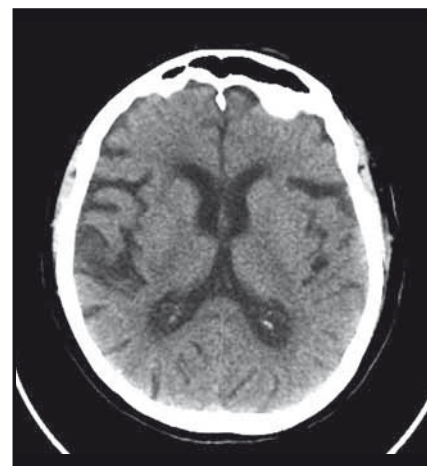
Obr. 1A) Nativ.

Obr. 1B) CT angiografie (Volume Rendering Technique).

Fig. 1. Brain CT on admission

Fig. 1A) Unenhanced.

Fig. 1B) CT angiography (Volume Rendering Technique).



Obr. 2. Kontrolní CT mozku (nativ) po 24 hod.

Fig. 2. Control brain CT (unenhanced) after 24 hours.

litaci do nemocnice v místě bydliště, kde jí byl následně vrácen do medikace dabigatran v dávce 2 × 150 mg denně. Byla propuštěna domů (NIHSS 2) s 1 bodem v modifikované Rankinově škále.

V tomto sdělení prezentujeme první dokumentovaný případ provedení IVT pro akutní iCMP po předchozím zrušení účinku dabigatranu specifickou protilátkou idarucizumab v České republice. Dosud bylo celosvětově publikováno celkem šest podání [5–10], přičemž pouze v jednom případě pacient užíval dávku dabigatranu 2 × 150 mg denně [6]; v ostatních případech to byla dávka 2 × 110 mg. Recentně publikovaný expertní názor vychází z údajů 14 provedení IVT po předchozím zrušení antikoagulačního účinku dabigatranu idarucizumabem v Německu [10].

Idarucizumab je specifická humánní monoklonální protilátka, která se přímo váže na molekulu dabigatranu (přímý inhibitor trombinu), a to s velmi vysokou afinitou [3]. Protilátka byla schválena na podzim 2015 (US Food and Drug Administration, European Medicines Agency) k použití pro okamžik zrušení antikoagulačního účinku v případě urgentních situací nebo závažného či život ohrožujícího krvácení u pacientů užívajících dabigatran. Účinek protilátky byl potvrzen výsledky prospektivní multicentrické studie RE-VERSE-AD (Reversal Effects of Idarucizumab on Active Dabigatran), do které byli zařazeni buď pacienti vyžadující urgentní ope-

rační zákrok anebo pacienti, kteří utrpěli závažné či život ohrožující krvácení [4].

V prezentovaném případě došlo ke zrušení antikoagulačního efektu dabigatranu s normalizací koagulačních parametrů bezprostředně po ukončení aplikace antidota, což dokumentují hodnoty TT a aPTT z kontrolního odběru před podáním IVT (viz kazuistiku).

Výhodou idarucizumabu je mimo okamžité zrušení účinku dabigatranu také fakt, že nemá žádný prokoagulační efekt (na rozdíl od koncentrátů koagulačních faktorů) a rovněž nebyly zaznamenány žádné interakce mezi protilátkou a lidskou plazmou po rt-PA indukované trombolýze v *in vitro* testech [5].

Recentně publikovaný názor mezinárodní expertní skupiny doporučuje u pacientů užívajících dabigatran, kteří jsou indikováni k IVT, podat 5 g idarucizumabu s následným odběrem TT a aPTT a poté zahájit IVT v obvyklém schématu. V případě, že hodnoty obou koagulačních parametrů budou prodlouženy nad normu, měla by být IVT ihned ukončena. V případě provedení mechanické trombektomie bez předchozí IVT je doporučeno podat idarucizumab, jestliže nastaly intrakraniální krvácivé komplikace nebo došlo-li k velkému krvácení v místě zavedení katétru (tříslu) [10].

Závěrem konstatujeme, že prezentovaný případ představuje nové terapeutické paradigma, kdy může být léčen IVT pro akutní iCMP i pacient, který užívá dabigatran, a to

po zrušení jeho antikoagulačního účinku idarucizumabem. Tento nový terapeutický koncept podporují dosud publikované případy a také názor mezinárodní expertní skupiny. Tento postup má zásadní význam pro klinickou praxi v souvislosti s narůstajícím počtem pacientů užívajících dabigatran v indikaci primární či sekundární prevence tromboembolických příhod.

Literatura

- Škoda O, Herzog R, Mikulík R, et al. Klinický standard pro diagnostiku a léčbu pacientů s ischemickou cévní mozkovou příhodou a s tranzitorní ischemickou atakou – verze 2016. *Cesk Slov Neurol N* 2016;79/112(3):351–63.
- Demaerschalk BM, Kleindorfer DO, Adeoye OM, et al.; American Heart Association Stroke Council and Council on Epidemiology and Prevention. Scientific rationale for the inclusion and exclusion criteria for intravenous alteplase in acute ischemic stroke: a statement for healthcare professionals from the American Heart Association/American Stroke Association. *Stroke* 2016;47(2):581–641. doi: 10.1161/STR.000000000000086.
- Schiele F, van Ryn J, Canada K, et al. A specific antidote for dabigatran: functional and structural characterization. *Blood* 2013;121(18):3554–62. doi: 10.1182/blood-2012-11-468207.
- Pollack CV jr, Reilly PA, Eikelboom J, et al. Idarucizumab for dabigatran reversal. *N Engl J Med* 2015;373(6):511–20. doi: 10.1056/NEJMoa1502000.
- Berrouschot J, Stoll A, Hogh T, et al. Intravenous Thrombolysis with Recombinant Tissue-Type Plasminogen Activator in a Stroke Patient Receiving Dabigatran Anticoagulant after Antagonization with Idarucizumab. *Stroke* 2016;47(7):1936–8. doi: 10.1161/STROKEAHA.116.013550.
- Schäfer N, Müller A, Wüllner U. Systemic Thrombolysis for Ischemic Stroke after Antagonizing Dabigatran with Idarucizumab – a Case Report. *J Stroke Cerebrovasc Dis* 2016;25(8):e126–7. doi: 10.1016/j.jstrokecerebrovasdis.2016.05.006.
- Gawehn A, Ayari Y, Heuschkel C, et al. Successful thrombolysis with recombinant tissue plasminogen activator after antagonizing dabigatran by idarucizumab: a case report. *J Med Case Rep* 2016;10(1):269.

8. Schulz JG, Kreps B. Idarucizumab elimination of dabigatran minutes before systemic thrombolysis in acute ischemic stroke. *J Neurol Sci* 2016;370:44. doi: 10.1016/j.jns.2016.09.010.

9. Mutzenbach JS, Píkija S, Otto F, et al. Intravenous thrombolysis in acute ischemic stroke after dabigatran reversal with idarucizumab – a case report. *Ann Clin Transl Neurol* 2016;3(11):889–92. doi: 10.1002/acn3.346.

10. Diener HC, Bernstein R, Butcher K, et al. Thrombolysis and thrombectomy in patients treated with dabigatran with acute ischemic stroke: expert opinion. *Int J Stroke* 2017;12(1):9–12. doi: 10.1177/1747493016669849.

Na www.csnn.eu naleznete anglickou a nezkrácenou verzi tohoto článku.

13. OLOMOUCKÉ NEUROIMUNOLOGICKÉ SYMPOZIUM S MEZINÁRODNÍ ÚČASTÍ

Umělecké centrum Univerzity Palackého v Olomouci

5.–6. října 2017

www.ms2017.upol.cz



BEHIND THE TREATMENT Biological Background of Movement Disorders Therapy

Umělecké centrum Univerzity Palackého v Olomouci

7.–8. prosince 2017

www.parkinson2017.upol.cz



Organizační zajištění:
Konferenční servis Univerzity Palackého v Olomouci,
Biskupské nám. 1, 771 11 Olomouc