

Použití optické koherenční tomografie u roztroušené sklerózy

The Use of Optical Coherence Tomography in Multiple Sclerosis

Souhrn

Optická koherenční tomografie je bezkontaktní, rychlá a dobře reprodukovatelná zobrazovací metoda, jejíž pomocí získáváme detailní obraz struktury sítnice. Patologické změny na sítnici v souvislosti s roztroušenou sklerózou (RS) zahrnují jak následky zánětu očního nervu, tak i odraz difuzních neurodegenerativních změn. Úbytek vrstvy retinálních nervových vláken, atrofie makuly a specifické ubývání vrstvy gangliových buněk koreluje se změnou zrakové ostrosti, s atrofií mozku a s kognitivními změnami u pacientů s RS. Přední část zrakové dráhy se stala modelem neuroaxonálního poškození u RS a začíná být využívána k monitoraci progresu RS a k testování neuroprotektivního účinku léků. Článek shrnuje principy optické koherenční tomografie a jejího použití u RS.

Abstract

Optical coherence tomography is fast, non-invasive and reproducible imaging technique that provides detailed measurements of retinal structures. Retinal pathology in multiple sclerosis (MS) includes consequences of optic neuritis as well as diffuse degenerative changes. Thinning of retinal nerve fiber layer, decrease in total macular volume and loss of retinal ganglion cell layer correlate with visual acuity, brain atrophy measures and cognitive changes. Anterior visual pathway became a model of neuroaxonal injury in MS and is used to test neuroprotective effects of new therapies. The paper provides an overview of the physics of optical coherence tomography and its application in MS.

Podpořeno grantem IGA MZ ČR NT13239-4/2012 a projektem PRVOUK-P26/LF1/4.

<http://dx.doi.org/10.14735/amcsnn201633>

Autoři deklarují, že v souvislosti s předmětem studie nemají žádné komerční zájmy.

The authors declare they have no potential conflicts of interest concerning drugs, products, or services used in the study.

Redakční rada potvrzuje, že rukopis práce splnil ICMJE kritéria pro publikace zasílané do biomedicínských časopisů.

The Editorial Board declares that the manuscript met the ICMJE "uniform requirements" for biomedical papers.

V. Matušková¹, J. Lízrová
Preiningerová², D. Vysloužilová¹,
M. Michalec¹, Z. Kasl³, E. Vlková¹

¹ Oční klinika LF MU a FN Brno

² Neurologická klinika a Centrum klinických neurověd, 1. LF UK a VFN v Praze

³ Oční klinika LF UK a FN Plzeň



MUDr. Veronika Matušková, Ph.D.,
FEBO

Oční klinika
LF MU a FN Brno
Jihlavská 20
625 00 Brno
e-mail: v.matuskova@email.cz

Přijato k recenzi: 9. 7. 2015

Přijato do tisku: 19. 11. 2015

Klíčová slova

optická koherenční tomografie –
roztroušená skleróza – tloušťka nervových
vláken – celkový objem makuly

Key words

optical coherence tomography – multiple
sclerosis – retinal nerve fibre layer – total
macular volume

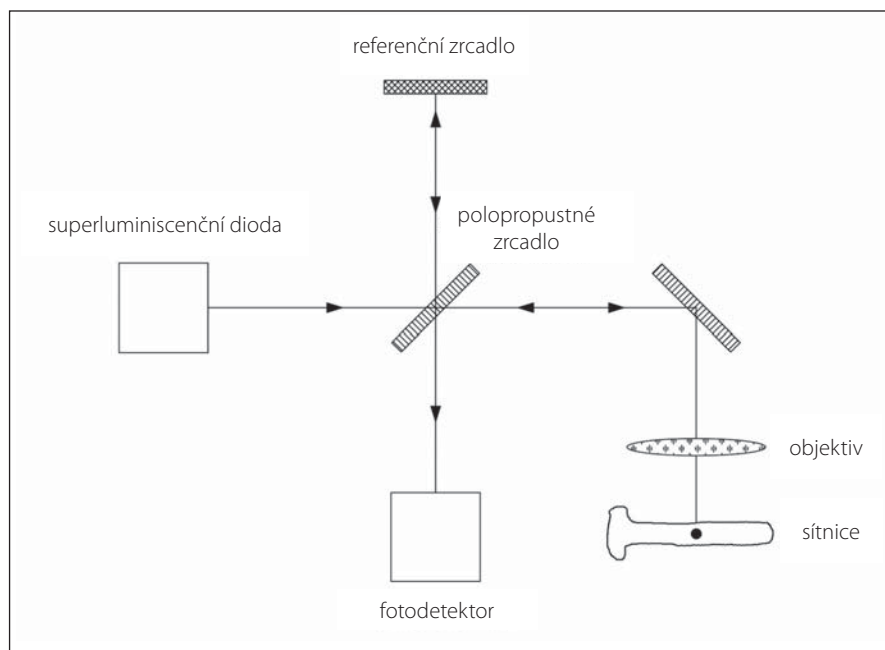
Úvod

Roztroušená skleróza (RS) je chronické autoimunitní onemocnění centrálního nervového systému. Je jedním z nejčastějších důvodů nevratného neurologického postižení u mladých lidí. V České republice touto nemocí trpí až 16 000 pacientů [1]. Postižení zra-

kových funkcí v různých formách je přítomno u 80 % pacientů s RS. Optická neuritida (ON) je první příznak RS u 15 % pacientů a v průběhu onemocnění se vyskytne až u 50 % pacientů [2]. Při post mortem analýze byly demyelinizační plaky ve zrakovém nervu objeveny u 94–99 % pacientů s RS [3]. Také vizuální

evokované potenciály (VEP), které až donedávna byly jedinou možnou vyšetřovací metodou poskytující informace o integritě zrakové dráhy, svědčí o subklinickém postižení zrakové dráhy až u 70–80 % pacientů s RS [4].

Zobrazovací metody sítnice, v níž se odrazí patologie mnohých degenerativních,



Obr. 1. Princip OCT.

metabolických, cévních i neurologických onemocnění [5], dosáhly v posledním desetiletí významného pokroku a vyšetření optickou koherenční tomografií (OCT) se stalo běžnou součástí vyšetření oka i u pacientů s RS.

Cílem tohoto článku je představit OCT jako novou zobrazovací metodu v oboru neurologie a shrnout možnosti použití OCT k diagnostickým a výzkumným účelům v oboru RS.

Princip OCT

OCT je bezkontaktní, rychlá a dobře reprodukovatelná zobrazovací metoda, jejíž pomocí získáváme detailní obraz struktury sítnice [5]. OCT je někdy také pro dokonalost zobrazení nadneseně nazývána *in vivo* histologie sítnice [6].

OCT pracuje na principu nízkokoherenční interferometrie [7]. Využívá elektromagnetické záření z oblasti infračerveného světla, nejčastěji nad 800 nm. Průnik světla do tkání závisí na vlnové délce – čím je delší, tím světlo proniká hlouběji. Laserový paprsek je vyslán superluminiscenční diodou, následně je na polopropustném zrcadle rozdělen na dva paprsky. Jeden z nich je vyslán proti sítnici a odražené světlo je zachyceno detektorem. Druhý paprsek je referenční, má určitou vlnovou délku a je známa vzdálenost, kterou urazí. Podle rozdílu mezi optickými drahami dochází k fázovému posunu odražených paprsků. U „time domain“ OCT (TD-OCT) je

prostorové skenování umožněno mechanickým pohybem referenčního zrcadla (obr. 1). U novější generace „spectral domain“ přístrojů (SD-OCT) interferující paprsek dopadá na difrakční mřížku, kde se paprsek rozloží na frekvenční spektrum, které je snímáno spektrometrem. Prostorová informace je potom odvozena z Fourierovy transformace výstupního spektra. Tento systém zvýšil počet získaných skenů ze 400 skenů za sekundu u TD-OCT na 18 000–50 000 skenů za sekundu u SD-OCT. Díky vysoké vzorkovací frekvenci SD-OCT jsou minimalizovány artefakty, které vznikají při pohybech oka. Některé přístroje navíc využívají při skenování systém eye trackingu. Přístroj tak monitoruje pohyb sítnice, resp. několika konkrétních struktur a snímá data jen v okamžiku, kdy je sítnice v požadované pozici.

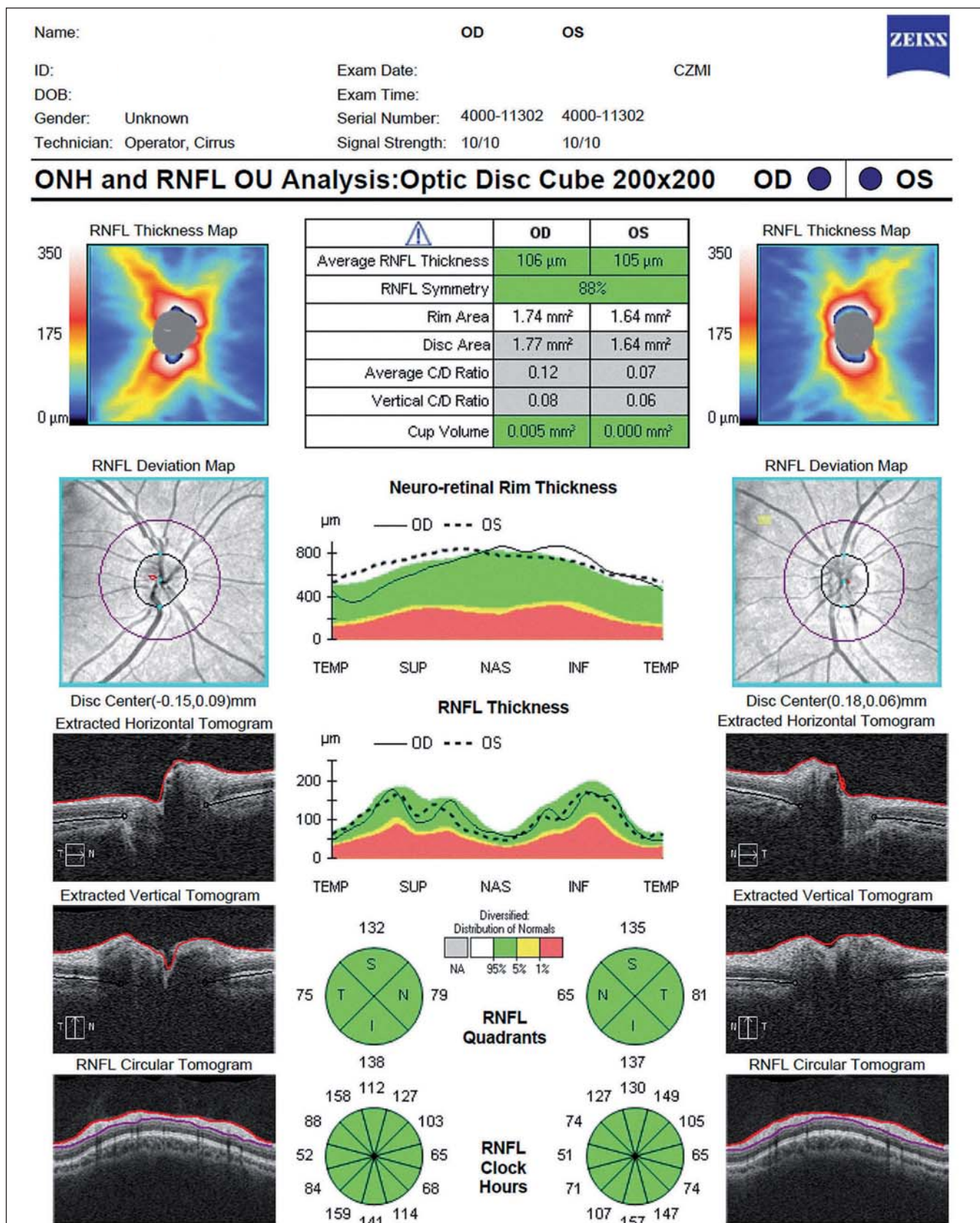
Pro dobrou reprodukovatelnost jednotlivých měření musí být sken dobře centrován na papilu zrakového nervu nebo foveu a při následných kontrolách musí být umístěn na sítnici ve stejné pozici jako první, tzv. referenční sken. Data musí být snímána ve vysoké kvalitě (tzv. signal-to-noise ratio), obvykle více než 20 dB [8,9]. Měření může být zkresleno věkem, refrakční vadou nebo axiální délkou bulbu [10]. Neprůhlednost optických médií (pokročilý šedý zákal či zákal sklivce), neschopnost pacienta sledovat fixační bod (závažné postižení žluté skvrny) či neovladatelné mimovolné pohyby pacienta limitují možnost vyšetření OCT.

RNFL a TMV

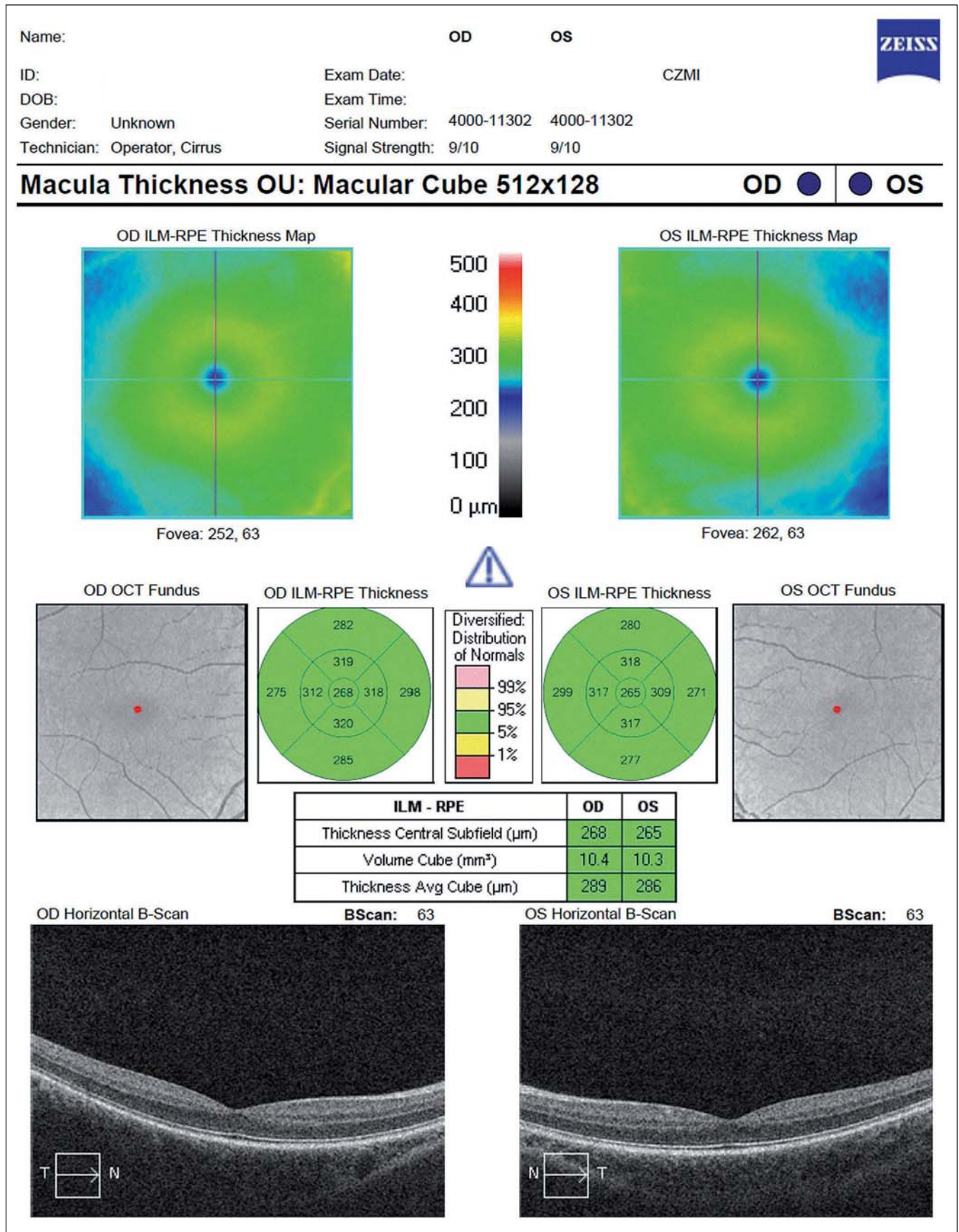
První parametr, který se začal sledovat u pacientů s RS, je tloušťka vrstvy nervových vláken (Retinal Nerve Fibre Layer; RNFL) v peripapilární oblasti. Tato vrstva se nachází mezi vnitřní limitující membránou a vrstvou jader gangliových buněk. Obsahuje převážně axony gangliových buněk, které nejsou obaleny myelinem až do jejich průchodu skrz lamina cribrosa. Při prvním snímání je kružnice o průměru 3,45 mm vyšetřujícím manuálně centrována na střed papily zrakového nervu [11]. Tloušťka RNFL je graficky zpracována ve formě linie umístěné na barevně kódovaném pozadí znázorňujícím normu pro daný věk a pohlaví. Hodnocení je prováděno v jednotlivých částech kružnice, buď ve 12 segmentech, jeden odpovídá 15 stupňům, nebo jednotlivých kvadrantech (S – superior, N – nasal, I – inferior, T – temporal) (obr. 2).

Další měřený parametr je celkový objem makuly (Total Macular Volume; TMV). Trojrozměrný obraz makuly je tvořen sérií horizontálních či vertikálních řezů. TMV se kvantifikuje v kruhu o průměru 6 mm centrováném na foveu a zahrnuje všechny vrstvy sítnice od vnitřní limitující membrány až po retinální pigmentový epitel (obr. 3). Mnohé SD-OCT přístroje umožňují segmentaci až 10 vrstev sítnice (vnitřní limitující membrána, vrstva nervových vláken, vrstva gangliových buněk, vnitřní plexiformní vrstva, vnitřní nukleární vrstva, zevní plexiformní vrstva, zevní jaderná vrstva, zevní limitující membrána, vrstva fotoreceptorů a retinální pigmentový epitel (obr. 4). TMV dává nepřímou informaci o ztrátě gangliových buněk, případně dalších vrstev. Rozpoznání změn v jednotlivých strukturách sítnice je důležité po přesnější pochopení patogeneze onemocnění.

Při popisu jednotlivých OCT skenů využijeme kvalitativní a kvantitativní analýzu [12]. Kvalitativní analýza posuzuje morfologii jednotlivých složek sítnice. Naměřená latence odrazů paprsků je barevně kódována a následně je zkonstruován dvojrozměrný obraz průřezu tkání. Barevná mutace výsledného obrazu slouží k jednodušší diferenciaci jednotlivých vrstev sítnice. Vysoce reflektující tkáň (retinální pigmentový epitel, jadrové vrstvy) se zobrazují červeně až bíle, naopak tkáň s nízkou mírou odrazu paprsku nebo tekutina jsou zobrazeny modře až černě. Kvantitativní analýza představuje měření tloušťky sítnice či jejich jednotlivých vrstev. Toto měření můžeme provádět v jednotlivých skenech nebo pomocí série radiálních



Obr. 2. Vyšetření vrstvy nervových vláken (Retinal Nerve Fibre Layer; RNFL) a terče zrakového nervu – fyziologický nález (Cirrus OCT HD). Porovnání s normativní databází dle věku a pohlaví pacienta je v grafu RNFL vyjádřeno barevně (snížená – červená, hraničně snížená – žlutá, normální hodnoty – zelená).



Obr. 3. Vyšetření celkového makulárního objemu (Total Macular Volume; TMV) – fyziologický nález (Cirrus OCT HD).

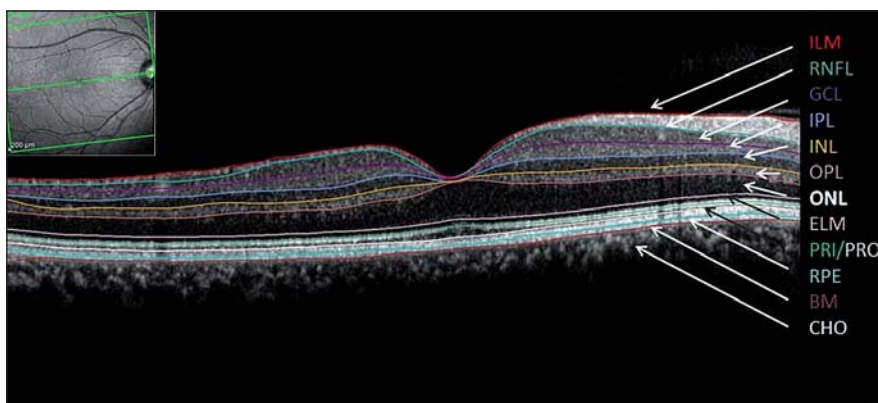
lineárních skenů zrekonstrujeme mapu dané oblasti. V neurooftalmologii využíváme nejčastěji volumetrické měření – objem peripapilární oblasti a objem komplexu gangliových buněk. Pro jednodušší orientaci jsou naměřené hodnoty znázorněny v barevné topografické mapě.

OCT nálezy u pacientů s RS

RS je charakteristická heterogenitou průběhu, klinických projevů a komplexitou patogeneze onemocnění. K poškození axonů centrálního nervového systému (CNS) dochází fokálně (v místě lézí) i difúzně (v bílé a šedé hmotě CNS). V patogenezi se uplatňuje zánět, demyelinizace s následnou astroglóziou a proces neurodegenerace [13]. Ztráta axonů a nervových buněk je nositelem trvalého neurologického postižení [14]. Pomocí OCT můžeme u pacientů s RS zobrazit jak následky zánětu očního nervu, tak i odraz difúzních neurodegenerativních změn [15].

Následky ON

První práci o měření úbytku retinálních nervových vláken pomocí OCT u pacientů s RS publikovali Parisi et al v roce 1999 [16]. V souboru 14 pacientů s RS po ON porovnaném s kontrolní zdravou skupinou pozorovali v postiženém oku ztenčení jak průměrné peripapilární RNFL (pRNFL), tak úbytek RNFL v temporálním kvadrantu. Ve studii ukázali, že tloušťka pRNFL koreluje s nálezy na pattern elektroretinogramu (latencí vlny P50 a amplitudou P50–N95) [16]. Další studie prokazující ztenčení vrstvy RNFL po ON shrnuli Petzold et al v roce 2010. Jejich metaanalýza dat převážně z TD-OCT ukázala, že v oku postiženém ON u RS dochází k poklesu pRNFL průměrně o 20,38 μm (95% CI 17,91–22,86) [17]. Pokles zrakové ostrosti se projeví až při dosažení prahové hodnoty 75 μm [18]. Úbytek pRNFL v oku po ON je dobře patrný ve třetím měsíci po nástupu příznaků a progreduje až do 6–12 měsíce [19]. Huang-Link et al popsali vývoj RNFL u čtyř pacientů s akutní ON. Vrchol nárůstu RNFL následkem otoku byl patrný první měsíc od vzniku neuritidy, během následujících dvou měsíců došlo k rychlému poklesu otoku (tzv. pseudoatrofie) a edém zcela ustoupil do šesti měsíců od počátku ataky [20]. Na počátku ON může edém v okolí papily překrývat probíhající neurodegenerativní změny. Ve fázi ústupu edému nemůžeme odlišit ztenčení RNFL v důsledku ústupu akutního otoku od ztenčení způsobeného ztrátou axonů.



Obr. 4. Segmentace jednotlivých vrstev sítnice na horizontálním řezu makulou pravého oka – Spectralis OCT.

ILM – vnitřní limitující membrána, RNFL – vrstva retinálních nervových vláken, GCL – vrstva gangliových buněk, IPL – vnitřní plexiformní vrstva, INL – vnitřní jaderná vrstva (bipolární buňky), OPL – zevní plexiformní vrstva, ONL – zevní jaderná vrstva (vnitřní část receptorů), ELM – zevní limitující membrána, PRI/PRO – vnitřní a zevní segmenty receptorů, RPE – retinální pigmentový epitel, BM – bazální membrána, CHO – choroidea.

Ztenčení vrstvy RNFL u pacientů s RS prokázal i Michalec et al. Ztenčení bylo patrné u pacientů s anamnézou ON, ale i u pacientů bez diagnostikované ON [21]. Novější práce zaměřené na segmentaci vrstev sítnice demonstrují, že úbytek vrstvy gangliových buněk je měřitelný již měsíc od počátku ON [22].

OCT můžeme využít k diferenciální diagnostice RS a neuromyelitis optica (NMO). Závažnost postižení a vzorec úbytku RNFL následkem ON se u pacientů s RS a u pacientů s NMO významně liší, ačkoli se klinicky tyto dvě jednotky na počátku příznaků od sebe nedají jednoduše odlišit. Úbytek RNFL po ON u pacientů s RS je přítomen typicky v temporálním, případně v temporálním horním a temporálním dolním kvadrantu, zatímco ostatní kvadranty zůstávají nepostiženy (obr. 5). U NMO je postižena téměř celá peripapilární oblast vč. nazální poloviny a celkový pokles pRNFL je výraznější (v průměru o 31 μm) [23]. Proto by u pacientů s nálezem rozsáhlé peripapilární atrofie RNFL měla být důsledně a opakovaně provedena vyšetření k vyloučení NMO.

Snížení objemu sítnice v oblasti makuly (TMV) následkem ON bylo pozorováno již ve studiích používajících TD-OCT [17]. Použití segmentačních algoritmů u SD-OCT přístrojů ukázalo, že ztenčení TMV nastává primárně ve vrstvě gangliových buněk a je pozorovatelné 1–3 měsíce od počátku rozvoje ON [20,24,25] (obr. 6).

Základní představa, že poškození očního nervu zánětem vede k retrogradní degene-

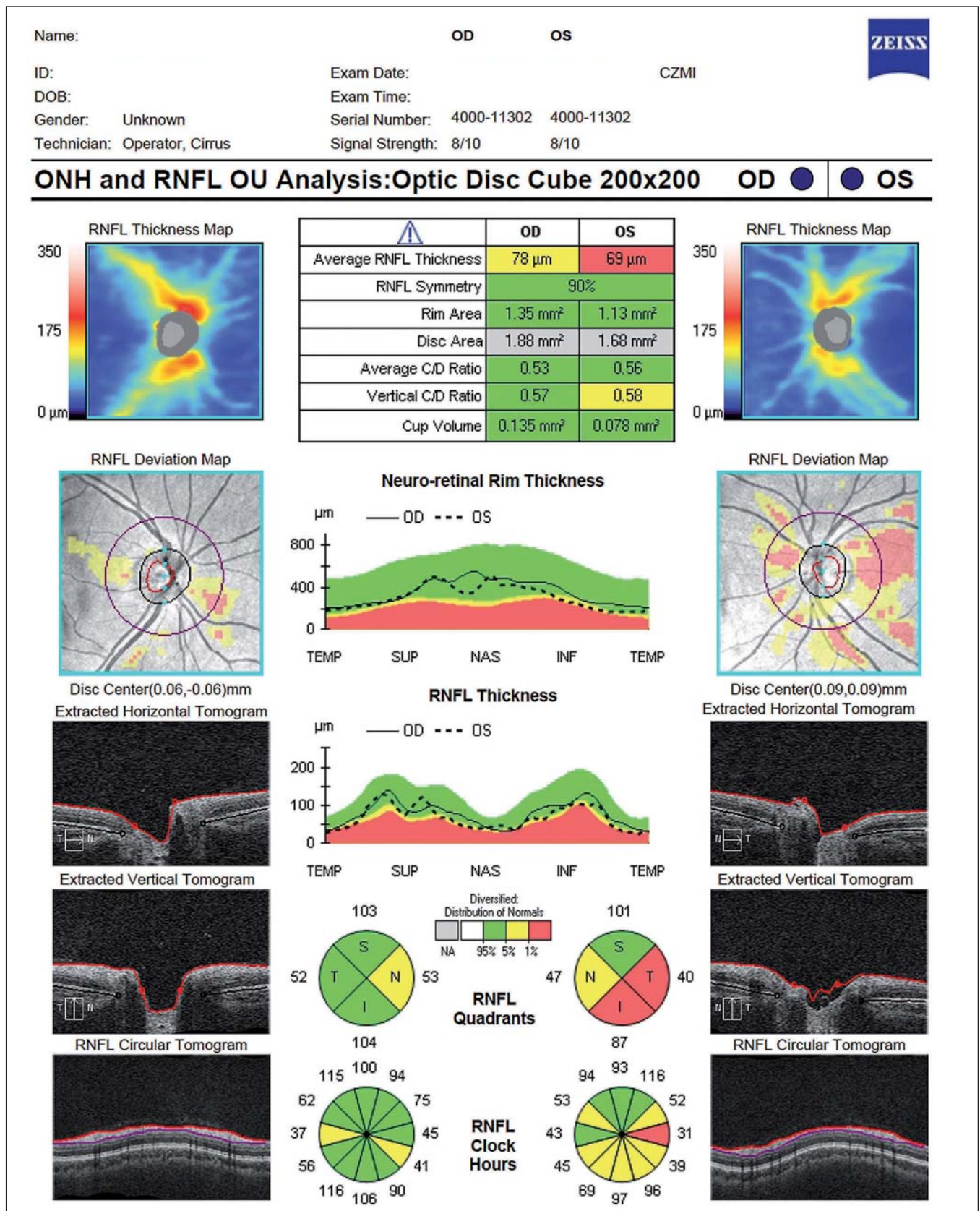
raci vláken s následným ztenčením vrstvy RNFL a gangliových buněk, přetrvává [26]. Saidha et al však v roce 2011 demonstrovali, že existují pacienti s RS, u nichž je přítomna významná atrofie vnitřní a vnější nukleární vrstvy s relativním ušetřením gangliové vrstvy a RNFL. Tento patologický nálezy nelze vysvětlit retrogradní degenerací a je mu přisuzována možná primární patologie sítnice u části pacientů s RS [27].

Neurodegenerativní změny oka u pacientů s RS

Atrofie sítnice je pozorována u pacientů s RS i v očích bez anamnézy ON [28,29]. Podrobnou metaanalýzu na toto téma publikovali Petzold et al [17]. Ztenčení vrstvy RNFL v časných stadiích RS, u primárně progresivní RS i u sekundárně progresivní RS [30–32] nasvědčuje tomu, že se nejedná jen o následek zánětlivých epizod, ale o neurodegenerativní proces. Snížení TMV a RNFL koreluje s mírou mozkové atrofie a mírou postižení kognice [33]. Přední část zrakové dráhy se tak stává modelem neurodegenerace u pacientů s RS a je využívána k testování efektu neuroprotektivních léčiv [34].

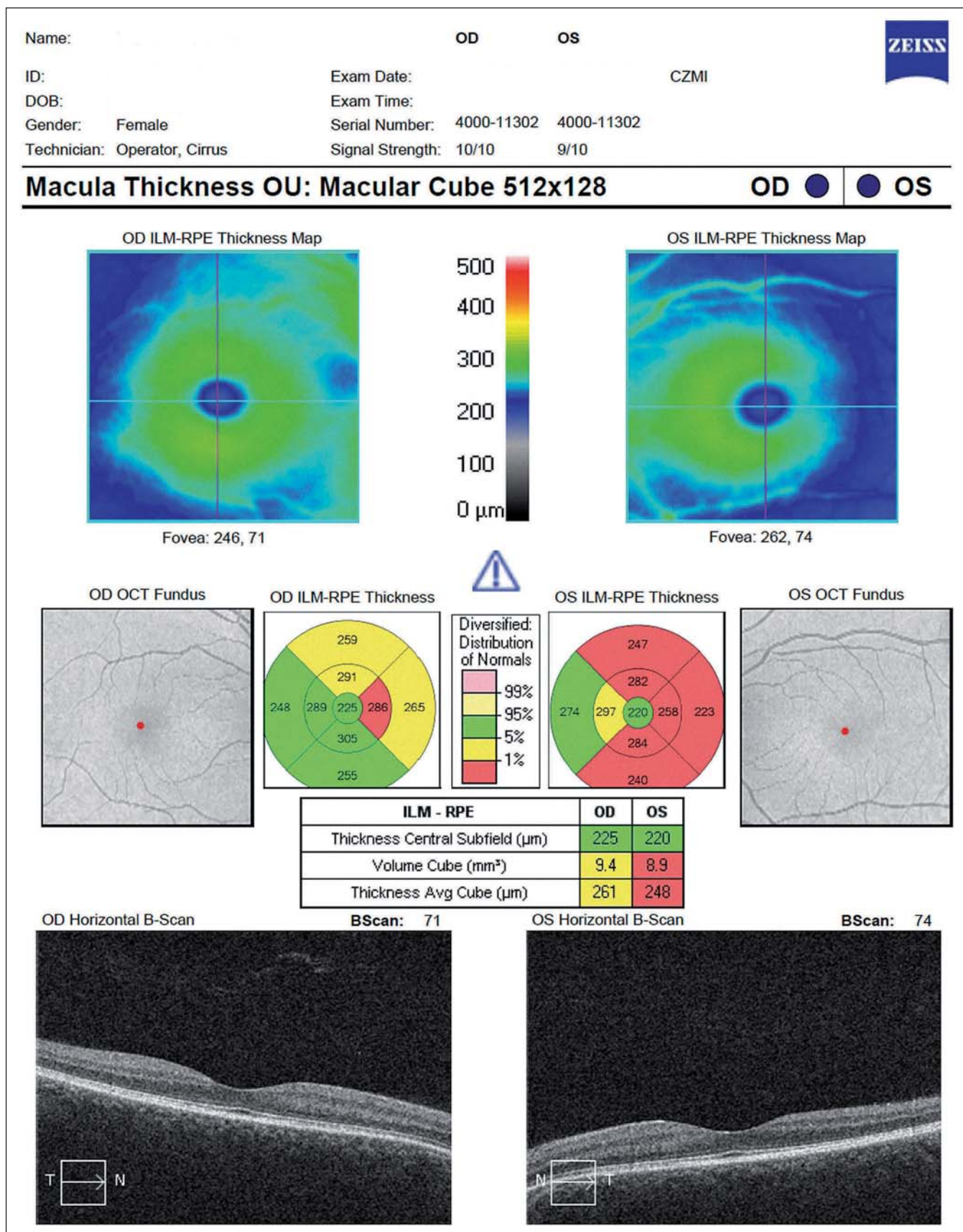
Závěr

OCT je široce dostupné, rychlé a neinvazivní vyšetření, které detailně zobrazuje patologické změny sítnice v souvislosti s RS. Hodnota OCT jako diagnostického i výzkumného nástroje je nesporná, avšak při jeho aplikaci je nutno pamatovat na jeho omezení. OCT zobrazuje anatomické změny sí-



Obr. 5. Vyšetření vrstvy nervových vláken (Retinal Nerve Fibre Layer; RNFL) a terče zrakového nervu (optic nerve head) – patologický nález (Cirrus OCT HD), na levém oku stav po optické neuritidě.

Zobrazuje se pro RS typické ztenčení vrstvy RNFL v temporálním (T) segmentu, zatímco ostatní segmenty zůstávají nepostiženy.



Obr. 6. Vyšetření celkového makulárního objemu (Total Macular Volume; TMV) – patologický nález (Cirrus OCT HD), na levém oku stav po optické neuritidě.

nice, nikoliv její funkční stav. Nehraje tedy zásadní roli v procesu diagnózy akutní ON. VEP dosud zůstávají nejdůležitější vyšetřovací metodou pro detekci klinické a subklinické ON [4]. Analýza změn v jednotlivých vrstvách sítnice umožňuje lepší pochopení procesu neurodegenerace a hodnocení neuroprotektivního účinku léků [35]. Jednoznačná kritéria, která by definovala roli OCT v péči o pacienty s RS, nejsou zatím stanovena.

Literatura

- Havrdová E. Roztroušená skleróza. 1. vyd. Praha: Mladá Fronta 2013.
- The Optic Neuritis Study Group. Visual function 5 years after optic neuritis: experience of the Optic Neuritis Treatment Trial. *Arch Ophthalmol* 1997; 115(12): 1545–1552.
- Ikuta F, Zimmerman HM. Distribution of plaques in seventy autopsy cases of multiple sclerosis in the United States. *Neurology* 1976; 26(2): 26–28.
- Di Maggio G, Santangelo R, Guerrieri S, Bianco M, Ferrari L, Medagliani S et al. Optical coherence tomography and visual evoked potentials: which is more sensitive in multiple sclerosis? *Mult Scler* 2014; 20(10): 1342–1347. doi: 10.1177/1352458514524293.
- Abramoff MD, Garvin MK, Sonka M. Retinal imaging and image analysis. *IEEE Trans Med Imaging* 2010; 3: 169–208.
- Scoles D, Gray D, Hunter J, Wolfe R, Gee B, Geng Y et al. In vivo imaging of retinal nerve fiber layer vasculature: imaging-histology comparison. *BMC Ophthalmology* 2009; 9: 1–9. doi: 10.1186/1471-2415-13-76.
- Drexler W, Fujimoto JG. State-of-the-art retinal optical coherence tomography. *Prog Retin Eye Res* 2008; 27(1): 45–88.
- Tewarie P, Balk L, Costello F, Green A, Martin R, Schippling S et al. The OSCAR-IB consensus criteria for retinal OCT quality assessment. *PLoS One* 2012; 7(4): e34823. doi: 10.1371/journal.pone.0034823.
- Schippling S, Balk LJ, Costello F, Albrecht P, Balcer L, Calabresi PA et al. Quality control for retinal OCT in multiple sclerosis: validation of the OSCAR-IB criteria. *Mult Scler* 2015; 21(2): 163–170. doi: 10.1177/1352458514538110.
- Patel NB, Garcia B, Harwerth RS. Influence of anterior segment power on the scan path and RNFL thickness using SD-OCT. *Invest Ophthalmol Vis Sci* 2012; 53(9): 5788–5798. doi: 10.1167/iovs.12-9937.
- Faghihi H, Hajizadeh F, Hashemi H, Khabazkhoob M. Agreement of two different spectral domain optical coherence tomography instruments for retinal nerve fiber layer measurements. *J Ophthalmic Vis Res* 2014; 9(1): 31–37.
- Sakata LM, Deleon-Ortega J, Sakata V, Girkin CA. Optical coherence tomography of the retina and optic nerve – a review. *Clin Experiment Ophthalmol* 2009; 37(1): 90–99. doi: 10.1111/j.1442-9071.2009.02015.x.
- Lucchinetti CF, Bruck W, Rodriguez M, Lassmann H. Distinct patterns of multiple sclerosis pathology indicates heterogeneity on pathogenesis. *Brain Pathol* 1996; 6(3): 259–274.
- Trapp BD, Bo L, Mork S, Chang A. Pathogenesis of tissue injury in MS lesions. *J Neuroimmunol* 1999; 98(1): 49–56.
- Balk LJ, Petzold A. Current and future potential of retinal optical coherence tomography in multiple sclerosis with and without optic neuritis. *Neurodegener Dis Manag* 2014; 4(2): 165–176. doi: 10.2217/nmt.14.10.
- Parisi V, Manni G, Spadaro M, Colacino G, Restuccia R, Marchi S et al. Correlation between morphological and functional retinal impairment in multiple sclerosis patients. *Invest Ophthalmol Vis Sci* 1999; 40(11): 2520–2527.
- Petzold A, de Boer JF, Schippling S, Vermersch P, Kardon R, Green A et al. Optical coherence tomography in multiple sclerosis: a systematic review and meta-analysis. *Lancet Neurol* 2010; 9(9): 921–932. doi: 10.1016/S1474-4422(10)70168-X.
- Costello F, Coupland S, Hodge W, Lorello GR, Koroluk J, Pan YI et al. Quantifying axonal loss after optic neuritis with optical coherence tomography. *Ann Neurol* 2006; 59(6): 963–969.
- Costello F, Hodge W, Pan YI, Eggenberger E, Coupland S, Kardon RH. Tracking retinal nerve fiber layer loss after optic neuritis: a prospective study using optical coherence tomography. *Mult Scler* 2008; 14(7): 893–905. doi: 10.1177/1352458508091367.
- Huang-Link YM, Al-Hawasi A, Lindehammar H. Acute optic neuritis: retinal ganglion cell loss precedes retinal nerve fiber thinning. *Neurosci* 2015; 36(4): 617–620. doi: 10.1007/s10072-014-1982-3.
- Michalec M, Praksová P, Hladíková M, Matušková V, Vlková E, Štourač P et al. Pozorovanie hrúbky vrstvy nervových vlákien sítnice u pacientov so sklerózou multiplex pomocou optickej koherentnej tomografie. *Cesk Slov Neurol N* 2016; 78/112(1): 41–50.
- Kupersmith MJ, Garvin MK, Wang JK, Durbin M, Kardon R. Retinal ganglion cell layer thinning within one month of presentation for optic neuritis. *Mult Scler* 2015; pii: 1352458515598020.
- Green AJ, Cree BA. Distinctive retinal nerve fibre layer and vascular changes in neuromyelitis optica following optic neuritis. *J Neurol Neurosurg Psychiatry* 2009; 80(9): 1002–1005. doi: 10.1136/jnnp.2008.166207.
- Syc SB, Saidha S, Newsome SD, Ratchford JN, Levy M, Ford E et al. Optical coherence tomography segmentation reveals ganglion cell layer pathology after optic neuritis. *Brain* 2012; 135(2): 521–533. doi: 10.1093/brain/awr264.
- Watson GM, Keltner JL, Chin EK, Harvey D, Nguyen A, Park SS. Comparison of retinal nerve fiber layer and central macular thickness measurements among five different optical coherence tomography instruments in patients with multiple sclerosis and optic neuritis. *J Neuroophthalmol* 2011; 31(2): 110–116. doi: 10.1097/WNO.0b013e3181facbbd.
- Shindler KS, Ventura E, Dutt M, Rostami A. Inflammatory demyelination induces axonal injury and retinal ganglion cell apoptosis in experimental optic neuritis. *Exp Eye Res* 2008; 87(3): 208–213. doi: 10.1016/j.exer.2008.05.017.
- Saidha S, Syc SB, Ibrahim MA, Eckstein C, Warner CV, Farrell SK et al. Primary retinal pathology in multiple sclerosis as detected by optical coherence tomography. *Brain* 2011; 134(2): 518–533. doi: 10.1093/brain/awq346.
- Trip SA, Schlottmann PG, Jones SJ, Li WY, Garway-Heath DF, Thompson AJ et al. Optic nerve atrophy and retinal nerve fibre layer thinning following optic neuritis: evidence that axonal loss is a substrate of MRI-detected atrophy. *Neuroimage* 2006; 31(1): 286–293.
- Costello F, Hodge W, Pan YI, Eggenberger E, Freedman MS. Using retinal architecture to help characterize multiple sclerosis patients. *Can J Ophthalmol* 2010; 45(5): 520–526. doi: 10.3129/j10-063.
- Gelfand JM, Goodin DS, Boscardin WJ, Nolan R, Cuneo A, Green AJ. Retinal axonal loss begins early in the course of multiple sclerosis and is similar between progressive phenotypes. *PLoS One* 2012; 7(5): e36847. doi: 10.1371/journal.pone.0036847.
- Costello F, Hodge W, Pan YI, Freedman M, DeMeulemeester C. Differences in retinal nerve fiber layer atrophy between multiple sclerosis subtypes. *J Neurol Sci* 2009; 281(1–2): 74–79. doi: 10.1016/j.jns.2009.02.354.
- Henderson AP, Trip SA, Schlottmann PG, Altmann DR, Garway-Heath DF, Plant GT et al. An investigation of the retinal nerve fibre layer in progressive multiple sclerosis using optical coherence tomography. *Brain* 2008; 131(1): 277–287.
- Dorr J, Wernecke KD, Bock M, Gaede G, Wuerfel JT, Pfueller CF et al. Association of retinal and macular damage with brain atrophy in multiple sclerosis. *PLoS One* 2011; 6(4): e18132. doi: 10.1371/journal.pone.0018132.
- Greenberg BM, Frohman E. Optical coherence tomography as a potential readout in clinical trials. *Ther Adv Neurol Disord* 2010; 3(3): 153–160. doi: 10.1177/1756285610368890.
- Frohman EM, Costello F, Stuve O, Calabresi P, Miller DH, Hickman SJ et al. Modeling axonal degeneration within the anterior visual system: implications for demonstrating neuroprotection in multiple sclerosis. *Arch Neurol* 2008; 65(1): 26–35. doi: 10.1001/archneurol.2007.10.