

Agresivní hemangiom obratle

Aggressive Vertebral Hemangioma

Souhrn

Hemangiom je nejčastější primární benigní nádor páteře typu hamartomu, který nikdy nemalignizuje. V drtivé většině případů se jedná o asymptomatické solitární léze hrudní páteře jakožto náhodné nálezy radiografických vyšetření. Pouze v 1 % případů se hemangiom obratle projeví klinicky a agresivita této benigní léze pak spočívá v expanzivním chování nádorové tkáně či v důsledku patologické fraktury obratle. Klinickými příznaky potom jsou především dorzalgie, v pokročilých případech pak známky kořenové nebo míšní komprese. Radiodiagnostika je poměrně snadná, protože hemangiom obratle vykazuje zcela typické grafické příznaky, pro potvrzení diagnózy agresivního hemangiomu obratle jsou stanovena grafická kritéria. Spektrum léčebných modalit je velmi široké od konzervativní léčby přes hodně využívanou vertebroplastiku po radikální chirurgickou léčbu. Komplementárně jsou často využívány embolizační výkony, alkoholová sklerotizace a lokální radioterapie. Agresivní hemangiom obratle je poměrně velmi vzácná diagnóza. Proto zatím neexistují velké soubory či klinické studie, podle kterých by bylo možné stanovit optimální terapeutický postup.

Abstract

Hemangioma is the most common primary benign hamartoma type spine tumor. Malignant degeneration has never been reported. In the majority of cases, this is an asymptomatic solitary lesion of the thoracic spine found incidentally during a radiographic examination. Only 1% of cases manifests clinically and this benign lesion is considered aggressive because of the expansive nature of the tumor and because it may cause pathological fracture of the vertebrae. Clinical symptoms then include dorsalgia and either root or spinal neurological symptoms. Radiological diagnosis is relatively easy because vertebral hemangioma is associated with quite typical graphic signs; graphic criteria to confirm the diagnosis of aggressive vertebral hemangioma have been clearly defined. The range of treatment options is very wide, from conservative treatment through frequently used vertebroplasty to radical surgical treatment. Embolization procedures, alcohol sclerotherapy and local radiotherapy are often used as complementary procedures. Aggressive vertebral hemangioma is a relatively rare diagnosis, so far there are no large cohorts or clinical studies from which it would be possible to determine an optimal therapeutic approach.

Rádi bychom poděkovali za poskytnuté informace a materiály ke článku našim kolegům z FN Hradec Králové, a to MUDr. Aleši Kohoutovi Ph.D. z Fingerlandova ústavu patologie, MUDr. Pavlovi Ryškoví Ph.D. z kliniky radiologie.

Úvod – definice, etiologie, epidemiologie a klasifikace

Hemangiom obratle je cévní onemocnění obratle kongenitálního charakteru (hamartomu) s tumorózními rysy, histologicky zde však nejsou přítomné mitózy. V autotických skupinách se jeho výskyt udává v 11 % všech pitvaných pacientů [1]. Literárně se incidence pohybuje mezi 10–12 %

dospělé populace, je tedy nejčastějším primárním tumorem páteře. Hemangiom obratle je benigní léze a nikdy nemalignizuje. Pouze 0,9–1,2 % těchto cévních malformací jsou klinicky symptomatické či vedou k patologické kompresi obratlového těla. Nejčastěji je lokalizován v hrudní páteři, méně v páteři bederní, zřídka v páteři krční či kosti křížové.

Autoři deklarují, že v souvislosti s předmětem studie nemají žádné komerční zájmy.

The authors declare they have no potential conflicts of interest concerning drugs, products, or services used in the study.

Redakční rada potvrzuje, že rukopis práce splnil ICMJE kritéria pro publikace zasílané do biomedicínských časopisů.

The Editorial Board declares that the manuscript met the ICMJE "uniform requirements" for biomedical papers.

R. Kostyšyn¹, Z. Pleskačová², V. Málek¹

LF UK a FN Hradec Králové:

¹Neurochirurgická klinika

²Klinika onkologie a radioterapie



MUDr. Roman Kostyšyn
Neurochirurgická klinika
LF UK a FN Hradec Králové
Sokolská 581
500 05 Hradec Králové
e-mail: roman.kostysyn@seznam.cz

Přijato k recenzi: 16. 6. 2014

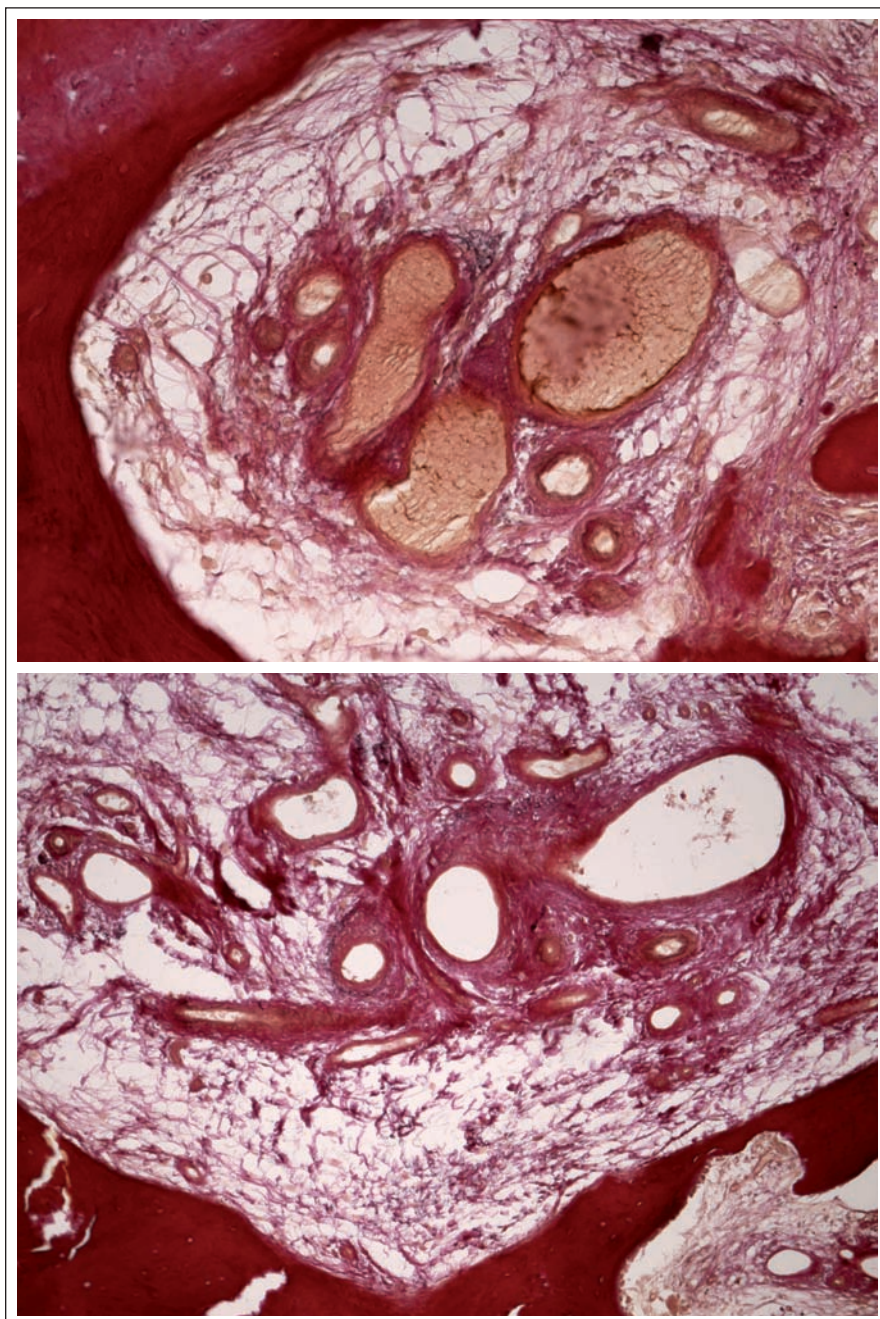
Přijato do tisku: 16. 1. 2015

Klíčová slova

hemangiom – vertebroplastika – inhibitory angiogeneze – angiomatóza – propranolol

Key words

hemangioma – vertebroplasty – angiogenesis inhibitors – angiomatosis – propranolol



Obr. 1. Mikrofotografie venózního typu hemangiomu.

Mikroskopicky zastížený poněkud nepravidelné kostní trámce se zvýšenou remodelační aktivitou v podobě četných osteoklastů a lemů aktivních osteoblastů. Mezi trámci se nachází jemná fibróza, dilatované tenkostěnné, drobné cévy a několik větších silnostěnných cév.

Přítoková céva páteřního hemangiomu je nejčastěji větví interkostální nebo lumbární arterie, odstupující většinou před origem radikulární arterie. Hemangiom páteře souvisí s basivertebrálními plexy a jejich intra- a paraspinálními anastomózami. Toto je potřeba mít na zřeteli během plánování i vlastního ošetření této páteřní léze.

Naprostá většina hemangiomů obratlů jsou incidentální radiologické nálezy. Agresivní hemangiom obratle (AHO) definujeme jako symptomatický benigní hemangiom páteře, jehož agresivita spočívá v expanzivním chování léze, s postižením i celého obratle, kortikální okraje jsou často neohraněčené a tato léze může vést ke kompresivní

fraktuře, kostní stenóze kanálu, epidurálnímu útlaku v páteřním kanále či neuroforamínech, a podobným způsobem se mohou chovat i zásobující či drénující cévy.

Dle klasifikace cévních neoplazií Světové zdravotnické organizace (WHO) je hemangiom zařazen na první místo mezi benigní reaktivní a neoplastické vaskulární léze [2,3]. Dle Ennekingovy klasifikace primárních tumorů páteře může být AHO zařazen do Stage 3: benigní agresivní (G0 T1–2 M0–1). V mezinárodní klasifikaci nemocí (MKN) je zařazen pod diagnózou D 18.0.

Nejjednodušší histologická klasifikace hemangiomů rozlišuje tři základní typy. Kapilární hemangiom se histopatologicky skládá z velkého množství malých, paralelně probíhajících cév se stěnou tvořenou jednou až třemi vrstvami buněk, endoteliální vrstva je tvořena jednou linií buněk, nevykazujících anaplastické změny. Kavernózní (venózní) typ má podobnou strukturu, skládá se ale z cév většího průměru (obr. 1). Smíšený (kapilárně kavernózní) typ je definován kombinací obou předchozích (obr. 2).

Diagnostika

Stanovení diagnózy je především radiologické. Na skiagramech nacházíme typický obraz lytického ložiska, které obsahuje výrazné často sagitálně orientované kostní trámce. V případě klinicky symptomatických pacientů můžeme prokázat patologickou frakturu obratle se změněnou strukturou či různě velké osteolytické zóny. Na bočním snímku může být patrné zesílení přední hrany obratle. Tyto známky jsou zjevné až při postižení velké části obratlového těla. Na bočním snímku vždy hodnotíme i zadní hranu a pedikly v předozadní projekci.

Počítačová tomografie (CT) představuje metodu volby pro zobrazení AHO. Sensitivita CT u těchto náleží dosahuje 80 % oproti 52 % při zobrazení nukleární magnetickou rezonancí (MR) a 65 % klasického skiaogramu [4]. CT nálezy AHO jsou zcela typické (obr. 3,4). Postižení celého obratle včetně výběžků se vyskytuje v 50 % případů, ve čtvrtině případů je postiženo pouze tělo nebo jenom zadní elementy obratle [1].

Při vyšetření nekomprimovaného obratle s drobným hemangiomem může být nález negativní a hemangiom se prokáže až na MR (obr. 5). Toto vyšetření umožňuje kvalitní zobrazení postižení těla, oblouků či pediklů. Benigní hemangiomy jsou charakteristicky T1 a T2 hyperintenzní. Vysoký signál na T1 je podmíněn bohatou přítomností adipo-

AGRESIVNÍ HEMANGIOM OBRATLE

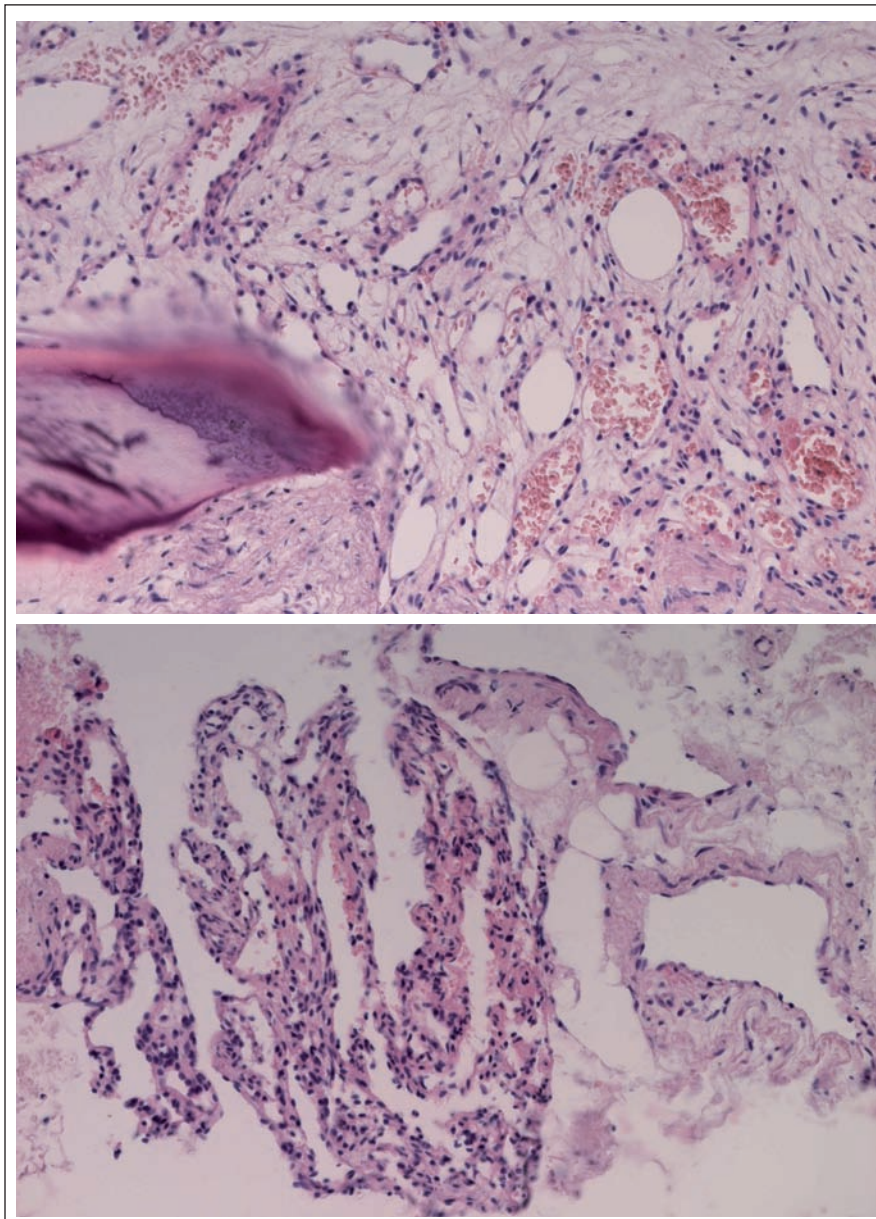
cytů, T2 hyperintenzita souvisí dále s přítomností velkých cév a intersticiálním edémem. Opacifikace při podání paramagnetické kontrastní látky bývá mírného až středního stupně. AHO mohou být na T1 hypointenzní, což komplikuje stanovení diagnózy, možnost záměny za metastázu či myelom existuje až u 38 % případů [4], proto diferenciální diagnostika T1 hypointenzní léze v obratli je velmi důležitá (tab. 1). U T1 hypointenzních ložisek je nutno doplnit ještě CT vyšetření v tenkých řezech s kostním algoritmem zpracování (HRCT). Po podání paramagnetické kontrastní látky se AHO výrazně opacifikuje. U drobných hemangiomů obratle obvykle naopak nebývá žádná opacifikace po podání gadolinia či je jen minimální.

Při angiografii je pro benigní typ hemangiomu charakteristický normální nález nebo mírná dilatace artérií s normální kapilární fází. Při AHO nacházíme v obratlovém těle krevní jezírka a zejm. výraznou patologickou vaskularizaci ložiska, během venózní fáze dochází k časně náplni tortuózně změněných žil. Na diagnostickou angiografii je možno navázat s embolizačním výkonem před provedením vertebroplastiky či krvavého chirurgického zákroku. V dolním hrudním úseku je angiografie výhodná pro zobrazení přední radikulární tepny [4].

Laredo et al [5] stanovili radiologická diagnostická kritéria agresivity páteřního hemangiomu: lokalizace v Th3–Th9, invaze za okraje těla obratle, extenze do pediklů a oblouků, nehomogenní struktura, lokální zesílení kortexu obratle, perivertebrální šíření. K potvrzení agresivního typu hemangiomu postačí alespoň dvě kritéria z šesti.

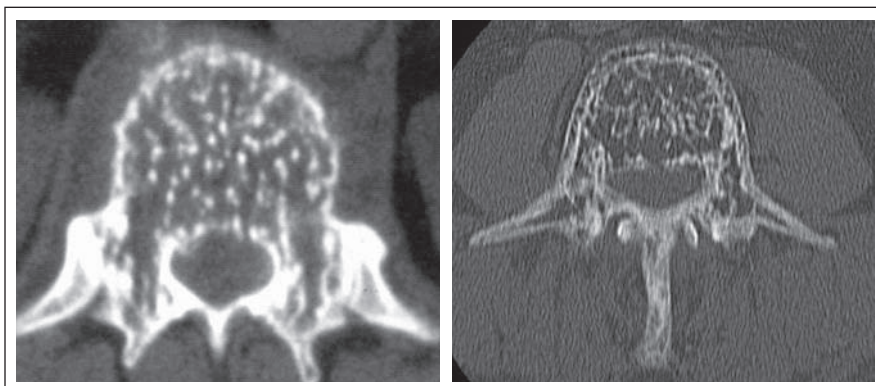
Klinika

Nejčastějším a často prvním či jediným klinickým příznakem jsou lokální bolesti v zádech, algická forma se vyskytuje u 55 % symptomatických pacientů [4]. Míšní nebo kořenové příznaky se pak projevují při agresivním růstu léze do epidurálního prostoru (obr. 6) s následnou kompresí míchy a/nebo nervových kořenů, tedy rozvojem myelopatie či syndromu kaudy. Neurologický deficit se vyskytuje u 45 % pacientů s AHO [6]. Často se AHO projeví jako patologická fraktura těla obratle (obr. 4b, 4c, 7) s následnou nestabilitou, sekundární stenózou kanálu, event. herniací disku. Velmi vzácně může být příčinou spontánního intraspinálního epidurálního hematomu, např. v těhotenství či při banálních úrazech páteře [7] nebo ischemie míchy při steal syndromu.

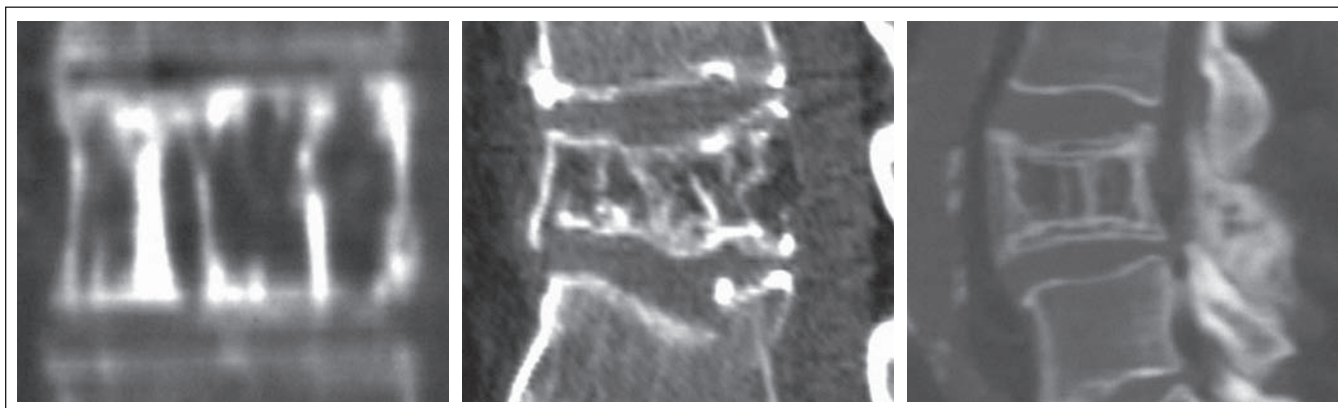

Obr. 2. Mikrofotografie smíšeného (kapilárně kavernózního) typu hemangiomu.

Mikroskopicky zastiženy drobné úlomky kostních trámečků, ložiskově prokrvácenou zralou tukovou tkáň, shluky kapilár a dilatovaných větších tenkostěnných cév, z nichž ojedinelé jsou trombozované.



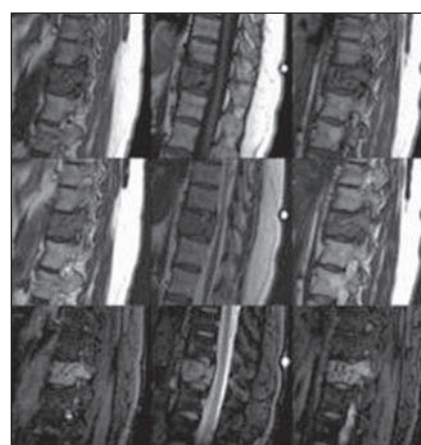
Obr. 3. Typický CT příznak AHO v axiálním řezu – „puntíkový vzor“ („polka dot sign“).



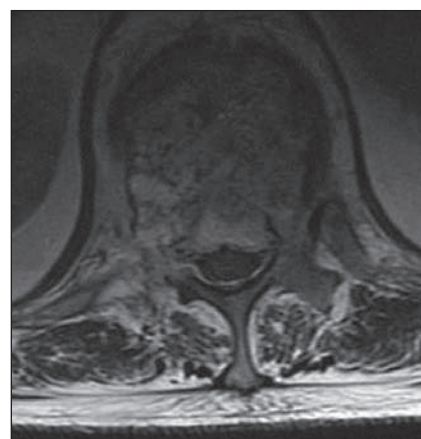
Obr. 4. Typický CT příznak AHO v sagitálním řezu – „pláštěv medu“ („honeycomb“) anebo „manžestrový vzor“ („corduroy pattern“).

Tab. 1. Radiologická diferenciální diagnostika AHO [20].

	CT	MR T1W a T2W	MR s gadolinem
AHO	<ul style="list-style-type: none"> hypodenzní léze těla obratle, občas expanzivní léze prořídle, silné trabekuly, obklopené hypodenzním tukem „puntíkový vzor“ v axiálních řezech a „manžestrový vzor“ v koronárních řezech 	<ul style="list-style-type: none"> T1W: iso- až hypodenzní léze T2W: hyperdenzní mohou být přítomné extraoseální měkké expanze a/či patologické fraktury 	výrazná opacifikace
kostní metastázy	<ul style="list-style-type: none"> léze lytické či blastické, většinou se liší od hemangiomu destrukcí trabekul 	<ul style="list-style-type: none"> T1W: iso- až hypointenzní T2W: většinou hyperintenzní mohou být přítomné extraoseální měkké expanze a/či patologické fraktury 	variabilní opacifikace
lymfom	<ul style="list-style-type: none"> homogenní, lehce denzní léze permeativní destrukce kostí homogenní opacifikace 	<ul style="list-style-type: none"> T1W: hypointenzní T2W: hypo- až hyperintenzní 	difúzní, rovnoměrná opacifikace
Pagetova choroba	<ul style="list-style-type: none"> expanzivní léze dezorganizace trabekul ztluštění kortexu signifikantní opacifikace kostní dřevě v aktivní fázi 	<ul style="list-style-type: none"> T1W: hypointenzní kortex, hypointenzní kostní dřevě v aktivní fázi, hyperintenzní dřevě ve smíšené fázi T2W: hypointenzní kortex, hyperintenzní kostní dřevě v aktivní a smíšené fázích 	opacifikace v aktivní (osteolytické) fázi



Obr. 5. MR zobrazení AHO (T1WI, T2WI, Fat Saturation T2WI).



Obr. 6. MR T2W obraz AHO Th12 s postižením pravého pediklu a laminy, s kompresí míšní při prorůstání tumoru do páteřního kanálu.

Léze AHO mohou být jak solitární (v 70 % případů), tak i mnohočetné, a to i s postižením až pěti segmentů [1]. Velkou pozornost si zaslouží zajímavé kazuistické sdělení českých autorů [3] o šestiletém sledování a léčbě pacienta s mnohočetnou angio-

matózou postihující stěnu trávicí trubice, břišní i hrudní dutinu a skelet v různých lokalizacích, včetně páteře (obratle Th7–Th8, Th10–Th12, L4–S1) s paravertebrální infiltrací. Radiografické nálezy byly typické pro postižení páteře hemangiomy. V rámci diferen-

ciální diagnostiky malignity bylo provedeno PET/CT, na kterém ani kostní léze ani měkkotkáňové infiltráty nevykazovaly patologicky zvýšenou akumulaci F-deoxyglukózy. V tomto případě se postižení páteře klinicky projevovalo dorzalgiemi a léčba byla pouze

systémová (prednison, interferon alfa, thalidomid, lenalidomid).

Terapie

Konzervativní

Konzervativní léčba symptomatického páteřního hemangiomu spočívá především v zajištění režimu relativního klidu, tedy omezení fyzických a sportovních aktivit, dále s využitím trupových ortéz, fyzioterapie a analgetik. Do konzervativní léčby lze zařadit lokální opichy anestetiky a/nebo kortikoidy, různé perkutánní miniinvazivní metody periradikulární terapie (PRT) či radiofrekvenční modulace (RFM), ovšem využívají se zcela minimálně, a to zejm. u nemocných s perzistujícím kořenovým drážděním po operaci, nikoli jako primární metoda.

Vertebroplastika

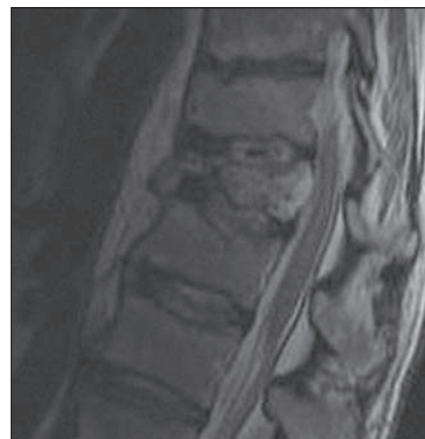Augmentace obratlů cementem (vertebroplastika, obr. 8) je snad nejčastějším způsobem léčby AHO, třeba i samostatným při absenci grafických či klinických známek komprese míšni či kořenové, nejčastěji tedy kompresivní fraktury páteře bez neurologického deficitu nebo pouze výrazně bolestivé léze, pak je hodně využívána v kombinaci s dekompresí a/či stabilizací. U perkutánní vertebroplastiky je poněkud odlišný přístup oproti ošetření osteoporotické zlomeniny těla obratle. Při ošetření AHO má být snaha o max. výplň postižených částí obratle, u osteoporotických zlomenin pak postačí vyplnění 3/4 až 4/5 obratle s ohledem na možnost kontaktních zlomenin. Výkon se prakticky liší výraznějším krvácivostí při zavedení jehly transpedikulárně, je využívána možnost biopsie

k ověření diagnózy. Vertebroplastika kromě cytotoxického a termického efektu polymethylmetakrylátového cementu má i funkci částečně stabilizační (na rozdíl od etanolové ablace, selektivní embolizace či radioterapie). K dalším nesporným výhodám vertebroplastiky patří zkrácení doby hospitalizace – dva dny oproti 10 dnům u chirurgické léčby, s následným rychlým návratem k běžným sociálním aktivitám [4]. Zajímavým faktem je, že vertebroplastika byla poprvé provedena právě k ošetření agresivního hemangiomu krční páteře v roce 1984 francouzskými lékaři Galibertem a Deramondem.

Kyfoplastika je méně vhodná pro léčbu hemangiomu obratle, protože způsobuje destrukci kostních trabekul.

Embolizace

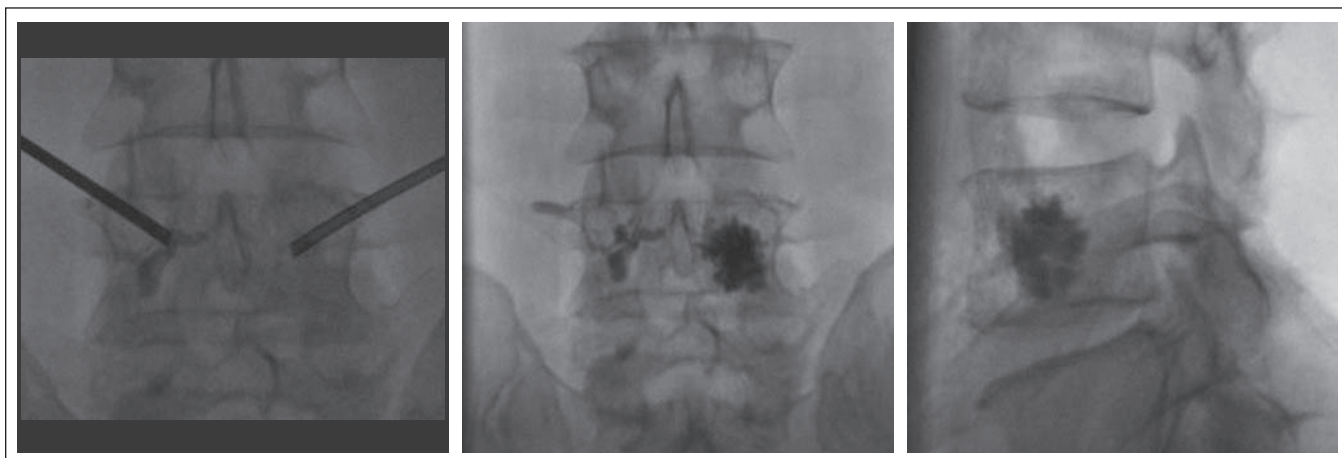
Embolizace jako monoterapie v případě bolestivých lézí poskytuje mnohem rychlejší ústup potíží než radioterapie. Předoperační embolizace segmentárních artérií je velmi často využívána jako komplement chirurgické léčby, snižuje krevní ztráty, které i přesto jsou poměrně vysoké – v rozmezí 0,8–5 litrů [8]. Tato metoda ovšem nese riziko míšního infarktu, například při embolizaci Adamkiewiczovy artérie. Dokumentován je i rozvoj poměrně vzácného Brown-Sequardova syndromu cca 15 min po endovaskulárním koilingu segmentární artérie při AHO Th9, kdy urgentní MR nález byl bez známek infarktu míchy, a až o pět dní později byl na kontrolní MR prokázán infarkt míchy v úrovni Th6–Th7 na pravé straně. Tato příhoda byla pravděpodobně způsobena dislokací koilu do pravé sulkokomisurální artérie [9].



Obr. 7. MR T2W obraz patologické fraktury Th12 při postižení AHO.

Alkoholová ablace

Alkoholová sklerotizace je velmi populární terapeutická modalita léčby žilních varikozit, ale také se využívá v léčbě cévních nádorů a malformací. Přímá perkutánní etanolová embolizace AHO spočívá v transpedikulární aplikaci absolutního alkoholu do obratle pod kontrolou kontrastní látky. Do hrudního obratle se volí přístup transpedikulární, do bederního přístup posterolaterální a do krčního anterolaterální. Aplikace 15 ml 96% etanolu (doporučená dávka na jedno sezení) se provádí jehlou pro kostní biopsie, která se zavádí do centra hemangiomu pod skiaskopickou či CT kontrolou, pro ověření lokalizace je doporučováno provedení vertebrografie s podáním 3–5 ml aionální kontrastní látky. Maximální jednorázová dávka je do 40 ml 96% etanolu, větší dávky vedou k aseptické nekróze obratle. Další komplikací



Obr. 8. Bipedikulární vertebroplastika těla L4, postiženého agresivním hemangiomem obratle.

Provedena v lokální anestezii (LA) 0,5% marcainem pod skiaskopickou vizualizací polohy těla, obou pediklů a distribuce vertebroplastického cementu (aplikováno celkově 6 ml).

může být destrukce nervových struktur při nesprávné aplikaci alkoholu. Při provedení výkonu pacienti reagují bolestí s propínáním paravertebrálních svalů, proto je vyžadována kvalitní analgosedace a je doporučována přítomnost anesteziologa. Klinický efekt etanolové ablace lze očekávat během jednoho až dvou dnů po výkonu [4]. Grafické známky úbytku epidurálních nádorových porcí s regresí komprese míchy mohou být pozorovány již do týdne od tohoto výkonu [10], při další regresí nádoru lze provést vertebroplastiku pro preventivní či terapeutickou augmentaci těla obratle.

Chirurgická léčba

V terapeutické rozvaze stran chirurgické intervence a její diferenciaci na paliativní a radikální jsou zcela zásadními argumenty přítomnost neurologického deficitu a rozsah postižení obratle nádorem či přítomnost měkké porce nádoru v páteřním kanále. Základními postupy jsou dekomprese a stabilizace. Korporektomii s rekonstrukcí těla obratle lze provést z anterolaterálního přístupu (transtorakálního či retroperitoneálního). Zadní přístup je volen pro transpedikulární parciální korporektomii [8] nebo spondylektomii. Radikální chirurgická léčba zahrnuje spondylektomii s náhradou obratle a 360° instrumentovanou fúzí. Zadní dekompresivní výkony v případě kompresivních fraktur či prorůstání tumoru do páteřního kanálu jsou většinou doplněné vertebroplastikou těla obratle a stabilizací páteře.

Výskyt AHO v úrovni krční páteře je zcela raritní a na našem pracovišti jsme se s tímto nálezem nesetkali. Teoreticky bychom takový nález řešili z předního přístupu se zaměřením na radikálnější dekompresi nervových struktur s rekonstrukcí těla obratle a stabilizací, případně 360° fúzí při postižení celého obratle.

Nevýhodou chirurgické léčby jsou délka celkové anestezie a již zmiňované velké krevní ztráty. Dalšími riziky chirurgie jsou instabilita páteře při dekompresivních výkonech, iatrogenní neurologické postižení v průběhu výkonu nebo v důsledku vývoje epidurálního hematomu po operaci.

Radioterapie

Hemangiomy jsou radiosenzitivní nádory, po ozáření v něm probíhá sklerotická obliterace. Radioterapie může být využita jako monoterapie bolestivých lézí, efekt je sice pomalejší, ale může trvat měsíce až roky. Větší přínos

má adjuvantní radioterapie při inkompletní resekci tumoru, jako prevence rekurence patologie. Radiografický kostní nález se po radioterapii nemusí změnit. Celková dávka záření nesmí překročit 30–40 Gy [1,11], abychom předešli rozvoji poradiační myelopatie, je doporučováno ozáření 30 Gy v 15 frakcích po 2 Gy [11].

Publikované případy AHO za období 1929–2000 (celkem 327 případů) byly zpracovány a porovnány s následujícími závěry [11]. Analýza 55 studií s výsledky léčby celkem 210 pacientů, kteří podstoupili primární radioterapii nebo v kombinaci s jinými metodami léčby, ukázala, že v 54 % případů došlo ke kompletní úlevě od potíží, u 32 % k částečné úlevě, a v 11 % nebyla odezva na léčbu. Analýza dalších 21 studií (63 případů), kdy proběhla pouze radioterapie, ukázala, že 57 % pacientů mělo kompletní remisi příznaků, 32 % částečnou remisi a 11 % ne-reagovalo na radioterapii. Podle těchto výsledků lze radioterapii AHO považovat za velmi účinnou, jak pro primární léčbu, tak i pro prevenci recidivy po operaci.

Brachyradioterapie není vhodná léčebná metoda pro AHO. V případě dočasné intersticiální implantace radionuklidu při HDR (High Dose Rate) brachyradioterapii by hrozilo krvácení z hemangiomu a poradiační poškození zdravých tkání v okolí, radionekróza obratle, vznik sekundárních nádorů. V případě permanentní implantace radionuklidu je největším rizikem únik radionuklidu do krevního oběhu, dále platí rizika uváděná při HDR brachyradioterapii. V obou případech by se jednalo o obtížně proveditelný zákrok vzhledem k uložení.

Inhibitory angiogeneze

Antiangiogenní účinek některých látek je zaměřen vůči vysoce složitému procesu tvorby cév. Obecně lze říci, že patologická angiogeneze vzniká nepoměrem mezi pro- a antiangiogenními stimuly. Mezi stimulatory angiogeneze patří růstové faktory, např. vaskulární endoteliální růstový faktor (VEGF), základní růstový faktor fibroblastů (bFGF), angiopoetin-1, faktor stimulující granulocytární kolonie (G-CSF), a mezi inhibitory angiogeneze náleží trombospondin-1, endostatin, angiostatin, interferon alfa. Angiogenní účinek VEGF lze blokovat na několika úrovních, největší klinické zkušenosti jsou s bevacizumabem (Avastin®). V České republice bylo již schváleno použití bevacizumabu u kolorektálního karcinomu, karcinomu prsu, karcinomu ledviny a u nemalobuněč-

ného karcinomu plic. V zahraničí však probíhá testování jeho účinnosti i u dalších nádorových i nenádorových onemocnění. Jiný v praxi využívaný inhibitor VEGF receptorů je aflibercept (Zaltrap®). V České republice je schváleno užití afliberceptu v léčbě kolorektálního karcinomu. Mezi inhibitory angiogenní kaskády patří také tyrozinkinázové inhibitory, jako např. sorafenib a sunitinib. Další skupinu léků tvoří molekuly, které inhibují proliferaci endoteliálních buněk. Představitelem je thalidomid, který je součástí léčby mnohočetného myelomu. Nejsou k dispozici data o využívání výše uvedených léčiv v případě AHO.

Výzkum v oblasti inhibitorů angiogeneze zažil boom v 90. letech 20. století. Slibné výsledky se vyskytují v léčbě zvířecích modelů, a to nejenom cévních tumorů, ovšem zatím nejsou schválena konkrétní doporučení. Mezi látky literárně zmiňované v případě léčby AHO patří především batimastat a analog fumagillinu. Batimastat (také BB-94) je syntetický inhibitor matrixů metaloproteináz s antineoplastickým a antiangiogenním účinkem [12]. Protein AGM-1470 je derivát plísňového produktu fumagillinu a vykazuje silnou inhibici angiogeneze [13], je ovšem chemicky nestabilní a má slabou retenci v průběhu intravaskulárního tranzitu, proto nejnovější výzkumy s touto látkou jsou zaměřeny na usnadnění jejího transportu k cílovým buňkám pomocí nanočástic [14].

Bisfosfonáty také snižují expresi VEGF a PDGF v nádorovém mikroprostředí a vykazují vysoce komplexní antiangiogenní a imunomodulační účinky, ovšem síla jejich antiangiogenního účinku není popsána a hlavní indikací zůstává inhibice osteoklastů (léčba kostních metastáz a mnohočetného myelomu).

Kombinovaná terapie

Relativní vzácnost AHO vysvětluje fakt, že dosud chybí větší soubory či studie pro stanovení optimálního algoritmu léčby této patologie. Proto se postup liší nejenom v různých zemích, ale i na sousedících pracovištích. V drtivé většině případů je terapeutický postup u AHO kombinovaný, tedy s využitím dvou a více výše popsaných léčebných modalit.

Deramond rozdělil pacienty s hemangiomy obratle do čtyř skupin podle klinického a grafického nálezu a definoval terapeutické postupy v těchto skupinách [4]:

1. Asymptomatický neagresivní hemangiomy; nevyžaduje léčbu, sledování ke zvažení.

Tab. 2. Přehled případů AHO, ošetřených ve FN HK v letech 2005–2013.

Rok	Věk a pohlaví	Lokalizace	Grafický nález	Klinika	Léčba a její efekt	
1	6/2005	34 M	Th12	infiltrace poloviny těla a pediklu vpravo, minimální epidurální šíření tumoru, norm. vaskularizace nádoru	statické lumbalgie	pravostranná perkutánní vertebroplastika Th12 v CA, 10/2006 pulzní RFA, 2007 ambulátní léčba bolesti, dále není v evidenci
2	6/2005	27 M	Th5	infiltrace celého těla, epidurální porce 10 mm, paravertebrální porce 25 × 20 mm, myelopatie Th5–Th6, Adamkiewiczova arterie – Th8 sin.	spastická paraparéza DKK	embolizace Th4–Th5 bilat., laminektomie Th5, resekce nádoru, bipedikulární vertebroplastika Th5, radioterapie, sledován onkologem, bez potíží
3	10/2005	33 Ž	Th12	infiltrace celého těla s počínající invazí do pravého pediklu, hypovaskularizace nádoru, Adamkiewiczova arterie – Th11 sin.	lumbalgie	pravostranná perkutánní vertebroplastika Th12 v CA, bez korelujících potíží
4	2/2006	29 M	Th4	infiltrace celého těla, minimální vaskularizace nádoru	lumbalgie, parestezie DKK	bipedikulární vertebroplastika Th4 v CA, bez evidence po výkonu
5	1/2007	55 M	L2	infiltrace celého těla, kompresivní fraktura, norm. vaskularizace nádoru, Adamkiewiczova arterie v úrovni L1 dx.	lumbalgie, parestezie a křeče DKK	levostranná perkutánní vertebroplastika L2 v CA, vcelku spokojen po výkonu, od 2007 bez evidence
6	9/2008	48 M	Th9	infiltrace celého těla, pediklu a příčného výběžku vpravo	hrudní dorzalgie	analgetickou radioterapii pacient odmítl, provedena extrapedikulární levostranná vertebroplastika Th9 v LA, následně v intervalech 12 měsíců léčen pomocí RFM, kyslíko-ozonové PRT a posledně facetárním opichem, efekt vždy 4–6 měsíců
7	11/2010	44 M	L4	infiltrace celého těla s invazí do corticulis vpravo, infiltrace pravého pediklu, hernie disku L4–L5 doleva	chronická lumboschialgie, iritace L5 a S1 vlevo	11/2010 diskektomie L4–L5 s extrakcí hernie vlevo, histologicky bez průkazu cévních struktur. 3/2011 bipedikulární vertebroplastika Th4 v LA, t.č. bez významných potíží
8	5/2011	59 M	L3	infiltrace celého obratle vč. zadních elementů, s min. invazí do kanálu (eroze zadní stěny těla), s kompresí těla, foraminostenozy L4–L5 bilat.	lumbalgie 20 let, lumboschialgie L3 vpravo	laminektomie L3 s resekcí facet a pediklů, bilaterální L3 a L4 foraminotomie, transpedikulární stabilizace L2–L4 bilat., bipedikulární vertebroplastika L3, krevní ztráta do 2 000 ml, histologie na obr. 1, bez významných potíží
9	4/2012	69 Ž	Th12	infiltrace celého těla s kompresivní frakturou a invazí tumoru do páteřního kanálu vpravo bez útlaku míchy	lumbalgie, parestezie PDK a křeče obou DKK	laminektomie Th12, částečně Th11, parciální extirpace tumoru, transpedikulární stabilizace Th11–L1, bipedikulární vertebroplastika Th12, krevní ztráta 400 ml, histologie na obr. 2, t.č. bez významných potíží

2. Neagresivní hemangiom s výraznou algickou složkou; doporučena perkutánní vertebroplastika.
3. Asymptomatický hemangiom s grafickou agresivitou; indikována perkutánní vertebroplastika, event. s etanolovou ablací.
4. Klinicky a graficky agresivní hemangiom obratle:
 - 4A) s akutním syndromem kaudy či kompresí míchy, zde je indikována vertebroplastika + chirurgická dekomprese + event. transpedikulární stabilizace;

4B) s rychle progredující myelopatií či syndromem kaudy, zde doporučuje pouze perkutánní vertebroplastiku, event. s etanolovou ablací.

Tuto klasifikaci uvádíme pro obecný přehled, každý případ AHO je nutno posuzovat komplexně a velmi individuálně. Na našem pracovišti v případě 4B bychom volili urgentní a radikálnější výkon se zaměřením na zajištění stability páteře a zamezení vzniku či progresu neurologického nálezu. Kombinovaný terapeutický postup na našem praco-

višti s ohledem na grafický a neurologický nález jsme se snažili znázornit v tab. 2.

AHO v těhotenství

Zvláštní pozornost si zaslouží problematika manifestace AHO v posledních třech měsících těhotenství nebo časně po porodu. Bolesti zad nejsou ničím výjimečným v tomto období vzhledem k funkčnímu přetížení páteře, proto chybí zvýšená pozornost nejenom ze strany těhotných, ale i ze strany odborníků ohledně možného tumorózního poškození páteře, navíc diagnostika je limito-

vána relativní kontraindikací radiologického vyšetření. Proto se velmi často AHO u těhotných manifestuje právě neurologickým postižením.

Patofyziologie jevu není dosud jednoznačně vysvětlena. Dle mechanické hypotézy zvýšení tlaku v paravertebrálním venózním plexu je způsobeno kompresí dolní duté žíly dělohou. Hormonální hypotéza, že vysoká hladina progesteronu v krvi způsobuje venektázie, byla zamítnuta pro nepřítomnost progesteronových receptorů v hemangiomech obratlů. Vaskulární hypotéza spočívá ve sníženém přítoku krve do segmentu Th3–Th8 ve srovnání s přilehlými segmenty, což může vysvětlovat iniciální absenci příznaků a vytvoření shuntu mezi žilním plexem a horní dutou žílou v průběhu těhotenství až do vzniku klinických příznaků AHO. Rozvoj neurologického deficitu je popisován u 10 % těhotných s nálezem postižení páteře hemangiomech [7].

Řešení této problematiky vyžaduje velmi diferencovaný přístup ke zvolení nejvhodnější léčebné strategie s ohledem nejenom na matku (progredující neurologický nález), ale i na plod, tedy s komplexním a definitivním chirurgickým řešením se musí velmi často vyčkávat do maturity plodu stran možného předčasného porodu. Limitem je i radiační zátěž plodu. V přehledu publikací kazuistik chirurgického řešení AHO antenálně [14] je uvedeno devět případů z období 1948–2008, ze kterého je vidět, že dřívější chirurgický přístup byl opatrnější a konzervativnější, později jsou preferovány agresivnější léčebné modalities. V drtivé většině případů bylo těhotenství ukončeno předčasným porodem, ve dvou případech bylo úmrtí matky po porodu a chirurgickém zákroku, pouze jednou došlo k úmrtí plodu (po radioterapii). V posledních letech se objevuje více a více kazuistik složitějšího a úspěšného řešení tohoto specifického problému (PubMed), většinou cestou kombinace předoperační embolizace zásobujících artérií, dekompresivního a stabilizačního výkonu [7,15,16], i když jsou to velmi raritní případy pro jednotlivá pracoviště a země.

AHO u dětí a adolescentů

Výskyt AHO v dětské populaci je zcela neobvyklý, v současné literatuře je popsáno pouze přes desítku kazuistik. Přirozený vývoj AHO je znázorněn v případě 11leté pacientky s hemangiomech těla obratlů Th12 a mnoholetými bolestmi zad. Původní grafický nález postižení levé poloviny těla obratlů

s pediklem nevykazoval známky kolobrování obratlů či instability, nebyla invaze procesu do páteřního kanálu. Konzervativní léčba pomocí korzetu byla efektivní v průběhu 20 měsíců, analgetika nebyla vyžadována. Dále ovšem dochází k progresi bolesti zad, objevují se parestezie a slabost pravé dolní končetiny (dále PDK). Grafický nález CT a MR páteře potvrzuje kompresi míchy měkkotkáňovou porcí nádoru. Byla provedena parciální resekce obratlů a instrumentovaná fúze [17].

Výše zmiňované léčebné modalities mají vysoká potenciální rizika, proto nejsou tolik vhodné pro léčbu dětských pacientů. Kolektiv autorů jedné recentní publikace [18] nabízí jako alternativní možnost konzervativní terapie AHO – léčbu propranololem v dávce 20–40 mg p.o. denně. Tento sympatolytický neselektivní betablokátor je využíván nejenom v léčbě arteriální hypertenze, ale také experimentálně v léčbě anxiózních a panicových stavů, migrény a poruch chování po neurotraumatech. Dobrý výsledek – kompletní úleva od bolesti po dobu dvou měsíců – byl pozorován u osmiletého chlapce a 17leté dívky s těžkými bolestmi zad při nálezu AHO [18]. V České republice žádný lék s obsahem hydrochloridu propranololu není registrován, ale toto léčivo se využívá v léčbě infantilního hemangiomu (zejm. kožní lokalizace), i když tato patologie není uvedena ve schválených indikacích pro propranolol (tedy off-label), a na základě zkušeností z klinické praxe je úspěšná a dle doporučených postupů bezpečná. Zajímavý efekt propranololu je přisuzován třem molekulárním mechanismům: vazokonstrikci, inhibici angiogeneze, indukci apoptózy [19].

Okrajově je zmiňován i případ částečné involuce nádoru v průběhu šestiletého sledování u adolescenta, iniciálně prezentovaného s kompresí míšni, kdy rodiče odmítli chirurgickou léčbu [17].

Relaps a recidiva

Relaps AHO v jiné úrovni při mnohočetném postižení páteře hemangiomech je možný s odstupem až několika let. Autoři z Univerzitní nemocnice v Ankaře [20] publikovali kazuistické sdělení o mnohočetném postižení páteře u 66leté pacientky, která byla v minulosti operována pro symptomatický hemangiomech obratlů Th4, působící kompresi míšni s paraplegií dolních končetin (dále DKK). Tehdy byla provedena pouhá laminektomie Th4 s postupnou úpravou neurodeficitu ad integrum. Následovalo desetileté asymptomatické období. Nově byla pacientka prezentována s rozvojem těžké centrální paraparézy DKK a hypestézie distálně od pupku, s grafickými nálezy četného postižení páteře hemangiomech v úrovni Th4, Th7, Th9, Th12, L1, L5, kde v úrovni Th9 bylo signifikantní šíření tumoru do páteřního kanálu, působící kompresi míšni s myelopatií. Po provedení diferenciativní diagnostiky a identifikaci Adamkiewiczovy artérie na DSA (Th10 vlevo) tentokrát bylo využito více terapeutických modalit: obě interkostální artérie v úrovni Th9 byly embolizovány pro minimalizaci peroperačního krvácení, dále byla provedena přední korporektomie Th9 a zadní dekomprese z levostranné torakotomie s resekci osmého žebra, které bylo využito jako autogenní kostní náplň klece, nahrazující tělo Th9, prostor Th8–Th10 byl stabilizován zleva transpedikulárně dvěma šrouby a tyčí. Následně pacientka podstoupila radioterapii 40 Gy ve 20 frakcích, po jejímž dovršení byla neurologicky intaktní. Kontrolní MR po roce zobrazilo vymizení známek edému míchy v úrovni Th9 a regresi signálu hyperintenzity v místě rezidua tumoru.

Riziko recidivy tumoru po subtotální resekci je 20–30 % v průběhu dvou let, proto se v těchto případech doporučuje andjuvantní radioterapie, která snižuje toto riziko na přibližně 7 % [1].

Zkušenosti neurochirurgické kliniky FN HK

Na našem pracovišti v Hradci Králové jsme v letech 2005–2013 ošetřili nejméně devět případů AHO, z toho sedm mužů a dvě ženy, průměrný věk pacientů byl 44 let. Podrobný přehled je znázorněn v tab. 2. Retrospektivně je dobře patrný vývoj postupu od konzervativnějšího do kombinovaného radikálnějšího. Případ č. 8 prezentujeme v následující kazuistice.

Kazuistika

Padesátidviletý muž, starobní důchodce, který dříve pracoval jako policista, s bezvýznamnou osobní anamnézou, asi dvacet let trpící bolestí v kříži, s akcentací potíží v posledních třech měsících. Nyní v popředí bolesti do PDK (dříve i do LDK) po přední a vnitřní straně stehna ke kolenu (L3 vpravo), také v poslední době pociťuje postupné slábnutí PDK, např. při chůzi do schodů. Objektivní nález bez senzitivního či motorického neurodeficitu na DKK. Grafické nálezy splňovaly kritéria pro AHO (obr. 4a, 4c, 9).

AGRESIVNÍ HEMANGIOM OBRATLE

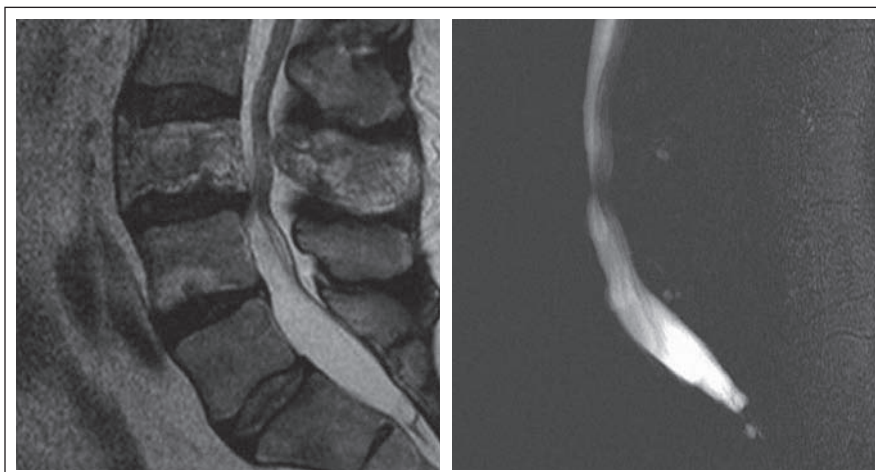
Konzervativní terapie analgetiky, bederním pásem a fyzioterapie zůstaly bez efektu. Při konzultaci na jiném pracovišti nebylo indikováno chirurgické řešení. Pacientovi jsme nabídli a provedli širokou laminektomii L3 se snesením všech čtyř kloubních plošek i pediklů obratle, foraminotomie pro kořeny L3 a L4 oboustranně, úsek páteře L2–L4 jsme stabilizovali transpedikulárně a provedli bipedikulární vertebroplastiku těla L3 (obr. 10). Kost postiženého obratle byla tvrdá voštinovitá, s lakunami krve. Peroperační krevní ztráta – téměř dva litry. Histologicky byl potvrzen nálezní venózního typu hemangiomu (obr. 1).

Klinický výsledek léčby: bolest v zádech před operací 3–4/10 dle VAS, při propuštění 1/10. Při kontrole po třech měsících subjektivně takřka bez původních potíží, RTG kontrola s dobrým postavením instrumentace, tělo L3 se nebortí, páteř bez patologické deaxace. I po dvou letech celková spokojenost pacienta až na ojedinělé bolesti v zádech přetrvává.

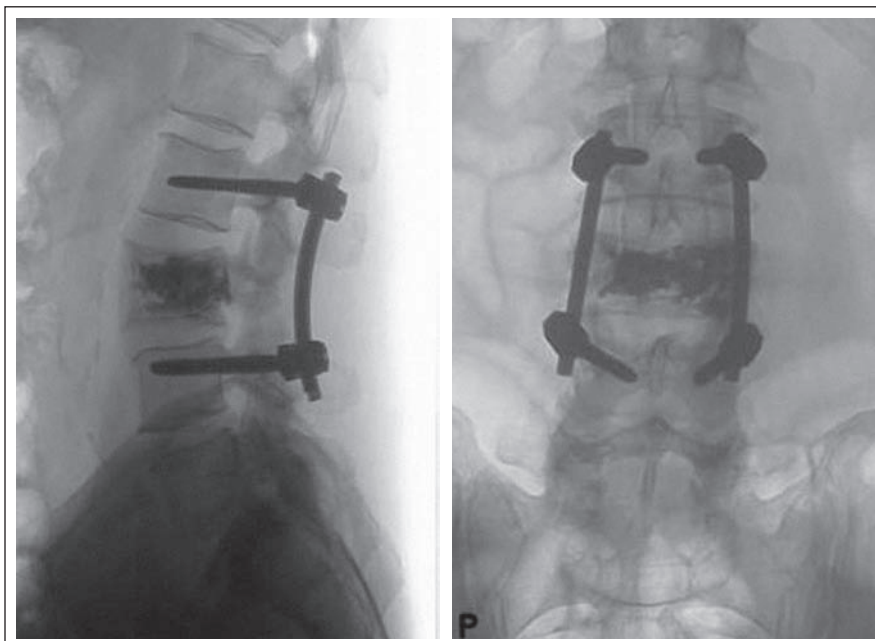
Závěr

Agresivní hemangiom obratle je relativně vzácné onemocnění. I když je v současné době publikováno velké množství kazistik, stále chybí studie či větší soubory, které by porovnávaly terapeutické modality pro stanovení optimálního algoritmu léčby této patologie. Léčba AHO rozhodně vyžaduje multidisciplinární přístup (radiolog, neurolog, neurochirurg, algeziolog, onkolog, fyzioterapeut) a v terapeutické rozvaze máme škálu možností s ohledem na klinický nálezní, komorbiditu, věk a někdy i osobní postoj pacienta. Ani Deramondova klasifikace s definicí terapeutických postupů, kterou uvádíme jako literární přehled, nepřináší uspokojivá doporučení. Každý případ AHO je nutno posuzovat komplexně a velmi individuálně. Prakticky je velmi obtížné stanovit přesnější indikační kritéria pro operační léčbu. Vždy je ale nutno se držet hlavních principů spondylochirurgie, a to zajištění stability páteře a zamezení vzniku či progresu neurologického deficitu. Nejčastěji a s velmi dobrým efektem se v léčbě AHO uplatňuje vertebroplastika nebo kombinace dekompresivně stabilizačního výkonu s vertebroplastikou. Využití inhibitorů angiogeneze v práci je zatím velmi omezené. Ve vývoji je léčba na makromolekulární úrovni a s využitím nanotechnologií.

V případech stanovení diagnózy AHO je nutno pacienta, i s klinikou pouhé dorzalgie, odeslat ke konzultaci na spondylo-



Obr. 9. MR nálezní počínající kompresivní fraktury těla L3 (T2WI_TSE) a znázornění komprese durálního vaku v místě patologické léze (MYELO_2D).



Obr. 10. Pooperační RTG snímky.

Transpedikulární stabilizace L2–L4 a vertebroplastika L3.

chirurgické pracoviště, kde ve spolupráci s neuroradiologem proběhne dokončení diferenciální diagnostiky a navržení nejnvhodnějšího terapeutického postupu.

Literatura

- Greenberg MS. Handbook of Neurosurgery. Thieme 2010: 738–739.
- Adam Z, Krejčí M, Vorlíček J et al. Přehled maligních hematologických nemocí. 2. vyd. Praha: Grada 2008: 360–361.
- Adam Z, Matýšková M, Tomiška M, Řehák Z, Koukalová R, Kříkavová L et al. Šestileté sledování pacienta s mnohčetnou angiomatózou postihující skelet, břišní i hrudní dutinu a stěnu trávicí trubice. Klin Onkol 2012; 25(1): 47–62.
- Ryška P, Hrušešová J, Málek V, Pavlíková V, Kračmarová R, Řehák S. Perkutánní vertebroplastika a kyfoplastika. Hradec Králové: Olga Čermáková 2010: 65–74.

- Laredo JD, Assouline E, Gaston A, Gelbert F, Merland JJ. Radiologic evaluation of an isolated vertebral hemangioma. Neurochirurgie 1989; 35(5): 305–308.

- Pastushyn A, Slin'ko E, Mirzoyeva G. Vertebral hemangiomas: diagnosis, management, natural history and clinico-pathological correlates in 86 patients. Surg Neurol 1998; 50: 535–547.

- Castel E, Lazennec JY, Chiras J, Enkaoua E, Saillant G. Acute spinal cord compression due to intraspinal bleeding from a vertebral hemangioma: two case-reports. Eur Spine J 1999; 8(3): 244–248.

- Acosta FL Jr, Sanai N, Cloyd J, Deviren V, Chou D, Ames CP. Treatment of Enneking stage 3 aggressive vertebral hemangiomas with intralesional spondylectomy: report of 10 cases and review of the literature. J Spinal Disord Tech 2011; 24(4): 268–275. doi: 10.1097/BSD.0b013e3181efe0a4.

- Fernandez-Torron R, Palma JA, Riverol M, Irimia P, Martinez-Vila E. Brown-seqard syndrome after endovascu-

lar embolization of vertebral hemangioma. Spinal Cord 2012; 50(8): 636–637. doi: 10.1038/sc.2012.3.

10. Cianfoni A, Massari F, Dani G, Lena JR, Rumboldt Z, Vandergrift WA et al. Percutaneous ethanol embolization and cement augmentation of aggressive vertebral hemangiomas at two adjacent vertebral levels. J Neuroradiol 2014; 41(4): 269–274. doi: 10.1016/j.neurad.2012.10.003.

11. Heyd R, Strassmann G, Filipowicz I, Borovsky K, Martin T, Zamboglou N. Radiotherapy in vertebral hemangioma. Rontgenpraxis 2001; 53(5): 208–209.

12. Giavazzi R, Garofalo A, Ferri C, Lucchini V, Bone EA, Chiari S et al. Batimastat, a synthetic inhibitor of matrix metalloproteinases, potentiates the antitumor activity of cisplatin in ovarian carcinoma xenografts. Clin Cancer Res 1998; 4(4): 985–992.

13. O'Reilly MS, Brem H, Folkman J. Treatment of murine hemangiopericytomas with the angiogenesis inhibitor AGM-1470. J Pediatr Surg 1995; 30(2): 325–329.

14. Pan D, Sanyal N, Schmieder AH, Senpan A, Kim B, Yang X et al. Antiangiogenic nanotherapy with lipase-labile Sn-2 fumagillin prodrug. Nanomedicine (Lond) 2012; 7(10): 1507–1519. doi: 10.2217/nmm.12.27.

15. Vijay K, Shetty AP, Rajasekaran S. Symptomatic vertebral hemangioma in pregnancy treated antepartum. A case report with review of literature. Eur Spine J 2008; 17 (Suppl 2): 299–303. doi: 10.1007/s00586-008-0592-2.

16. Shinozaki M, Morita A, Kamijo K, Seichi A, Saito N, Kirino T. Symptomatic T2 vertebral hemangioma in a pregnant woman treated by one stage combination surgery; posterior stabilization and anterior subtotal tumor resection. Case report. Neurol Med Chir (Tokyo) 2010; 50(8): 674–677.

17. Jha B, Choudhary AK. Unusual cause of back pain in an adolescent patient: a case report and natural history of aggressive vertebral hemangioma in children. Pain Physician 2008; 11(5): 687–692.

18. Uzunaslan D, Saygin C, Gungor S, Hasiloglu Z, Ozdemir N, Celkan T. Novel use of propranolol for management of pain in children with vertebral hemangioma: report of two cases. Childs Nerv Syst 2013; 29(5): 855–860. doi: 10.1007/s00381-012-2012-5.

19. Mihál V, Novák Z, Hütková E, Michálková K. Kdy je indikována léčba infantilních hemangiomů propranololem? Pediatrie pro praxi 2011; 12(2): 108–110.

20. Karaeminogullari O, Tuncay C, Demirors H, Akin K, Sahin O, Ozyurek A et al. Multilevel vertebral hemangiomas: two episodes of spinal cord compression at separate levels 10 years apart. Eur Spine J 2005; 14(7): 706–710.

21. Schrock W, Wetzler R, Tanner S, Khan M. Aggressive hemangioma of the thoracic spine. Radiology Case 2011; 5(10): 7–13. doi: 10.3941/jrcr.v5i10.828.

22. Schrock W, Wetzler R, Tanner S, Khan M. Aggressive hemangioma of the thoracic spine. Radiology Case 2011; 5(10): 7–13. doi: 10.3941/jrcr.v5i10.828.

THE 15TH EUROPEAN CONGRESS ON CLINICAL NEUROPHYSIOLOGY

62. SPOLEČNÝ SJEZD ČESKÉ A SLOVENSKÉ
SPOLEČNOSTI PRO KLINICKOU NEUROFYZIOLOGII

September 30 – October 3, 2015

Brno, Czech Republic

Topics

1. Neurophysiology of brain and mind
2. Neurological and psychiatric diseases
3. Neurophysiology of normal and pathological development
4. Functional and multimodal brain imaging
5. Electroencephalography, epilepsy
6. Electromyography, neuromuscular disorders
7. Event Related Potentials/oscillations (cognitive, affective, sensory, motoric, pain)
8. Novel diagnostic neurophysiological methods / Quantitative sensory testing
9. Neurophysiological monitoring
10. Neurostimulation (invasive and non-invasive)
11. Neurophysiological signal processing / connectivity analysis and modeling
12. Varia

Vzdělávací kursy

Nyní veškeré podrobnosti na www.eccn2015.eu

Důležitá data

únor 2015	otevřena on-line registrace na webových stránkách
10. března 2015	termín pro zaslání abstrakt
31. května 2015	ukončení včasné registrace
20. června 2015	oznámení o přijetí/zamítnutí abstrakt

Kongresový sekretariát

GUARANT International spol. s r.o.
Na Pankraci 17, 140 21 Praha 4
E-mail: eccn2015@guarant.cz

www.eccn2015.eu

