

Je dlouhodobá disabilita u roztroušené sklerózy spojena s difuzní mozkovou patologií nezávislou na relapsech?

Is Long-term Disability in Multiple Sclerosis Associated with Diffuse Cerebral Pathology Independent of Relapses?

Souhrn

Tradiční chápání rozvoje disability je u roztroušené sklerózy spojeno s představou, že disabilita je výsledkem akumulace proběhlých relapsů. Nové poznatky ukazují, že k disabilitě mohou vést i změny spojené s difuzní mozkovou patologií. Ta je výsledkem zánětlivých a neurodegenerativních změn v normálně vypadající bílé hmotě. Článek se pokouší odpovědět na otázky spojené s imunopatologickými a morfologickými změnami centrálního nervového systému, které vedou k trvalé disabilitě.

Abstract

Development of disability in multiple sclerosis is traditionally understood to be a consequence of accumulation of past relapses. New findings suggest that disability may also result from changes associated with diffuse cerebral pathology consequent to inflammatory and neurodegenerative changes in the normal-appearing white matter. The article attempts to answer questions related to immunopathological and morphological changes in the central nervous system leading to permanent disability.

Autor deklaruje, že v souvislosti s předmětem studie nemá žádné komerční zájmy.

The author declares he has no potential conflicts of interest concerning drugs, products, or services used in the study.

Redakční rada potvrzuje, že rukopis práce splnil ICMJE kritéria pro publikace zasílané do biomedicínských časopisů.

The Editorial Board declares that the manuscript met the ICMJE "uniform requirements" for biomedical papers.

J. Piřha

MS Centrum Teplice, Neurologické oddělení, Krajská zdravotní, a.s. – Nemocnice Teplice o.z.



MUDr. Jiří Piřha
MS Centrum Teplice
Neurologické oddělení
Krajská zdravotní, a.s. –
Nemocnice Teplice o.z.
Duchcovská 53
415 29 Teplice
e-mail: pithaj@seznam.cz

Přijato k recenzi: 31. 5. 2013

Přijato do tisku: 9. 8. 2013

Klíčová slova

roztroušená skleróza – relaps –
disabilita – difuzní mozková patologie

Key words

multiple sclerosis – relapse – disability –
diffuse cerebral pathology

Úvod

Roztroušená skleróza (RS) je nejčastější invalidizující neurologické onemocnění u lidí v produktivním věku. Autoimunitní proces je

namířen proti myelinu a axonům, významnou roli má v patogenezi neurodegenerace s axonální ztrátou [1]. RS je v klinických projevech i ve své imunopatogenezi natolik he-

terogenní, že se v současné době považuje za komplex několika nemocí [2].

O roli chronického autoimunitního zánětu v patogenezi RS není pochyb.

Zánětlivá ložiska jsou v bílé hmotě mozku a míchy lokalizována převážně perivaskulárně. V akutní fázi jsou bohatě celularizována, s hlavním podílem T autoreaktivních buněk, jejichž subpopulace za pomoci makrofágů a některých cytokinů způsobují demyelinizaci a axonální ztrátu. Důsledkem těchto pochodů je gliová jizva. B lymfocyty usídlené ve folikulárních centrech na meningách nejen stimulují T lymfocyty, ale produkují autoprotilátky, které aktivují komplement, jenž se podílí na zánětu a demyelinizaci [3].

O tom, že zánětlivé léze nejsou lokalizovány pouze v bílé hmotě, ale i v mozkové kůře a podkorové šedi, byly opakovaně podány důkazy jednak zobrazovacími metodami, ale i histopatologicky [4]. Navíc zánětlivé změny probíhají i v normálně vypadající bílé hmotě (Normally Appearing White Matter, NAWM) [5]. V patogenezi RS se uplatňuje i postižení oligodendrocytů [6].

U sekundárně progresivní fáze onemocnění se zánětlivé procesy minimalizují do té míry, že protizánětlivé léky jsou téměř neúčinné. Zcela specifická je situace u primárně progresivní formy RS. Zánětlivá reakce je izolována za hematoencefalickou bariérou. Významnou roli hraje oxidativní stres, který vede k poškození mitochondrií, což může navodit indukci demyelinizace a neurodegenerace zejména prostřednictvím mikroglie [7].

Relaps je definován jako manifestace neurologických příznaků trvající nejméně 24 hod, bez projevů virózy nebo teploty, s odstupem nejméně jednoho měsíce. Je zřejmé, že neurodegenerativní změny jsou patrné již v časných fázích relapsu remitující roztroušené sklerózy (RR RS). Postupem doby pak převažují nad změnami zánětlivými procesy spojené s axonální ztrátou, které jsou patrné pomocí zobrazovacích metod v podobě korové a periventrikulární atrofie. Snižuje se mozková parenchymální frakce (BPF) nejlépe znázorněna volumetrií, např. v oblasti corpus callosum [8]. Relaps remitující RS (RR RS) ve většině případů zanechává neurologický deficit, který často koreluje s lokalizací akutní léze. Řada těchto deficitů se sumuje ve výsledné neurologické postižení, které ve svém důsledku ústí v dlouhodobou disabilitu [9]. Do jaké míry může být důsledkem difuzní mozkové patologie? Může tato disabilita dokonce probíhat nezávisle na relapsech?

Relapsy a dlouhodobá disabilita

Relapsy jsou nejtypičtější klinický projevem RR RS. Typické relapsy v určitých anatomických lokalizacích jsou pro zkušené lékaře dostačující pro stanovení diagnózy RS. I když relapsy jsou diagnosticky užitečné a mohou vyústit v přechodnou nebo dokonce trvalou ztrátu funkce, progresivní trvalá disabilita je rozhodující pro medicínské, ekonomické a sociální dopady RS. Více než 80 % pacientů po počáteční RR fázi dospěje do sekundárně progredující formy RS (SP RS) [10, 11].

Závislost mezi kumulací relapsů, začátkem sekundární progresy a narůstající disabilitou je velmi důležitá pro klinickou praxi. Potlačení relapsů a jejich korelátu na magnetické rezonanci (MR) (nové léze v T1 vážených obrazech a sekvencích FLAIR, nebo gadolinium enhancující léze) byly hlavními cíli klinických studií při hodnocení účinku léčby. Přesvědčení, že disabilita je důsledkem předchozích exacerbací, je velmi rozšířené. Stupňovité zhoršení, typické pro neuromyelitis optica a velmi časnou fázi RR RS, není přesvědčivě dokumentováno u dlouhodobého průběhu onemocnění [12].

Biologické mechanismy, které vedou k exacerbaci RS, jsou pravděpodobně odlišné od těch, které vedou k trvalé disabilitě [13–15]. Rozpor mezi léčebným ovlivněním frekvence relapsů a účinkem na progresi disability ukázaly již první klinické studie s interferonem beta [16–20]. Podobnou disproporcí prokázaly i další studie, např. s alemtuzumabem a laquinomidem [21,22].

Řada prací se zabývá prediktivními faktory, které sledují počet časných relapsů v souvislosti s dlouhodobou disabilitou [23,24]. Horší prognózu měli pacienti, kteří měli častější relapsy během prvních 2–5 let onemocnění [24–26], a kteří měli kratší období mezi atakami v prvních dvou letech [27].

U primárně progresivní RS (PP RS) a progresivně relabující RS (PR RS) opakované relapsy nemají vliv na dlouhodobé postižení [28]. Rychlost progresy SP fáze onemocnění není závislá na předchozím průběhu choroby [23].

Difuzní mozková patologie

Oproti fokálním patologickým projevům RS, které jsou na MR morfologicky zjevné, jsou difuzní změny mnohem hůře postižitelné. „Magnetization Transfer Ratio“ (MTR), nekonvenční MR technika může

ale detekovat difuzní axonální poškození NAWM u pacientů v raných fázích RS, s nízkým počtem a objemem lézí bílé hmoty [29]. Klinické projevy, např. korové demyelinizace, jejímž klinickým korelátem jsou mimo jiné i kognitivní poruchy, nebývají asociovány s relapsem onemocnění [30]. Důležité informace přináší magnetorezonanční spektroskopie (MRS). O difuzním postižení bílé hmoty u pacientů s RS svědčí snížení poměru N-acetylaspartátu a kreatininu [31]. Difuzní patologické změny jsou patrné u pacientů s RS v podobě aktivovaných astrocytů a mikroglie [32,33]. Aktivované astrocyty mohou způsobit poruchu axonálního energetického metabolismu. Důsledkem je difuzní axonální degenerace bílé hmoty centrálního nervového systému (CNS) [34,35]. Axonální denzita, tzv. NAWM v oblasti corpus callosum a míchy je snížena o 12–45 % proti zdravým subjektům již v prvních letech onemocnění [36]. Recentní studie u pacientů s RS v počínajících fázích onemocnění s nízkým stupněm EDSS (průměrné trvání nemoci 2,3 roky, průměrné EDSS 1,4) vypovídají o difuzní astrocytární aktivaci během raných fází choroby v rámci klinické remise. Markery astrogliózy (kreatinin, myoinositol a cholin) jsou významně zvýšeny [37]. V časných fázích onemocnění bylo též pozorováno snížení hladiny těžkých řetězců neurofilament [38].

Diskuze

O vlivu relapsů na dlouhodobou disabilitu se vedou četné polemiky. Argumenty zastánců názoru, že disabilita je důsledek akumulace předchozích relapsů, se opírají o fakt, že relapsy jsou dobře definované a kvantifikované pomocí EDSS (Expanded Disability Status Scale) a většinou korelují s fokálními lézemi na MR [39].

Studie MAGNIMS (MAGNetic resonance Imaging in MS) prokázala vysoce prediktivní hodnotu stupně mozkové atrofie a objemu lézí na MR na rozvoj dlouhodobé disability [40]. Dvacetiletá data z Queen Square University svědčí o tom, že objem lézí na MR a jejich změny v časných stadiích nemoci korelují s dlouhodobou disabilitou. Objem lézí je třikrát větší u pacientů s rozvojem SP RS než u těch, u nichž se SP forma nerozvine [41].

Oproti těmto faktům existuje řada důkazů, které svědčí pro rozvoj disability nezávisle na tíži a frekvenci předchozích re-

lapsů [42,43]. Tremlett et al prokázali, že relapsy v prvních pěti letech onemocnění měly vliv na progresi onemocnění jen krátkodobě. Dlouhodobá progresse byla relapsy ovlivněna rovněž jen minimálně, a to ještě před nástupem sekundární progresse [44]. Jiná práce zdůrazňuje rozpor mezi časnými zánětlivými změnami a začátkem progresivní fáze choroby. Frekvence relapsů nijak nepredikuje rychlost progresse [45]. Z velmi dobře známého klinicko-radiologického paradoxu plyne, že tíže a progresse klinického postižení nemusí odpovídat celkem bezvýznamnému radiologickému nálezu a naopak [46].

Je tedy zřejmé, že difuzní postižení CNS hraje v patogenezi RS důležitou roli bez ohledu na frekvenci a tíži klinických relapsů již v počátečních fázích choroby. Poměrné zastoupení imunopatologických a morfologických změn u RR a SOP RS je patrné z obr. 1.

Závěr

Zatímco RR RS je klasicky chápána jako autoimunitní zánětlivé onemocnění CNS charakterizované fokálními demyelinizačními změnami v bílé hmotě, existují důkazy přítomnosti difuzních změn NAWM již v časných fázích RR RS.

Difuzní poškození CNS u pacientů s RR RS se významně podílí na rozvoji permanentní disability.

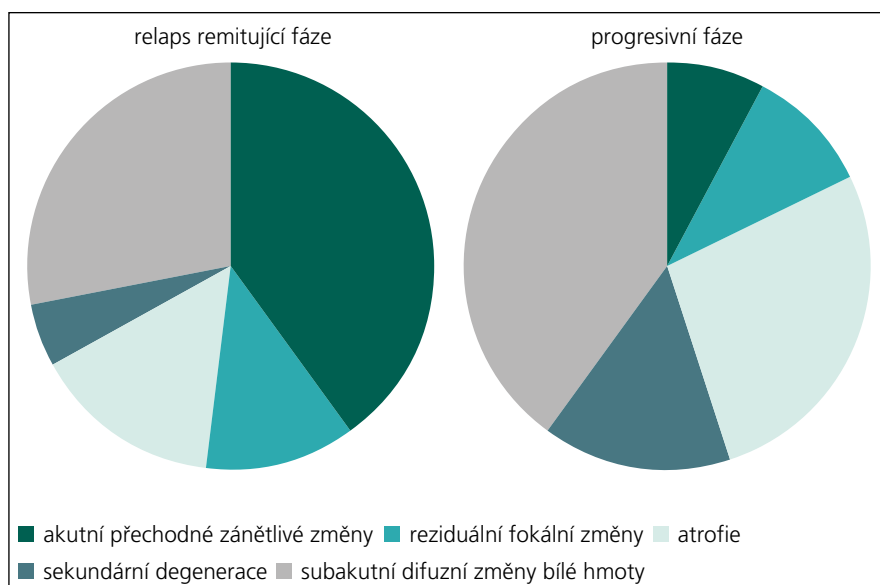
Zdá se, že existují dvě nezávislé cesty vedoucí k disability:

1. Periferní, T buňkami zprostředkované pochody, odpovědné za tvorbu makroskopických lézí a fokální poškození tkáně.
2. Alternativní buněčné cesty vedoucí k difuznímu poškození NAWM bez závislosti na předchozích relapsech.

Další výzkum může blíže objasnit mechanismy, jež vedou k poškození mozкового parenchymu. Snahou je vývoj léků, které by mohly tyto děje zpomalit, či dokonce potlačit.

Literatura

1. Compston A, Coles A. Multiple sclerosis. *Lancet* 2008; 372(9648): 1502–1517.
2. Kurschus FC, Wörtge S, Waisman A. Modeling a complex disease: multiple sclerosis. *Adv Immunol* 2011; 110: 111–137.
3. Lehmann-Horn K, Kronsbein HC, Weber MS. Targeting B cells in the treatment of multiple sclerosis: recent advances and remaining challenges. *Ther Adv Neurol Disord* 2013; 6(3): 161–173.



Obr. 1. Progrese onemocnění může být vyjádřena jako změna v proporcích viditelné aktivity onemocnění a přechod do trvalého poškození. Jednotlivé výšece grafu znázorňují změnu v poměru akutních lézí a difuzní mozkové patologie. Akutní tranzitorní zánět a reziduální fokální změny jsou známkami fokální aktivity. Atrofie, sekundární degenerace a subakutní patologie bílé hmoty jsou známkami difuzní aktivity [dle 47].

4. Horakova D, Kalincik T, Dusankova JB, Dolezal O. Clinical correlates of grey matter pathology in multiple sclerosis. *BMC Neurol* 2012; 12: 10.

5. Yoshida M, Hori M, Yokoyama K, Fukunaga I, Suzuki M, Kamagata K et al. Diffusional kurtosis imaging of normal-appearing white matter in multiple sclerosis: preliminary clinical experience. *Jpn J Radiol* 2013; 31(1): 50–55.

6. Capriarello AV, Mangla S, Miller RH, Selkirk SM. Apoptosis of oligodendrocytes in the central nervous system results in rapid focal demyelination. *Ann Neurol* 2012; 72(3): 395–405.

7. Lassmann H, van Horssen J, Mahad D. Progressive multiple sclerosis: pathology and pathogenesis. *Nat Rev Neurol* 2012; 8(11): 647–656.

8. Popescu V, Agosta F, Hulst HE, Sluiter IC, Knol DL, Sormani MP et al.; MAGNIMS Study Group. Brain atrophy and lesion load predict long term disability in multiple sclerosis. *J Neurol Neurosurg Psychiatry* 2013; 84(10): 1082–1091.

9. Lublin FD, Baier M, Cutter G. Effect of relapses on development of residual deficit in multiple sclerosis. *Neurology* 2003; 61(11): 1528–1532.

10. Weinschenker BG, Ebers GC. The natural history of multiple sclerosis. *Can J Neurol Sci* 1987; 14(3): 255–261.

11. Lublin FD, Reingold SC. Defining the clinical course of multiple sclerosis: results of an international survey. National Multiple Sclerosis Society (USA) Advisory Committee on Clinical Trials of New Agents in Multiple Sclerosis. *Neurology* 1996; 46(4): 907–911.

12. Wingerchuk DM, Hogancamp WF, O'Brien PC, Weinschenker BG. The clinical course of neuromyelitis optica (Devic's syndrome) *Neurology* 1999; 53(5): 1107–1114.

13. Bjartmar C, Kinkel RP, Kidd G, Rudick RA, Trapp BD. Axonal loss in normal-appearing white matter in a patient with acute multiple sclerosis. *Neurology* 2001; 57(7): 1248–1252.

14. DeLuca GC, Williams K, Evangelou N, Ebers GC, Esiri MM. The contribution of demyelination to axo-

nal loss in multiple sclerosis. *Brain* 2006; 129(6): 1507–1516.

15. Trapp BD, Nave KA. Multiple sclerosis: an immune or neurodegenerative disorder? *Annu Rev Neurosci* 2008; 31: 247–269.

16. The IFNB Multiple Sclerosis Study Group. Interferon beta-1b is effective in relapsing-remitting multiple sclerosis. I. Clinical results of a multicenter, randomized, double-blind, placebo-controlled trial. *Neurology* 1993; 43(4): 655–661.

17. The IFNB Multiple Sclerosis Study Group and The University of British Columbia MS/MRI Analysis Group. Interferon beta-1b in the treatment of multiple sclerosis: final outcome of the randomized controlled trial. The IFNB Multiple Sclerosis Study Group and The University of British Columbia MS/MRI Analysis Group. *Neurology* 1995; 45(7): 1277–1285.

18. Jacobs LD, Cookfair DL, Rudick RA, Herndon RM, Richert JR, Salazar AM et al; The Multiple Sclerosis Collaborative Research Group (MSCRG). Intramuscular interferon beta-1a for disease progression in relapsing multiple sclerosis. *Ann Neurol* 1996; 39(3): 285–294.

19. European Study Group on interferon beta-1b in secondary progressive MS. Placebo-controlled multicentre randomised trial of interferon beta-1b in treatment of secondary progressive multiple sclerosis. *Lancet* 1998; 352(9139): 1491–1497.

20. PRISMS (Prevention of Relapses and Disability by Interferon beta-1a Subcutaneously in Multiple Sclerosis) Study Group. Randomised double-blind placebo-controlled study of interferon beta-1a in relapsing/remitting multiple sclerosis. *Lancet* 1998; 352(9139): 1498–1504.

21. Coles AJ, Wing MG, Molyneux P, Paolillo A, Davie CM, Hale G et al. Monoclonal antibody treatment exposes three mechanisms underlying the clinical course of multiple sclerosis. *Ann Neurol* 1999; 46(3): 296–304.

22. Comi G, Jeffery D, Kappos L, Montalban X, Boyko A, Rocca MA, Filippi M; ALLEGRO Study Group. Placebo-

- controlled trial of oral laquinimod for multiple sclerosis. *N Engl J Med* 2012; 366(11): 1000–1009.
23. Confavreux C, Vukusic S, Moreau T, Adeleine P. Relapses and progression of disability in multiple sclerosis. *N Engl J Med* 2000; 343(20): 1430–1438.
24. Confavreux C, Vukusic S, Adeleine P. Early clinical predictors and progression of irreversible disability in multiple sclerosis: an amnesic process. *Brain* 2003; 126(4): 770–782.
25. Weinshenker BG, Bass B, Rice GP, Noseworthy J, Carriere W, Baskerville J et al. The natural history of multiple sclerosis: a geographically based study. I. Clinical course and disability. *Brain* 1989; 112(1): 133–146.
26. Kantarci O, Siva A, Eraksoy M, Karabudak R, Sutlas N, Agaoglu J et al; Turkish Multiple Sclerosis Study Group (TUMSSG). Survival and predictors of disability in Turkish multiple sclerosis patients. *Neurology* 1998; 51(3): 765–772.
27. Phadke JG. Clinical aspects of multiple sclerosis in north-east Scotland with particular reference to its course and prognosis. *Brain* 1990; 113(6): 1597–1628.
28. Kremenchutzky M, Cottrell D, Rice G, Hader W, Baskerville J, Koopman W et al. The natural history of multiple sclerosis: a geographically based study. Progressive-relapsing and relapsing-progressive multiple sclerosis: a re-evaluation. *Brain* 1999; 122(10): 1941–1950.
29. De Stefano N, Narayanan S, Francis SJ, Smith S, Mortilla M, Tartaglia MC et al. Diffuse axonal and tissue injury in patients with multiple sclerosis with low cerebral lesion load and no disability. *Arch Neurol* 2002; 59(10): 1565–1571.
30. Popescu BF, Bunyan RF, Parisi JE, Ransohoff RM, Lucchinetti CF. A case of multiple sclerosis presenting with inflammatory cortical demyelination. *Neurology* 2011; 76(20): 1705–1710.
31. Filippi M, Rocca MA, Barkhof F, Brück W, Chen JT, Comi G et al; Attendees of the Correlation between Pathological MRI findings in MS workshop. Association between pathological and MRI findings in multiple sclerosis. *Lancet Neurol* 2012; 11(4): 349–360.
32. Markiewicz I, Lukomska B. The role of astrocytes in the physiology and pathology of the central nervous system. *Acta Neurobiol Exp* 2006; 66(4): 343–358.
33. Sofroniew MV. Molecular dissection of reactive astrogliosis and glial scar formation. *Trends Neurosci* 2009; 32(12): 638–647.
34. Cambron M, D'Haeseleer M, Laureys G, Clinckers R, Debruyne J, De Keyser J. White-matter astrocytes, axonal energy metabolism, and axonal degeneration in multiple sclerosis. *J Cereb Blood Flow Metab* 2012; 32(3): 413–424.
35. Bjartmar C, Kinkel RP, Kidd G, Rudick RA, Trapp BD. Axonal loss in normal-appearing white matter in a patient with acute MS. *Neurology* 2001; 57(7): 1248–1252.
36. Evangelou N, Esiri MM, Smith S, Palace J, Matthews PM. Quantitative pathological evidence for axonal loss in normal appearing white matter in multiple sclerosis. *Ann Neurol* 2000; 47(3): 391–395.
37. Kirov II, Patil V, Babb JS, Rusinek H, Herbert J, Gonen O. Spectroscopy indicates diffuse multiple sclerosis activity during remission. *J Neurol Neurosurg Psychiatry* 2009; 80(12): 1330–1336.
38. Fialová L, Bartos A, Švarcová J, Zimova D, Kotoučová J. Serum and cerebrospinal fluid heavy neurofilaments and antibodies against them in early multiple sclerosis. *J Neuroimmunol* 2013; 15: 259(1–2): 81–87.
39. Lublin FD. Relapses do not matter in relation to long-term disability: no (they do). *Mult Scler* 2011; 17(12): 1415–1416.
40. Popescu V, Agosta F, Hulst HE, Sluimer IC, Knol DL, Sormani MP et al; MAGNIMS Study Group. Brain atrophy and lesion load predict long term disability in multiple sclerosis. *J Neurol Neurosurg Psychiatry* 2013; 84(10): 1082–1091.
41. Fisniku LK, Brex PA, Altmann DR, Miszkiel KA, Benton CE, Lanyon R et al. Disability and T2 MRI lesions: a 20-year follow-up of patients with relapse onset of multiple sclerosis. *Brain* 2008; 131(3): 808–817.
42. Confavreux C, Vukusic S, Moreau T, Adeleine P. Relapses and progression of disability in multiple sclerosis. *N Engl J Med* 2000 16; 343(20):1430–1438.
43. Casserly C, Ebers GC. Relapses do not matter in relation to long-term disability: yes. *Mult Scler* 2011; 17(12): 1412–1424.
44. Tremlett H, Yousefi M, Devonshire V, Rieckmann P, Zhao Y; UBC Neurologists. Impact of multiple sclerosis relapses on progression diminishes with time. *Neurology* 2009; 73(20): 1616–1623.
45. Scalfari A, Neuhaus A, Daumer M, Deluca GC, Muraro PA, Ebers GC. Early relapses, onset of progression, and late outcome in multiple sclerosis. *JAMA Neurol* 2013; 70(2): 214–222.
46. Rocca MA, Messina R, Filippi M. Multiple sclerosis imaging: recent advances. *J Neurol* 2013; 260(3): 929–935.
47. Meier DS, Weiner HL, Guttmann CR. Time-series modeling of multiple sclerosis disease activity: a promising window on disease progression and repair potential? *Neurotherapeutics* 2007; 4(3): 485–498.