

# Operační léčba syndromu supinátorového kanálu

## Surgical Treatment of Supinator Canal Syndrome

### Souhrn

Syndrom supinátorového kanálu způsobený útlakem hluboké větve n. radialis Frohseho arkádou v oblasti lokte je vzácný. Představujeme soubor čtyř pacientů operovaných na naší klinice v letech 2007–2010 pro tuto kompresivní neuropatii, která tvořila 0,24 % neúrazových nervových lézí horních končetin. Pacienti byli indikováni k operaci na základě EMG prokázané léze a vyčerpané konzervativní terapie. Všichni měli těžkou parézu extenzorů na předloktí, která se po operační deliberaci výrazně upravila. V žádném případě však nedošlo k plné úpravě svalové síly, což odpovídá zahraničním zkušenostem.

### Abstract

Supinator canal syndrome, caused by compression of the deep branch of the radial nerve by the arcade of Frohse in the elbow, is rare. We present our experience with surgical treatment of four patients with this compressive neuropathy at our department between 2007 and 2010. This group accounted for 0.24% of non-traumatic nerve lesions of the upper extremities. Indication for surgery was based both on an EMG-confirmed nerve lesion and failure of conservative therapy. All patients had severe paresis of extensors on the forearm that improved after nerve delimitation. None of them, however, improved completely. This corresponds to international experience.

Autoři deklarují, že v souvislosti s předmětem studie nemají žádné komerční zájmy. The authors declare they have no potential conflicts of interest concerning drugs, products, or services used in the study.

Redakční rada potvrzuje, že rukopis práce splnil ICMJE kritéria pro publikace zasílané do biomedicínských časopisů.

The Editorial Board declares that the manuscript met the ICMJE "uniform requirements" for biomedical papers.

**R. Kaiser, L. Houšťava,  
P. Haninec**

Neurochirurgická klinika 3. LF UK  
a FN Královské Vinohrady, Praha



**prof. MUDr. Pavel Haninec, CSc.**  
Neurochirurgická klinika 3. LF UK  
a FN Královské Vinohrady  
Šrobárova 50  
100 34 Praha 10  
e-mail: pavel.haninec@fnkv.cz

Přijato k recenzi: 8. 10. 2012

Přijato do tisku: 16. 1. 2013

### Klíčová slova

syndrom supinátorového kanálu – Frohseho arkáda – úžinový syndrom

### Key words

supinator canal syndrome – arcade of Frohse – compressive neuropathy

Práce byla podpořena Univerzitou Karlovou v Praze, PRVOUK P34.

### Úvod

Syndrom supinátorového kanálu je vzácné úžinové postižení nervus radialis (NR) v úrovni lokte. Udávaná incidence je od 1,42 u žen po 2,97 případů/100 000/rok u mužů. Představuje až 0,7 % neúrazových nervových lézí horních končetin [1].

NR se dělí na své konečné větve v úrovni loketního kloubu. Ramus profundus inervuje m. extensor carpi ulnaris, extenzory prstů (m. extensor digitorum, indicis et digiti minimi), extenzory palce (m. extensor pollicis brevis et longus) a m. abductor pollicis longus. Jeho

komprese tedy může způsobit částečnou poruchu extenze zápěstí (které je v laterální duki díky převaze mm. extensores carpi radiales), extenze prstů v metakarpofalangeálních kloubech a extenze a abdukce palce (abdukce palce je možná pouze při aktivitě jeho extenzorů). Pacient

**Tab. 1. Soubor čtyř pacientů se syndromem Frohseho arkády.**

Pacient	Pohlaví	Věk	MECU	MED	MEPL	LSU skóre
1	žena	56	2/4	2/3	1/2	3/4
2	žena	69	2/3	0/3	0/2	2/3
3	žena	67	1/3	1/2	1/1	1/3
4	muž	55	1/3	1/3	1/1	1/3

MECU – m. extensor carpi ulnaris, MED – m. extensor digitorum, MEPL – m. extensor pollicis longus.

Svalová síla udávána ve stupních svalového testu dle Medical Research Council [8]. LSU skóre – podrobnosti v tab. 2. Hodnoty před/24 měsíců po operaci.

**Tab. 2. The Louisiana State University Muscle grade score pro léze NR v oblasti radiálního tunelu [2].**

0	žádná funkce m. extensor carpi ulnaris, extensor digitorum a extensor pollicis longus
1	zátah v m. extensor carpi ulnaris
2	částečná funkce m. extensor carpi ulnaris, žádná funkce nebo zátah v m. extensor digitorum a extensor pollicis longus
3	jako předchozí + částečná funkce m. extensor digitorum
4	plná síla m. extensor carpi ulnaris, alespoň M3 ve zbylých svalech
5	plná síla ve všech třech svalech

není schopen aktivního úchopu. Senzitivita zajišťovaná povrchovou větví (r. superficialis) není porušena [2]. Typická je bolest v oblasti radiální části horního předloktí [1–4].

Po rozdělení kmene NR vstupuje r. profundus do tzv. supinátorového kanálu tvořeného povrchovou a hlubokou hlavou m. supinator. V proximálním konci kanálu je často sval zesílen vazivovým pruhem, tzv. Frohseho arkádou (FA) popsanou Frohsem a Fränkelem již roku 1908 [5]. Pruh začíná na vrcholu laterálního epikondylu a probíhá semicirkulárně mediokaudálně. Právě tato oblast je nejčastější příčinou útlakového poškození NR. Vazivová konzistence FA je popisována v 30–80 % případů. FA je vzdálena cca 3,5 cm distálně od hlavy vřetenní kosti [1]. Vzhledem k tomu, že nebyla při anatomických studiích nalezena u malých dětí, je všeobecně přijato, že se vyvíjí až v dospělosti, a za rizikový faktor je považováno časté střídání pronace a supinace [6–8]. Epidemiologicky však nebyla prokázána změna četnosti u různých povolání či sportů [9].

Cílem práce je zvýšit povědomí o tomto vzácném úžinovém syndromu a představit naše zkušenosti s jeho léčbou.

### Soubor a metodika

Retrospektivně byl zhodnocen soubor pacientů operovaných na naší klinice pro kompresivní syndrom NR v oblasti lokte v letech 2007–2010. Zároveň byla zjištěna četnost syndromu FA v rámci všech kompresivních syndromů řešených na naší klinice v daném období.

Byly operovány tři ženy a jeden muž ve věku 55–69 let. Klinické příznaky byly ve všech případech velmi podobné; slabost extenzorů prstů se rozvíjela několik měsíců. Nikdo z nich neměl bolesti v končetině ani poruchu citlivosti. Všichni byli léčeni konzervativně rehabilitací. EMG vyšetření bylo provedeno u jedné pacientky ihned při prvním vyšetření neurologem, u dalších tří pacientů po skončení rehabilitace. Ve všech případech byl pomocí jehlové EMG prokázán denervační syndrom extenzorů na předloktí, motorická neurografie prokázala nižší polyfázický sumační motorický akční potenciál (CMAP). Elektrofyzilogické vyšetření u všech vyloučilo

radikulární syndrom. Jiné nervy dané končetiny nebyly postiženy. Před výkonem byla klinicky detailně vyšetřena funkce m. extensor carpi ulnaris, m. extensor digitorum a m. extensor pollicis longus a svalová síla byla ohodnocena dle pětistupňové škály svalového testu (tab. 1) [10]. Palpačně nebyla u žádného pacienta zjištěna rezistence v oblasti průběhu nervu. U všech pacientů byla doplněna MR krční páteře.

### Operační technika

Operace probíhaly z anterolaterálního přístupu. Řez délky cca 10 cm byl veden mediálně od m. brachioradialis z oblasti distální paže přes kubitální jamku na hranici horní třetiny předloktí. Po incizi brachiální fascie a odtažení m. brachioradialis laterálně byl nalezen kmen NR ležící ventrálně od laterálního epikondylu humeru. Po jeho mobilizaci bylo preparováno jeho distální větvení, přičemž byly šetřeny větve jdoucí z kmene nervu a zřabující m. brachioradialis a m. extensor carpi radialis longus (obr. 1, 2).

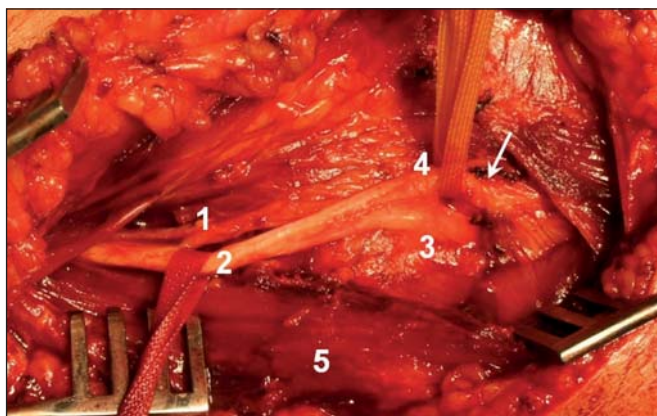
### Pooperační období

Po operaci byla končetina fixována na šátku, pacienti byli propuštěni do domácí péče druhý pooperační den. Stehy byly odstraněny sedmý pooperační den a následně byla doporučena intenzivní rehabilitace. Minimální doba sledování byla 24 měsíců. Pacienti byli pozváni na klinikou a elektrofyzilogickou kontrolu po šesti měsících od výkonu a následně byli zváni v pravidelných šestiměsíčních intervalech. Pro hodnocení efektu operačního výkonu jsme použili škálu The Louisiana State University Muscle grade score pro léze NR v oblasti radiálního tunelu (tab. 2) [2].

Autoři prohlašují, že studie na lidských subjektech popsaná v manuskriptu byla provedena v souladu s etickými standardy příslušné komise (institucionální a národní) odpovědné za provádění klinických studií a Helsinskou deklarací z roku 1975, revidovanou v r. 2000.

### Výsledky

Ve sledovaném období bylo operováno 1 645 pacientů s úžinovým syndromem horních končetin. Syndrom Frohseho arkády byl operačně řešen u čtyř pacientů. Z celkového počtu úžinových syndromů horních končetin tedy tvořil 0,24 %. Nej-



Obr. 1. Peroperační snímek před dekompresí NR.

1 – rami musculares, 2 – kmen n. radialis, 3 – r. superficialis, 4 – r. profundus, 5 – m. brachioradialis. Šipka ukazuje Frohseho arkádu.

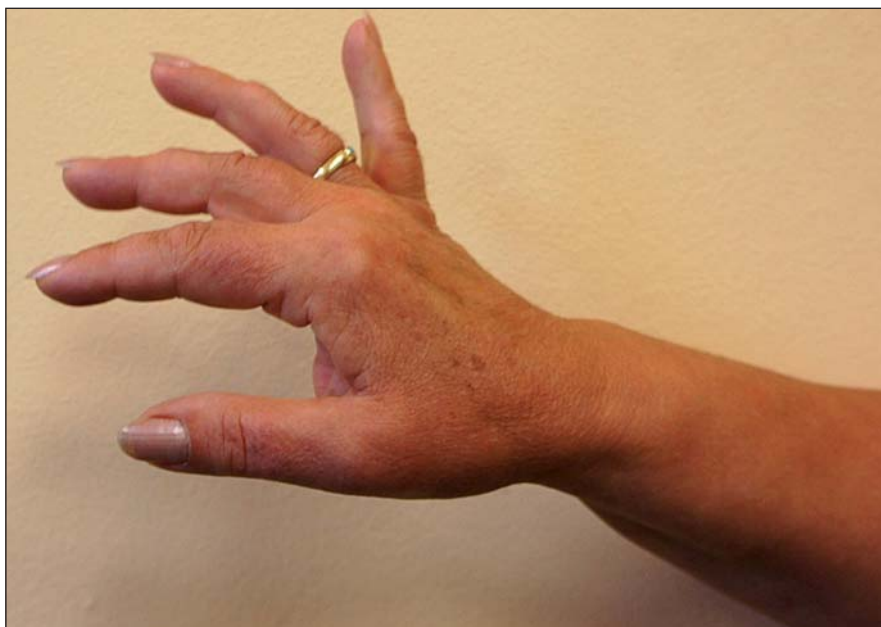

Obr. 2. Peroperační snímek po dekompresí NR v oblasti Frohseho arkády.

Šipka ukazuje lehký zářez na nervu.

častější byl syndrom karpálního tunelu (1 472 případů; 89,5 %) následovaný syndromem kubitálního tunelu (155 případů; 9,4 %). Další úžinová postižení – syndrom Guyonova tunelu (13 případů; 0,8 %) a útlak n. medianus v oblasti m. pronator teres (jedna pacientka; 0,06 %) – byly vzácné.

Výsledky operací u čtyř operovaných pacientů ukazuje tab. 1. Ve všech případech došlo k výraznému zlepšení motorické funkce všech tří sledovaných svalů. Velmi se tak zlepšila hybnost ruky s navrácením její úchopové funkce. U žádného pacienta však nedošlo ke zlepšení svalové síly na úroveň druhostranné končetiny. EMG vyšetření potvrdilo zlepšení nálezu, u všech však trvá parciální denervační syndrom motorické složky NR (obr. 3). K největšímu zlepšení hybnosti i EMG nálezu došlo během prvních šesti měsíců, následně již nebyly větší rozdíly zaznamenány.



Obr. 3. Pacientka 1.

Nález 12 měsíců po operaci – extenze zápěstí a MP kloubu IV. a V. prstu M4, u II. a III. prstu na M3 a u palce M2, ve 24 měsících nález stejný.

## Diskuze

Ramus profundus běží po vstupu do supinátorového kanálu dorzokaudálně a opouští jej již jako n. interosseus posterior ve vzdálenosti cca 7,5 cm od hlavičky radia. Ihned vydává r. recurrens zásobující extenzory prstů a pokračuje jako dvě dlouhé větve zásobující extenzory a abduktor palce a extenzor ukazováku. Vlastní syndrom supinátorového kanálu se podle lokalizace útlaku dělí do tří typů: typ I – útlak v oblasti FA nebo kdekoli v oblasti supinátorového kanálu s postižením extenze prstů i palce, typ II – komprese r. recurrens s postižením extenze prstů a typ III – útlak konečných větví

distálně od ústí supinátorového kanálu s poruchou extenze a abdukce palce [2].

V literatuře je uváděna širší skupina úžinového postižení NR, tzv. syndrom radiálního tunelu. Ten začíná proximálně v oblasti, kde NR probíhá přes radiohumerální kloub a končí na distálním okraji povrchové části m. supinator, kde se r. profundus mění v n. interosseus posterior. Na útlaku NR se mohou podílet na proximálním konci fibrózní fasciální pruhy kolem caput radii mezim. brachialis a brachioradialis, vasa recurrens radialis, vazivový okraj m. extensor carpi radialis brevis

a proximální (FA) a distální okraj m. supinator [1,11,12]. Léze proximálně od FA tedy může působit postižení jak hluboké, tak i povrchové větve. Komprese r. superficialis se projevuje bolestí v jeho inervační zóně a diferencially diagnosticky může imitovat stenozující de Quervainovu tendovaginitidu [13]. Navíc je pro syndrom radiálního tunelu (proximálně od FA) typická lokální bolest, zejména při hluboké palpaci či při pohybech zápěstí proti odporu [2].

Byla popsána komprese NR gangliem v oblasti loketního kloubu [13], zlomeni-



nou hlavičky radia [14], synoviální cystou při revmatoidní artritidě [15], tumorem či pseudoaneuryzmatem [13]. Byla zjištěna častá koincidence syndromu radiálního tunelu a laterální epikondylitidy, tzv. tenisového lokte [1,9]. Smola dokonce ve své práci označuje tenisový loket jako nejčastější projev syndromu radiálního tunelu. Z dané práce vyplývá, že syndrom radiálního tunelu může být druhým nejčastějším kompresivním syndromem horních končetin po útlaku n. medianus v karpálním tunelu [16]. Na rozdíl od syndromu FA není v těchto případech klinicky ani elektrofyziologicky zjištěná porucha nervu [2]. Leppilahti et al dokládají v randomizované studii mírně lepší výsledky při řešení tenisového lokte po dekompresi NR v oblasti FA než po elongační plastice šlachy m. extensor carpi radialis brevis. Dlouhodobý úspěch byl dosažen v 60 % případů [17]. Kalb et al udávají na dosud největším souboru 110 pacientů úspěch v 60 % případů; 52 % pacientů mělo zároveň příznaky tenisového lokte. Proto také konstatují, že syndrom radiálního tunelu je forma tenisového lokte. Recidiva nastala v 17 % případů. K jejímu zabránění doporučují nepřímou dekompresi FA protětím začátku superficiální hlavy m. supinator s následným uvolněním FA [18]. Kim et al udávají na souboru 21 pacientů se syndromem FA operovaných během 30 let úspěšnost v 95 %, resp. ve 20 případech (za úspěch operace považují návrat funkce m. extensor carpi ulnaris, alespoň částečnou obnovu funkce m. extensor digitorum se slabou nebo žádnou funkcí m. extensor pollicis longus) [2]. Tomu odpovídají i naše výsledky, kdy ke zlepšení na úroveň 3 nebo 4 dle jejich stupnice (tab. 1, 2) [2] došlo ve všech případech. Upravila se zejména funkce m. extensor carpi ulnaris a m. extensor digitorum. Obnova funkce m. extensor pollicis longus má nejhorší prognózu, k dobré úpravě nedošlo ani v jednom případě. Klinickému zlepšení odpovídá rovněž výrazná úprava EMG nálezu. Nejedná se však o normální funkci ruky. Důležitá je hlavně stabilizace zápěstí a extenze prstů, aby nedocházelo k přepadávání do flexe s nemožností úchopu. I když pacienti nejsou schopni plné extenze zápěstí a prstů proti odporu, nejsou výrazněji hendikepováni, protože tyto pohyby (na rozdíl od silné flexe) nejsou pro správnou funkci ruky dominantní.

V rámci diferenciální diagnostiky doporučují někteří autoři zhotovit prostý RTG snímek a ultrazvukové nebo MR vyšetření (kostní změny, tumory, ganglia, cysty) [13]. Vzhledem k negativnímu palpačnímu vyšetření a jasnému závěru EMG vyšetření jsme u našich pacientů zobrazovací vyšetření lokte neindikovali. V případě vzniku netraumatické poruchy v inervační zóně nervu je doporučena revize až po šestitýdenní konzervativní léčbě [6]. Ta spočívá zejména v omezení zátěže (hlavně supinace spojené s extenzí předloktí), v přiložení dlahy a případně i v podpůrné protizánětlivé terapii (lokální aplikace kortikoidů) [8]. Důležité je vyloučit radikulopatii C7, která se projevuje kromě iritací do dermatomu C7 i postižením extenze lokte, zatímco nepostihuje extenzory zápěstí [2]. V našem souboru byl pouze u pacientky 1 nalezen nevelký výhřez C6/7 na straně léze. Tato pacientka, stejně jako ostatní, neměla nikdy bolesti ani parestezie v postižené končetině. Poruchu extenze zápěstí si vzhledem k postupnému horšení všichni pacienti uvědomili až ve velmi pokročilém stadiu.

Na naší klinice používáme standardně anterolaterální přístup (popsaný výše). Někteří autoři však používají primárně posterolaterální přístup. Ten je doporučován v případě revmatoidní cysty, či pokud je zvažována synovektomie nebo excize hlavičky radia [15]. Ačkoliv je složitější na předoperační naplánování, umožňuje snadnější revizi celého supinátorového kanálu. Sestává z pěti kroků:

1. za spolupráce pacienta, který extenzuje zápěstí proti odporu, je palpací vyhledána hranice mezi m. extensor carpi radialis longus a m. brachioradialis,
2. podélná incize začíná těsně distálně od ohybové rýhy lokte a probíhá palpovanou oblastí (důležité je šetřit n. cutaneus antebrachii posterior),
3. po fasciotomii je hranice zmiňovaných svalů opět nalezena pasivní flexí a extenzí zápěstí, přičemž NR leží přímo v této oblasti,
4. je nutné uvolnit fasciální okraj m. extensor carpi radialis brevis,
5. po uvolnění FA se objeví NR včetně jeho větví [2].

### Závěr

Syndrom supinátorového kanálu je vzácný. Je však na něj potřeba myslet u pacientů s rozvojem parézy extenze zá-

pěstí a prstů nereagující na konzervativní léčbu zvláště při negativním nálezu na MR krční páteře. Operační deliberace má smysl a má dobré výsledky, ačkoli těžkou parézu již nelze většinou upravit do původního stavu.

### Literatura

1. Hazani R, Engineer NJ, Mowlavi A, Neumeister M, Lee WP, Wilhelmi BJ. Anatomic landmarks for the radial tunnel. *Eplasty* 2008; 8: e37.
2. Kim DH, Murovic JA, Kim YY, Kline DG. Surgical treatment and outcomes in 45 cases of posterior interosseous nerve entrapments and injuries. *J Neurosurg* 2006; 104(5): 766–777.
3. Mackinnon SE, Dellon AL. *Surgery of the Peripheral Nerve*. New York: Thieme 1988.
4. Zvěřina E, Stejskal L. Poranění periferních nervů. Praha: Avicenum 1979.
5. Frohse F, Fränkel M. Die Muskeln des menschlichen Armes. In: von Bardeleben K (ed). *Handbuch der Anatomie des Menschen*, vol 2/2/2. Jena: Fischer 1908: 164–165.
6. Spinner M. The arcade of Frohse and its relationship to posterior interosseous nerve paralysis. *J Bone Joint Surg Br* 1968; 50(4): 809–812.
7. Clavert P, Lutz JC, Adam P, Wolfram-Gabel R, Liverneaux P, Kahn JL. Frohse's arcade is not the exclusive compression site of the radial nerve in its tunnel. *Orthop Traumatol Surg Res* 2009; 95(2): 114–118.
8. Ehler E, Latta J. Compression neuropathies as an occupational disease. *Prakt Lék* 2008; 88(9): 515–520.
9. Stanley J. Radial tunnel syndrome: a surgeon's perspective. *J Hand Ther* 2006; 19(2): 180–184.
10. Seddon HJ. *Peripheral Nerve Injuries*. London: HM Stationery Office 1954.
11. Barnum M, Mastey RD, Weiss AC, Akelman E. Radial tunnel syndrome. *Hand Clin* 1996; 12(4): 679–689.
12. Riffaud L, Morandi X, Godey B, Brassier G, Guegan Y, Darnault P et al. Anatomic bases for the compression and neurolysis of the deep branch of the radial nerve in the radial tunnel. *Surg Radiol Anat* 1999; 21(4): 229–233.
13. Jou IM, Wang HN, Wang PH, Yong IS, Su WR. Compression of the radial nerve at the elbow by a ganglion: two case reports. *J Med Case Rep* 2009; 3: 7258.
14. Daurka J, Chen A, Akhtar K, Kamineni S. Tardy posterior interosseous nerve palsy associated with radial head fracture: a case report. *Cases J* 2009; 2(1): 22.
15. White SH, Goodfellow JW, Mowat A. Posterior interosseous nerve palsy in rheumatoid arthritis. *J Bone Joint Surg Br* 1988; 70(3): 468–471.
16. Smola C. About the problem of radial tunnel syndrome or „where does the tennis elbow end and where does the radial tunnel syndrome begin?“. *Handchir Mikrochir Plast Chir* 2004; 36(4): 241–245.
17. Leppilahti J, Raatikainen T, Pienimäki T, Hänninen A, Jalovaara P. Surgical treatment of resistant tennis elbow. A prospective, randomised study comparing decompression of the posterior interosseous nerve and lengthening of the tendon of the extensor carpi radialis brevis muscle. *Arch Orthop Trauma Surg* 2001; 121(6): 329–332.
18. Kalb K, Gruber P, Landsleitner B. Compression syndrome of the radial nerve in the area of the supinator groove. Experiences with 110 patients. *Handchir Mikrochir Plast Chir* 1999; 31(5): 303–310.