

Multiformní glioblastom – přehled nových poznatků o patogenezí, biomarkerech a perspektivách léčby

Glioblastoma Multiforme – a Review of Pathogenesis, Biomarkers and Therapeutic Perspectives

Souhrn

Multiformní glioblastom patří mezi nejmladnější primární mozkové nádory dospělých a mortalita je velmi vysoká. Standardní terapie tohoto onemocnění zahrnuje operační léčbu, radioterapii a chemoterapii temozolomidem. Má však jen velice omezený efekt na celkové přežití nemocných. Zlepšení zatím velmi špatné prognózy pacientů s glioblastomem by mohlo být dosaženo dalším pochopením procesu vzniku a progresu nádorové choroby na molekulární a genetické úrovni, zavedením nových prognostických a prediktivních biomarkerů nebo rozšířením stávajících terapeutických schémat o nová cílená onkologická léčiva a nádorovou imunoterapii. Tato práce přináší shrnutí aktuálních poznatků v oblasti onkogeneze multiformního glioblastomu. Podrobně zvažuje roli některých nových biomarkerů pro prognózu a predikci onemocnění (mutace v genu izocitrát dehydrogenázy 1 a 2, hypermetylační stav ostrůvků cytozin-guanin nádorového genomu, metylační stav promotoru genu O-6-metylguanin-metyltransferázy). Uveden je také stručný přehled cílených terapeutických přístupů v léčbě glioblastomu, jako např. inhibitorů růstových faktorů a jejich receptorů, inhibitorů abnormálních buněčných signálních drah, inhibitorů patologické angiogeneze a nádorové imunoterapie. Práce shrnuje nové poznatky o vzniku a vývoji multiformního glioblastomu a potenciálních budoucích terapeutických možnostech v kontextu personalizované medicíny.

Abstract

Glioblastoma multiforme is the most malignant primary brain tumor in adults with high mortality. Standard glioblastoma therapy consists of surgery, radiotherapy and chemotherapy with temozolomide. However, the overall survival is still very low. Further understanding of the cancerogenetic processes and implementation of novel prognostic and predictive biomarkers as well as targeted cancer therapy and cancer immunotherapy could improve this unsatisfactory situation. This review summarizes current understanding of glioblastoma cancerogenesis as well as the role of novel prognostic and predictive biomarkers (isocitrate dehydrogenases 1 and 2 mutations, glioma cytosine-guanine island methylator phenotype, promoter methylation status of the *MGMT* gene). New targeted therapeutic approaches, such as growth factor inhibitors and their receptors, inhibitors of intracellular signaling pathways, inhibitors of pathological angiogenesis and tumor immunotherapy are briefly discussed. Novel glioblastoma treatment options are summarized in the context of predictive and personalised medicine.

Podpořeno MZ ČR – RVO (Fakultní nemocnice Plzeň – FNPI, 00669806). Podpořeno projektem ED2.1.00/03.0076 Evropského fondu pro regionální rozvoj.

Autoři deklarují, že v souvislosti s předmětem studie nemají žádné komerční zájmy. The authors declare they have no potential conflicts of interest concerning drugs, products, or services used in the study.

Redakční rada potvrzuje, že rukopis práce splnil ICMJE kritéria pro publikace zasílané do biomedicínských časopisů.

The Editorial Board declares that the manuscript met the ICMJE "uniform requirements" for biomedical papers.

J. Polívka¹, J. Polívka jr^{2,3},
V. Rohan¹, O. Topolčan⁴

¹ Neurologická klinika LF UK a FN Plzeň

² Ústav histologie a embryologie, LF UK v Plzni

³ Biomedicínské centrum, LF UK v Plzni

⁴ Imunoanalytická laboratoř, Oddělení nukleární medicíny, FN Plzeň



MUDr. Jiří Polívka, CSc.

Neurologická klinika

LF UK a FN Plzeň

Alej Svobody 80

304 60 Plzeň

e-mail: polivka@fnplzen.cz

Přijato k recenzi: 19. 3. 2013

Přijato do tisku: 29. 4. 2013

Klíčová slova

multiformní glioblastom – biomarkery – molekulární genetika – cílená léčba – personalizovaná medicína

Key words

glioblastoma multiforme – biomarkers – molecular genetics – targeted therapy – personalized medicine

Úvod

Multiformní glioblastom (GBM) je nejčastější a zároveň nejagresivnější maligní primární mozkový nádor dospělých s incidencí 3–4/100 000/rok [1]. GBM je extrémně invazivní nádor, charakteristický značnou patologickou vaskularizací a vysokou rezistencí vůči standardní radioterapii i chemoterapii. Nově diagnostikovaný GBM je dnes léčen primárně neurochirurgicky, konkomitantní chemoradioterapií a následně standardním režimem adjuvantní chemoterapie (systémová léčba temozolomidem) [2]. Avšak i přes agresivní, správně provedenou multimodální léčbu zůstává medián celkového přežití nemocných s GBM pouze 12,1–14,6 měsíců [3], přičemž jen 3–5 % pacientů přežívá déle než tři roky [4]. Pokrok v oblasti genomiky GBM v poslední době odhaluje množství abnormalit v různých buněčných signálních drahách a značnou rozmanitost mutací jednotlivých genů účastnících se progresu onemocnění. Na významu také nabývá studium nádorového mikroprostředí GBM, především patologické angiogeneze a neovaskularizace. Je studována role nádorových biomarkerů ve vztahu k prognóze i predikci léčebné odpovědi onemocnění.

Histopatologická charakteristika

GBM je primární mozkový nádor vycházející z gliových buněk centrálního nervového systému. Jeho vysoká malignita je charakterizována hypercelularitou, nekrotizací, pleomorfizmem, hypervaskularizací a pseudopalisádami [5]. Dělí se na dva typy – primární, rozvíjející se přímo jako GBM, a sekundární, vznikající transformací nízkostupňového gliomu [6]. Sekundární GBM se vyskytuje u mladších osob (medián 45 let) a představuje pouze 5 % GBM. Oba typy nelze histopatologicky odlišit [7].

Genetika gliomů

Onkogeneze je dnes chápána jako děj na genové úrovni, hereditárně a/nebo somaticky navozená porucha komplexních regulačních funkcí buňky, mimo jiné ve vztahu k regulaci buněčného cyklu, buněčné proliferace či apoptózy. Uplatňuje se aktivace onkogenů a utlumení tumor supresorových genů. Významnou roli hrají také epigenetické mechanismy genových expresí (metylační status DNA, změny chromatinu, role mikroRNA a další). Právě

tyto molekulární a genové charakteristiky jsou zásadní pro prognostické a prediktivní účely, pro léčebné intervence a hledání nových terapeutických možností.

Komplexní analýza lidského genomu z počátku tohoto tisíciletí byla brzy následována analýzou genomu vybraných nádorových onemocnění. Nejinak je tomu také u GBM. V jedné z prvních studií tohoto směru bylo zkoumáno 22 vzorků GBM, u kterých bylo stanoveno celkem 20 661 protein-kódujících genů. Zároveň byly popsány nejdůležitější genetické alterace, jež mohou být odpovědné za vznik GBM (mutace DNA, jako jsou substituce, inzerce, delece, amplifikace a další) [8]. Touto analýzou byly zjištěny mutace genů pro proteiny účastnící se důležitých buněčných signálních drah:

1. RAS a PI3K-AKT signalizace s alteracemi v EGFR/PI3K/PTEN/NF1/RAS,
2. tumor supresorová signalizace p53 s mutacemi v TP53/MDM2/MDM4/p14^{ARF},
3. regulace buněčného cyklu s mutacemi v RB1/CDK4/p16^{INK4A}/CDKN2B a
4. ovlivnění buněčného metabolismu a metabolických kaskád s alteracemi izocitrátdehydrogenázy [8–10].

Práce přinesla první ucelený pohled na možné onkogenní genetické změny u GBM a jejich poměrné zastoupení při analýze nádorových vzorků od většího počtu pacientů s tímto onemocněním.

Nová klasifikace GBM

Glioblastom byl i jedním z prvních nádorových onemocnění, které bylo zkoumáno v rámci ambiciózního projektu nádorových atlasů pro vybrané onkologické diagnózy – The Cancer Genome Atlas (TCGA) – pod patronací The National Institute of Health (NIH) v USA. Na vzorku 500 GBM od předtím neléčených nemocných byly stanoveny změny na úrovni DNA, mRNA i krátkých nekódujících mikroRNA. Získané poznatky vedly k novému rozdělení do té doby homogenní skupiny GBM do čtyř subtypů dle rozdílných genových expresních profilů. Vzniklé dělení zahrnuje klasický, mezenchymální, proneurální a neurální subtyp GBM, přičemž zařazení konkrétního GBM je možné dle exprese určitých signaturních genů [11]. Z klinického hlediska jsou důležité odlišné reakce jednotlivých subtypů GBM na léčebné intervence. Až další výzkum ukáže, zda bude možné v budoucnu takováto

i jiná dělení využít také jako pomoc při lepší personalizaci terapie a rozhodování o výběru nových cílených onkologických léčiv pro konkrétního pacienta.

Nové prognostické biomarkery pro GBM

Spolu s bouřlivým rozvojem poznatků základního výzkumu nádorů významně roste i počet nově objevených molekulárních biomarkerů těchto onemocnění. Nádorové biomarkery nacházejí stále častěji využití v upřesnění primární diagnózy, podrobnější klasifikaci onemocnění, jako prognostické ukazatele či přímo v predikci úspěšnosti konkrétního léčebného režimu. Přes obrovský počet nově popsaných molekulárních biomarkerů nádorů se však do klinické praxe dostaly jen některé. Je to způsobeno především problémy v jejich širší standardizaci a validaci.

Výzkum GBM přinesl také několik perspektivních molekulárních biomarkerů, čekajících na své definitivní ověření a zařazení do klinické praxe. Mezi jinými jsou to zejména mutace genu izocitrát dehydrogenázy (IDH), hypermetylační stav ostrůvků cytozin-guanin nádorového genomu (glioma CpG island methylator phenotype G-CIMP), nebo metylační stav promotoru genu O-6-metylguanin-metyltransferáza (MGMT).

IDH jako biomarker GBM

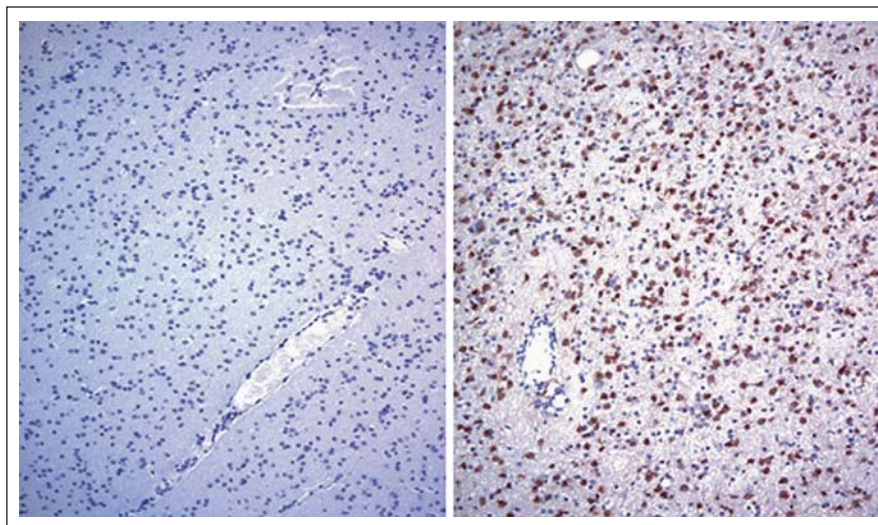
Izocitrát dehydrogenáza (IDH) patří mezi důležité enzymy Krebsova cyklu. Katalyzuje oxidativní dekarboxylaci izocitrátu na α -keto-glutarát (α -KG), přičemž redukuje nikotinamid adenin dinukleotid fosfát (NADP⁺) na jeho redukovanou formu NADPH. IDH tedy působí v jednom z kritických kroků sacharidového, lipidového i aminokyselinového metabolismu. Lidský enzym IDH má tři izoformy – IDH1 (výskyt v cytoplazmě a peroxizomech) a IDH2 a 3 (v mitochondriích) [12]. Rekurentní mutace v IDH a jejich souvislost se vznikem a progresí nádorové choroby byla poprvé popsána právě u GBM [13]. Vyskytují se však jen u 5 % GBM, pravděpodobně pouze sekundárních (s využitím nové klasifikace u proneurálního subtypu GBM). Naproti tomu velká četnost mutací genů pro IDH1 a IDH2 byla nalezena zejména u nízkostupňových gliomů (70–80 %) a anaplastických astrocytomů (až 50 %) [8,14,15]. Mutace jsou téměř vždy pouze v jedné alele, IDH1 vykazuje

v 90 % konzervativní substituci R132H, známé jsou také R132C, R132G, R132S a R132L. Mutace v IDH2 jsou mnohem vzácnější, převážně aminokyselinová substituce R172 [15,16].

Skutečným přelomem v pochopení významu identifikovaných IDH1/2 mutací pro onkogenezi gliomů bylo až zjištění, že takto mutovaný enzym nabývá zcela nové, neomorfní funkce. Místo NADP+ dependentní produkce α -KG mutovaná IDH katalyzuje NADPH dependentní redukci α -KG na 2-hydroxy-glutarát (2-HG). Gliomy s mutací v IDH1/2 pak obsahují vysoké koncentrace 2-HG, na rozdíl od nádorů bez takové mutace [17]. Potenciální onkometabolit 2-HG je dáván do přímé souvislosti se vznikem a progresí nádorového onemocnění. Onkogenní funkce 2-HG vychází pravděpodobně ze schopnosti tohoto metabolitu inhibovat mnohé α -KG dependentní dioxygenázy (enzymy mající rozličné modulující funkce v mnoha buněčných dějích, jako např. demethylace histonů, demethylace DNA, metabolismus mastných kyselin, modifikace kolagenu nebo odpověď buňky na hypoxii) [18]. Buňky s mutacemi v IDH1/2 pak procházejí masivními epigenetickými změnami, zahrnujícími DNA a histonové hypermethylace, což vede také k remodelacím chromatinu a rozsáhlému ovlivnění genové exprese [19–21]. Takové změny spolu s deregulovanou odpovědí buněk na hypoxii mohou být jednou z příčin vzniku a progresu nádorové choroby.

Z několika prvních prací je zřejmý značný klinický význam mutací v IDH1/2 s kumulací onkometabolitu 2-HG. Mutační stav IDH1/2 vystupuje jako silný prognostický faktor nejen u pacientů s GBM, ale i s gliomy nižších stupňů. Pacienti s GBM a mutacemi v IDH1/2 jsou zpravidla mladší a mají výrazně delší medián celkového přežití než pacienti bez mutací, např. několik studiemi je to 3,8 vs 1,1 roku, 2,6 vs 1,3 roku, 2,3 vs 1,2 roku nebo 3 vs 1 rok [8,15,22,23]. Ještě významnější rozdíly v mediánu celkového přežití pacientů byly pozorovány u anaplastického astrocytomy, a to 5,4 vs 1,7 roku, 6,8 vs 1,6 roku a 7 vs 2 roky [15,22,23]. Podobně také u gliomu grade II, a sice 12,6 vs 5,5 let [22].

Rostoucí klinický význam mutačního stavu IDH1/2 přináší rovněž nutnost vypracovat standardizovaný postup pro stanovení tohoto biomarkeru v nádorové



Obr. 1. Imunohistochemická detekce buněk astrocytomy grade III pozitivních na IDH1-R132H mutaci (vpravo) a vzorku nádoru bez této mutace pro srovnání (vlevo). Převzato z [21].

tkáni s co nejvyšší senzitivitou i specifičtostí. Základní možnosti určení mutačního stavu IDH1/2 zahrnují postupy imunohistochemie [13,24] a molekulární biologie (obr. 1) [25,26]. Ty však mohou být doplněny či zcela nahrazeny neinvazivním stanovením onkometabolitu 2-HG v nádoru metodami MR-spektroskopie [27–30]. Obrovskou výhodou takového postupu je kromě nulové invazivity také nezávislost na sekvenčním typu mutací v IDH1/2. Stanovení je až výsledkem neomorfní funkce změněného enzymu, který je také pravděpodobně přímo odpovědný za onkogenní chování buněk. Takový přístup představuje v onkologii zatím zcela ojedinělý případ, kdy lze pomocí běžně dostupných zobrazovacích metod prokázat konkrétní genetickou mutaci nádoru. Teprve další výzkum odpoví na otázku, zda by mohlo být inhibicí mutované IDH1/2 nebo přímou deplecí 2-HG z nádorové tkáně dosaženo také terapeutického efektu a prodloužení přežití pacientů.

Sekvenační genetické studie IDH1/2 mutovaných astrocytárních a oligodendrocytárních mozkových nádorů odhalují ještě širší molekulární souvislosti [31]. IDH1 mutované astrocytomy vykazují často také aberace v TP53 apoptotické signalizaci, zatímco většina oligodendrogliomů má současně kodeleci chromozomů 1p/19q [32]. Celo-exonovým sekvenováním byly nově prokázány rekurentní mutace v genech CIC (homolog of *Drosophila capicua*) a FUBP1 (Far Upstream

element Binding Protein) oligodendrogliomů [33]. U většiny IDH1 mutovaných astrocytomů nižších stupňů byla také zjištěna mutace v genu ATRX (Alpha Thalassemia/mental Retardation syndrome X-linked) [34]. Existují tedy minimálně dva rozdílné subtypy gliomů s IDH1/2 mutacemi. IDH1/CIC/FUBP1 mutované nádory korelují převážně s oligodendrogliálním histopatologickým typem gliomu, zatímco IDH1/ATRX/TP53 mutace odpovídají typicky astrocytomům grade II a III a sekundárním GBM [32]. Klinický význam takového rozdělení IDH1/2 mutovaných gliomů bude nutno ověřit v prospektivních studiích.

G-CIMP jako biomarker GBM

Dalším novým biomarkerem s možným klinickým významem pro pacienty s GBM je G-CIMP. Hypermethylační stav ostrůvků cytozin-guanin gliomového genomu je zkoumán převážně jako prognostický biomarker ve vztahu k celkovému přežití pacientů. G-CIMP však pravděpodobně není zcela nezávislým biomarkerem. Úzce totiž souvisí s výskytem IDH1/2 mutací [35]. Gliomy bohaté na G-CIMP je možné zařadit převážně k proneurálnímu subtypu (klasifikace GBM dle rozdílných expresních profilů), u kterého byla nalezena také naprostá většina mutací v IDH1/2. Experimentálně pak byla prokázána přímá souvislost mutací v IDH1/2 a výskytu G-CIMP. Bylo zjištěno, že samotný výskyt mutace v IDH1/2 a kumulace 2-HG je postačující

jící faktor pro vznik G-CIMP [36]. Role G-CIMP jako prognostického nebo prediktivního biomarkeru GBM bude muset být ověřena v dalším výzkumu, který bude brát v úvahu také komplexní vztahy s mutacemi IDH1/2 i ostatní potenciální biomarkery.

MGMT jako biomarker GBM

Oba zatím diskutované biomarkery (IDH1/2 mutace i výskyt G-CIMP) mohou sloužit převážně v roli prognostických faktorů. Je ovšem nutné hledat také primárně prediktivní biomarkery. Tedy takové, které pomohou předpovědět odpověď pacienta na konkrétní terapii. Jako prediktivní biomarker GBM je klinické praxi nejbližší alterace genu pro O-6-metylguanin-metyltransferázu (*MGMT*). Konkrétně pak metylační status promotoru tohoto genu. Enzym *MGMT* je schopen účinně opravovat poškození DNA, způsobené alkylační chemoterapií (to platí také pro temozolomid, standardně užívaný v léčebném schématu GBM). Pokud je promotor *MGMT* genu metylován, tvorba aktivního enzymu je snížena a odpověď pacientů na léčbu temozolomidem je vyšší. Pacienti s metylací promotoru genu *MGMT* měli signifikantně delší medián celkového přežití oproti pacientům bez metylace, a to 21,7 vs 15,3 měsíců [2,37]. Metylační stav promotoru genu *MGMT* představuje pozitivní prediktivní biomarker i ve vztahu k samotné radioterapii [38]. Byla také zjištěna silná pozitivní korelace mezi metylačním stavem *MGMT* a výskytem G-CIMP. Zvýšená metylace promotoru genu *MGMT* tak nejspíše souvisí s celkovou hypermetylací DNA u G-CIMP [39]. V dalším výzkumu bude nutné detailněji popsat vzájemné korelace diskutovaných biomarkerů a jejich zastupitelnost. I tak se zdá, že tento nový biomarker najde brzy klinické využití v predikci lepší léčebné odpovědi na chemoterapii i radioterapii u pacientů s GBM.

Standard léčby GBM

Standardní léčebný postup nemocných s GBM byl formulován v roce 2005 a vychází z výsledků klinické studie fáze III prováděné European Organisation for Research and Treatment of Cancer (EORTC) a National Cancer Institute of Canada (NCIC) [2]. Zahrnuje neurochirurgickou léčbu (co nejradikálnější odstranění ná-

dotu), radiační léčbu (60 Gy ve 2-Gy frakcích) a temozolomid (75 mg/m² po 42 dnů). Po konkomitantní chemoradioterapii následuje šest cyklů temozolomidu (150 až 200 mg/m²/den po pět dnů každý 28. den cyklu). Použitím tohoto léčebného schématu došlo k signifikantnímu zlepšení mediánu celkového přežití z 12,1 na 14,6 měsíců a dvouletého přežití z 10 % na 26,5 % nemocných. Výsledky z pokračování studie prokázaly pětileté přežití ve skupině pacientů léčené radioterapií 1,9 % oproti 9,8 % ve skupině léčené radioterapií a temozolomidem. I když vstup do studie prospektivně nezohledňoval výše uvedené biomarkery, bylo prokázáno, že metylační stav promotoru genu *MGMT* je významný prediktivní faktor příznivého průběhu nemoci u nemocných léčených temozolomidem [40]. V naší literatuře publikovali výsledky léčby souboru 86 nemocných s GBM Lakomý a spolupracovníci [41].

Optimalizace léčby a její cíle

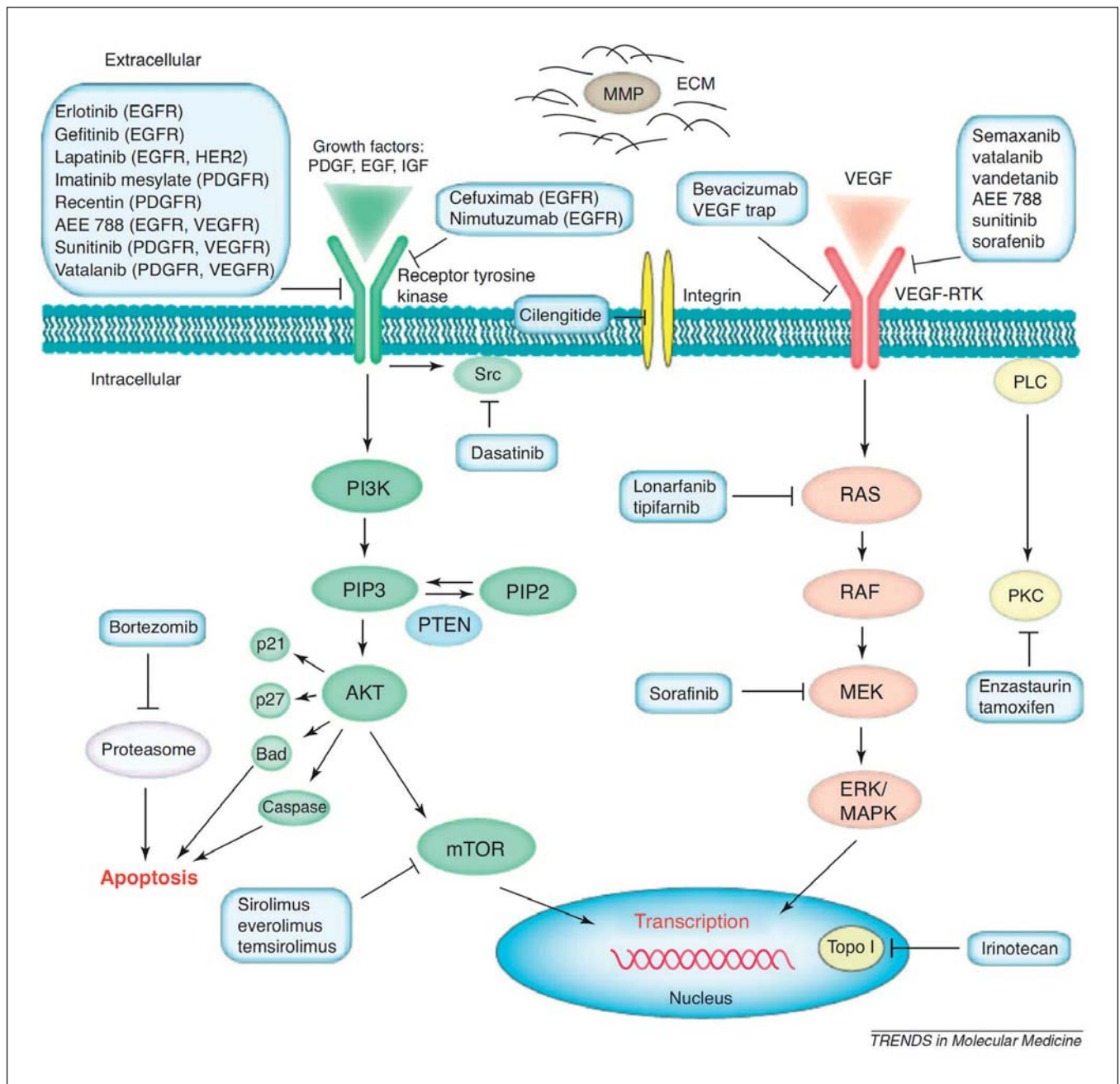
Logickým cílem v péči o pacienty s GBM je další optimalizace léčebného postupu. Tě lze dosáhnout několika způsoby. Především zlepšením přesnosti neurochirurgické léčby s cílem odstranit co největší masu nádoru, a to za pomoci co nej kvalitnější předoperační a perioperační diagnostiky. Radikalitu resekce zlepšuje použití 5-aminolevulinové kyseliny – 5-ALA, umožňující fluorescenční značení nádoru. Multivariální analýza provedená v této studii zároveň prokázala, že nejvýznamnějšími faktory pro délku přežití nemocných s GBM jsou věk, stav před operací a radikalita resekce nádoru [42]. Prognostický význam přináší také použití intraoperační magnetické rezonance, kterou lze dosáhnout větší radikality resekce [43]. Limitací je však omezená dostupnost metody. Optimalizace léčebného postupu lze dále docílit použitím uvedených biomarkerů a vtypováním nemocných, u kterých je předpoklad, že optimálně reagují na standardní léčbu, a tu jim včas poskytnout, případně ji intenzifikovat. Dále také hledáním a uplatněním nových léků a jejich kombinací se standardními terapeutickými možnostmi. V neposlední řadě hledáním a uplatněním dalších biomarkerů pro stanovení prognózy nemocných a predikce účinnosti léčby a pro monitorování léčebných výsledků.

Nové možnosti léčby glioblastomu

Genetické studie a zjištěné molekulární charakteristiky GBM umožnily identifikovat nové cíle, které bude možno v budoucnu účinně terapeuticky ovlivnit. Nové potenciální možnosti léčby GBM mohou být zaměřeny na ovlivnění změněných buněčných signálních a metabolických kaskád, na ovlivnění neovaskularizace a patologické angiogeneze, nádorového mikroprostředí nebo nádorové imunitní odpovědi. Hlavním důvodem prozatímního relativního neúspěchu takovýchto léčebných možností je významná heterogenita molekulárněgenetických aberací GBM v době diagnózy. V následujícím textu jsou stručně uvedeny příklady některých terapeutických cílů a odpovídajících nových onkologických léčiv a dosavadních výsledků jejich testování v klinických studiích pro léčbu pacientů s GBM.

Cílená onkologická léčba GBM – inhibitory růstových faktorů a jejich receptorů, inhibitory nitrobuněčných signálních kaskád

Jedná se o skupinu relativně nových látek schopných cíleně ovlivnit (inhibovat) konkrétní aberantně aktivované buněčné signalizace, vedoucí ke vzniku a progresi nádorového onemocnění. Takového efektu je dosaženo například inhibicí specifických růstových faktorů a jejich receptorů (rodina epidermálních růstových faktorů EGF a jejich receptorů EGFR, destičkové růstové faktory a jejich receptory PDGFR, inzulinu podobné růstové faktory IGF, fibroblastové růstové faktory FGF a jejich receptory a jiné) (obr. 2). Nadměrná exprese různých růstových faktorů i jejich receptorů byla popsána přibližně u 50 % GBM [9,45]. Příkladem léku u onkologii dnes standardně používaného s cíleným účinkem proti EGFR je gefitinib. Testován je také v klinických studiích pro léčbu GBM [46–48]. Dalším zavedeným inhibitorem EGFR je erlotinib, rovněž zkoušený u GBM [49–53]. Lapatinib je také inhibitorem EGFR, testovaným v klinických studiích fáze II u nemocných s GBM [54,55]. Ze skupiny monoklonálních protilátek cílených proti EGFR byl pak testován například cetuximab [56]. Pozorovaný účinek takových léků je u GBM zatím malý. Lepších výsledků by mohlo být dosaženo při



Obr. 2. Schéma molekulárních cílů některých nitrobuňkových onkogenních signalizací a odpovídajících terapeutik, zkoušených v klinických hodnoceních u GBM. Převzato z [44].

léčbě nemocných stratifikovaných podle nadměrné exprese nebo výskytu specifických mutací EGFR [57]. PDGFR je rovněž často nadměrně exprimován u GBM, zejména u proneurálního subtypu [9,11]. Ligand receptor PDGFR stimuluje mimo jiné růst a angiogenezi nádoru. Imatinib účinně inhibuje PDGFR, a je proto zkoušen také v léčbě GBM [58]. Mezi multi-kinázové inhibitory s účinkem na PDGFR používané rovněž k ovlivnění nádorové angiogeneze patří sunitinib, sorafenib

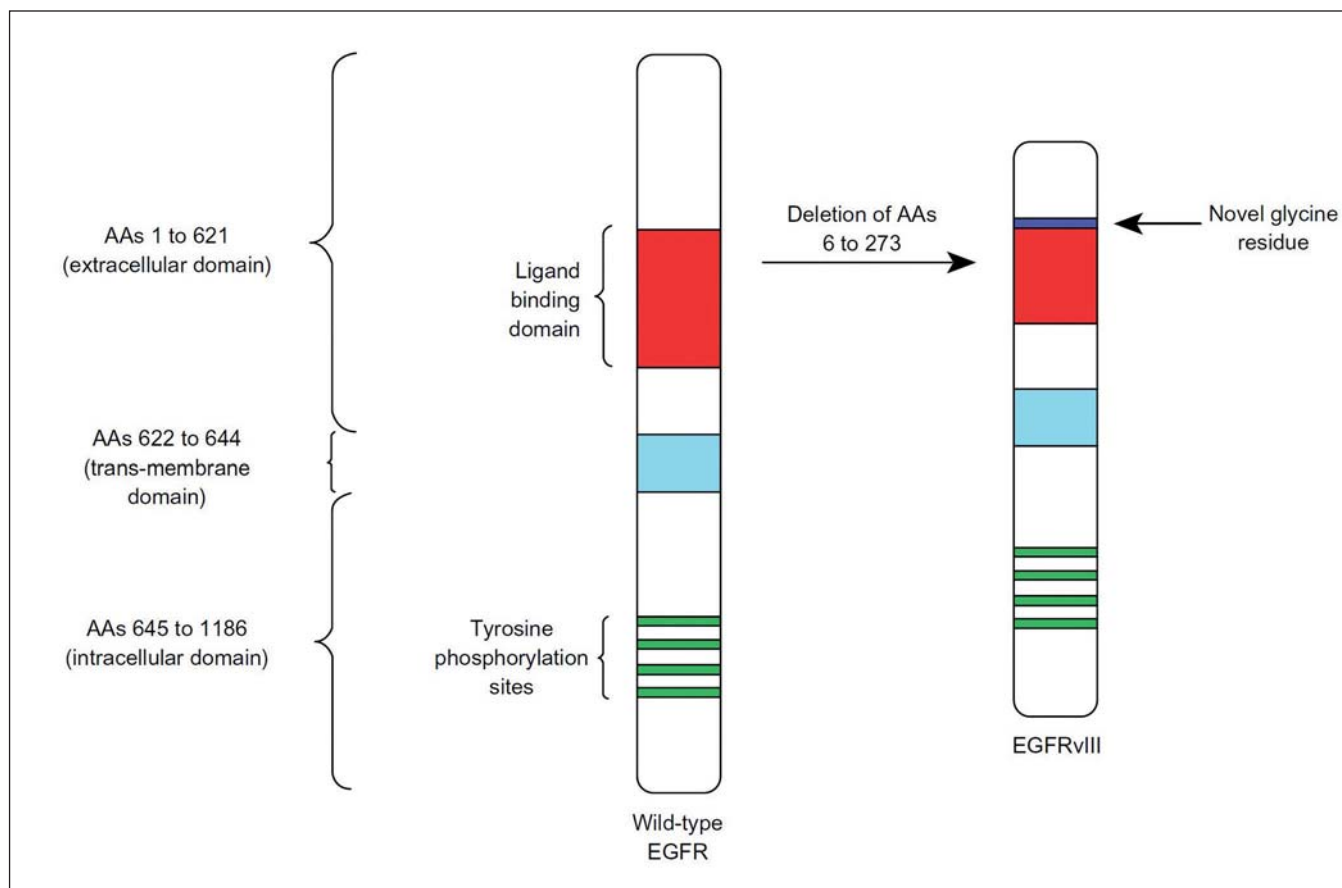
nebo vandetanib. Také tyto látky jsou testovány v léčbě GBM [59,60].

Intracelulární signální dráhy zprostředkovávají odpověď na růstové faktory a aktivované příslušné povrchové buněčné receptory. Jejich inhibicí lze příznivě ovlivnit řadu nádorů a účinek je testován i u GBM. Příkladem léků zasahujících intracelulární aberantní signalizace jsou lonarfanib [61], tamoxifen [62,63] nebo enzastaurin [64,65]. Selektivním inhibitorem protein-kinázy mTOR (mam-

malian Target Of Rapamycin) je pak například sirolimus a v onkologické praxi dnes standardně používaný everolimus. Také tyto a jiné látky byly zkoušeny u GBM, opět však s minimálním klinickým benefitem [66,48].

Inhibitory nádorové angiogeneze

Současný onkologický výzkum stále více vyzdvihuje nezastupitelný význam nádorového mikroprostředí a patologické an-



Obr. 3. Schematické znázornění aminokyselinové delecce na pozici 6 až 273 a inserce nových glicinových zbytků v extracelulární doméně receptoru EGFR, čímž vzniká nový terapeutický cíl EGFRvIII. Převzato z [92].

giogeneze pro vznik a progresi maligní choroby. Úloha angiogeneze a nádorového mikroprostředí je extenzivně studována i u GBM. Nadměrná mikrovaskulární proliferace a zvýšená exprese vaskulárního endoteliálního růstového faktoru VEGF je známkou rychlé progresse a rekurence GBM [67–71]. Bevacizumab je monoklonální protilátka proti VEGF-A používaná dnes standardně v několika různých onkologických indikacích, převážně u pokročilé a metastatické choroby. Bevacizumab byl úspěšně testován i u nemocných s rekurentním GBM [72–77] a je schválen americkým FDA pro použití u rekurentního GBM jako monoterapie v USA a Kanadě [78,79]. V současné době probíhají klinické studie fáze III (AVAglio [NCT00943826] a RTOG-0825 [NCT00884741]). Obě zkoumají účinnost a bezpečnost bevacizumabu u nemocných s nově diagnostikovaným GBM.

Mezi ostatní antiangiogenní látky zkoumané u GBM patří například inte-

grinový inhibitor cilengitide (dosaženo bylo mediánu celkového přežití 9,9 měsíce u rekurentní choroby) [80], rekombinantní fúzní protein aflibercept [81,82] nebo cediranib [83]. Žádný z těchto přípravků však dosud nebyl schválen ke klinickému použití u pacientů s GBM. Existuje také obava z mnohem agresivnějšího chování rekurentní choroby po selhání léčby antiangiogenními inhibitory [84–86], přestože další studie toto riziko nepotvrzují [87–89].

Přes všechny dosavadní úspěchy nové cílené léčby u mnohých onkologických diagnóz, v případě GBM se zatím nepodařilo přinést významné prodloužení celkového přežití nebo zlepšení kvality života nemocných oproti standardnímu léčebnému režimu s radiací a temozolomidem. Jistou roli v tomto neúspěchu může hrát snížená prostupnost léčivých látek do nádorové tkáně z důvodu přítomnosti hematoencefalické bariéry (ta je však intenzivní radiací i chirurgickou léčbou značně poškozena), ale i pozdní dia-

gnostika GBM ve stadiu pokročilé a z molekulárněgenetického hlediska značně heterogenní choroby.

Imunoterapie GBM

Moderní imunoterapie se stává další významnou součástí léčebných režimů mnoha onkologických nemocí. V klinické praxi se již dnes s úspěchem užívá nové generace cílené imunoterapie, např. u karcinomu prostaty (sipuleucel-T) nebo metastatického melanomu (ipilimumab) [90,91]. Velmi nadějným přínosem v léčbě GBM by se v blízké budoucnosti mohl stát přípravek rindopepimut (CDX-110, Celldex Therapeutics). Rindopepimut je peptidová vakcína 13 aminokyselinových sekvencí, zacílená proti povrchovému antigenu nádorových buněk EGFRvIII (receptor epidermálního růstového faktoru varianta III). Tato delecční mutanta EGFR je přítomna u více než 30 % pacientů s GBM, zatímco buňky zdravé tkáně tento antigen zpravidla neexprimují. Jde tedy o ideální molekulární cíl

vhodný pro léčebné ovlivnění (obr. 3). Prvotní klinická studie fáze I/II u nemocných s nově diagnostikovaným GBM ukázala prodloužený medián přežití bez příznaků (15,2 měsíce) i medián celkového přežití (23,6 měsíce) [92]. Další studie fáze II (ACT III) pak zkoumala účinek rindopepimutu v kombinaci se standardní chemoradioterapií u nemocných s exprimovaným EGFRvIII. Medián doby přežití byl 21 měsíců od začátku léčby a 24 měsíců od stanovení diagnózy. Nemocní byli ve studii rovněž vyšetřeni na přítomnost metylačního statusu promotoru genu *MGMT*. Pacienti s nemetylovaným a normálně funkčním *MGMT* genem měli medián doby přežití 20,9 měsíců od stanovení diagnózy, zatímco nemocní s metylovaným promotorem *MGMT* genu dosahovali medián celkového přežití 40 měsíců od stanovení diagnózy [93]. V současné době probíhá klinické hodnocení tohoto přípravku ve studii fáze III u nově diagnostikovaného GBM (ACT IV, [NCT01480479]). Studie se zúčastňují i vybraná klinická pracoviště v České republice. Jiným aktivním hodnocením rindopepimutu je pak klinická studie fáze II v kombinaci s bevacizumabem u nemocných s rekurentním GBM pozitivních na EGFRvIII [NCT01498328], probíhá však pouze v USA. Terapeutické použití rindopepimutu je dobrým příkladem individualizovaného přístupu a uplatnění principů personalizované medicíny v léčbě pacientů s GBM.

Závěr

GBM je vysoce maligní nádor centrálního nervového systému s dosud infaustní prognózou. V současné době je stanoven jediný standardní léčebný postup tohoto onemocnění. Významnou roli zde hraje časový faktor, léčba musí být zahájena co nejdříve od stanovení diagnózy. Nejvýznamnějšími faktory pro délku přežívání nemocných jsou věk pacienta, jeho celkový stav před operací a radikalita resekce nádoru. I přes dodržení agresivního a multimodálního terapeutického postupu je léčba dosud málo účinná a medián přežití bez příznaků i medián doby celkového přežití zůstávají poměrně krátké. Vyskytují se však i relativně dlouhodobě žijící jedinci s GBM. Výzkum v molekulární genetice GBM posledních let odhaluje některé příčiny tohoto stavu (tak jak bylo prokázáno například u metylace promotoru genu *MGMT* a vyřazení funkce tohoto en-

zymu v opravě chemoterapií poškozené DNA nádorových buněk nebo mutace v *IDH1/2* a následný hypermetylační stav nádorového genomu a zvýšený výskyt *G-CIMP*). Také pokroky ve výzkumu nových cílených onkologických léků přinášejí slibné perspektivy v léčbě GBM, přestože zatím neznamenaly významný převrat v léčbě tohoto onemocnění. Perspektivní by mohly být kombinace více takových terapeutik a především pak cílená imunoterapie části GBM prezentující alternativní antigeny (příklad léčby EGFRvIII pozitivního GBM vakcínou rindopepimut). Zkoumání molekulárněgenetických vlastností glioblastomu velmi pravděpodobně přispěje k odhalení nových potenciálních terapeutických možností i dalších prognostických a prediktivních biomarkerů. To umožní personalizaci léčby pro konkrétního nemocného s dosažením nejlepších možných terapeutických efektů. V blízké době lze tak očekávat další významné pokroky v péči o nemocné s GBM.

Literatura

1. National Comprehensive Cancer Network clinical practice guidelines in oncology-central nervous system cancers. v.1.2010 [on-line]. Available from URL: http://www.nccn.org/professionals/physician_gls/PDF/cns.pdf.
2. Stupp R, Mason WP, van den Bent MJ, Weller M, Fisher B, Taphoorn MJ et al. Radiotherapy plus concomitant and adjuvant temozolomide for glioblastoma. *N Engl J Med* 2005; 352(10): 987–996.
3. Krex D, Klink B, Hartmann C, von Deimling A, Pietsch T, Simon M et al. Long-term survival with glioblastoma multiforme. *Brain* 2007; 130(Pt 10): 2596–2606.
4. CBTRUS Statistical Report: Primary Brain and Central Nervous System Tumors Diagnosed in the United States in 2004–2007 [on-line]. Available from URL: www.cbtrus.org/reports/reports.html. Accessed August 19, 2011.
5. Burger PC, Vogel FS, Green SB, Strike TA. Glioblastoma multiforme and anaplastic astrocytoma pathologic criteria and prognostic implications. *Cancer* 1985; 56(5):1106–1111.
6. Kleihues P, Ohgaki H. Primary and secondary glioblastomas: from concept to clinical diagnosis. *Neuro Oncol* 1999; 1(1): 44–51.
7. Ohgaki H, Kleihues P. Genetic pathways to primary and secondary glioblastoma. *Am J Pathol* 2007; 170(5): 1445–1453.
8. Parsons DW, Jones S, Zhang X, Lin JC, Leary RJ, Angenendt P et al. An integrated genomic analysis of human glioblastoma multiforme. *Science* 2008; 321(5897): 1807–1812.
9. The Cancer Genome Atlas Research Network. Comprehensive genomic characterization defines human glioblastoma genes and core pathways. *Nature* 2008; 455(7216): 1061–1068.
10. Rao SK, Edwards J, Joshi AD, Siu IM, Riggins GJ. A survey of glioblastoma genomic amplifications and deletions. *J Neurooncol* 2010; 96(2):169–179.
11. Verhaak RG, Hoadley KA, Purdom E, Wang V, Qi Y, Wilkerson MD et al. An integrated genomic analysis identifies clinically relevant subtypes

- of glioblastoma characterized by abnormalities in *PDGFRA*, *IDH1*, *EGFR* and *NF1*. *Cancer Cell* 2010; 17(1): 98–110.
12. Raimundo N, Baysal BE, Shadel GS. Revisiting the TCA cycle: signaling to tumor formation. *Trends Mol Med* 2011; 17(11): 641–649.
 13. Capper D, Weissert S, Bals J, Habel A, Meyer J, Jäger D et al. Characterization of R132H mutation-specific *IDH1* antibody binding in brain tumors. *Brain Pathol* 2010; 20(1): 245–254.
 14. Frezza C, Tennant DA, Gottlieb E. *IDH1* Mutations in Gliomas: When an Enzyme Loses Its Grip. *Cancer Cell* 2010; 17(1): 7–9.
 15. Yan H, Parsons DW, Jin G, McLendon R, Rasheed BA, Yuan W et al. *IDH1* and *IDH2* mutations in gliomas. *N Engl J Med* 2009; 360(8): 765–773.
 16. Hartmann C, Meyer J, Bals J, Capper D, Mueller W, Christians A et al. Type and frequency of *IDH1* and *IDH2* mutations are related to astrocytic and oligodendroglial differentiation and age: a study of 1,010 diffuse gliomas. *Acta Neuropathol* 2009; 118(4): 469–474.
 17. Dang L, White DW, Gross S, Bennett BD, Bittinger MA, Driggers EM et al. Cancer-associated *IDH1* mutations produce 2-hydroxyglutarate. *Nature* 2010; 465(7300): 966.
 18. Loenarz C, Schofield CJ. Expanding chemical biology of 2-oxoglutarate oxygenases. *Nat Chem Biol* 2008; 4(3): 152–156.
 19. Lu C, Ward PS, Kapoor GS, Rohle D, Turcan S, Abdel-Wahab O et al. *IDH* mutation impairs histone demethylation and results in a block to cell differentiation. *Nature* 2012; 483(7390): 474–478.
 20. Xu W, Yang H, Liu Y, Yang Y, Wang P, Kim SH et al. Oncometabolite 2-hydroxyglutarate is a competitive inhibitor of α -ketoglutarate-dependent dioxygenases. *Cancer Cell* 2011; 19(1): 17–30.
 21. Dunn GP, Andronesi OC, Cahill DP. From genomics to the clinic: biological and translational insights of mutant *IDH1/2* in glioma. *Neurosurg Focus* 2013; 34(2): E2.
 22. Sanson M, Marie Y, Paris S, Idbaih A, Laffaire J, Ducray F et al. Isocitrate dehydrogenase 1 codon 132 mutation is an important prognostic biomarker in gliomas. *J Clin Oncol* 2009; 27(25): 4150–4154.
 23. Hartmann C, Hentschel B, Wick W, Capper D, Felsberg J, Simon M et al. Patients with *IDH1* wild type anaplastic astrocytomas exhibit worse prognosis than *IDH1*-mutated glioblastomas, and *IDH1* mutation status accounts for the unfavorable prognostic effect of higher age: implications for classification of gliomas. *Acta Neuropathol* 2010; 120(6): 707–718.
 24. Takano S, Tian W, Matsuda M, Yamamoto T, Ishikawa E, Kaneko MK et al. Detection of *IDH1* mutation in human gliomas: comparison of immunohistochemistry and sequencing. *Brain Tumor Pathol* 2011; 28(2): 115–123.
 25. Dias-Santagata D, Akhavanfard S, David SS, Veronovsky K, Kuhlmann G, Boisvert SL et al. Rapid targeted mutational analysis of human tumours: a clinical platform to guide personalized cancer medicine. *EMBO Mol Med* 2010; 2(5): 146–158.
 26. MacConaill LE, Campbell CD, Kehoe SM, Bass AJ, Hatton C, Niu L et al. Profiling critical cancer gene mutations in clinical tumor samples. *PLoS One* 2009; 4(11): e7887.
 27. Andronesi OC, Kim GS, Gerstner E, Batchelor T, Tzika AA, Fantin VR et al. Detection of 2-hydroxyglutarate in *IDH*-mutated glioma patients by in vivo spectral-editing and 2D correlation magnetic resonance spectroscopy. *Sci Transl Med* 2012; 4(116): 116ra4.
 28. Choi C, Ganji SK, DeBerardinis RJ, Hatanpaa KJ, Rakheja D, Kovacs Z et al. 2-hydroxyglutarate detection by magnetic resonance spectroscopy in *IDH*-mu-

- tated patients with gliomas. *Nat Med* 2012; 18(4): 624–629.
29. Elkhalel A, Jalbert LE, Phillips JJ, Yoshihara HA, Parvataneni R, Srinivasan R et al. Magnetic resonance of 2-hydroxyglutarate in IDH1-mutated low-grade gliomas. *Sci Transl Med* 2012; 4(116): 116ra5.
30. Pope WB, Prins RM, Thomas MA, Nagarajan R, Yen KE, Bittinger MA et al. Non-invasive detection of 2-hydroxyglutarate and other metabolites in IDH1 mutant glioma patients using magnetic resonance spectroscopy. *J Neurooncol* 2012; 107(1): 197–205.
31. Jones PS, Dunn GP, Barker FG 2nd, Curry WT, Hochberg FH, Cahill DP et al. Molecular genetics of low-grade gliomas: genomic alterations guiding diagnosis and therapeutic intervention. 11th Annual Frye-Halloran Brain Tumor Symposium Meeting Report. *Neurosurg Focus* 2013; 34(2): E9.
32. Jiao Y, Killela PJ, Reitman ZJ, Rasheed AB, Heaphy CM, de Wilde RF et al. Frequent ATRX, CIC, FUBP1 and IDH1 mutations refine the classification of malignant gliomas. *Oncotarget* 2012; 3(7): 709–722.
33. Bettegowda C, Agrawal N, Jiao Y, Sausen M, Wood LD, Hruban RH et al. Mutations in CIC and FUBP1 contribute to human oligodendroglioma. *Science* 2011; 333(6048): 1453–1455.
34. Heaphy CM, de Wilde RF, Jiao Y, Klein AP, Edil BH, Shi C et al. Altered telomeres in tumors with ATRX and DAXX mutations. *Science* 2011; 333(6041): 425.
35. Noushmehr H, Weisenberger DJ, Diefes K, Phillips HS, Pujara K, Berman BP et al. Identification of a CpG island methylator phenotype that defines a distinct subgroup of glioma. *Cancer Cell* 2010; 17(5): 510–522.
36. Turcan S, Rohle D, Goenka A, Walsh LA, Fang F, Yilmaz E et al. IDH1 mutation is sufficient to establish the glioma hypermethylator phenotype. *Nature* 2012; 483(7390): 479–483.
37. Hegi ME, Diserens AC, Gorlia T, Hamou MF, de Tribolet N, Weller M et al. MGMT gene silencing and benefit from temozolamide in glioblastoma. *N Engl J Med* 2005; 352(10): 997–1003.
38. Rivera AL, Pelloski CE, Gilbert MR, Colman H, De La Cruz C, Sulman EP et al. MGMT promoter methylation is predictive of response to radiotherapy and prognostic in the absence of adjuvant alkylating chemotherapy for glioblastoma. *Neuro Oncol* 2010; 12(2): 116–121.
39. van den Bent MJ, Gravendeel LA, Gorlia T, Kros JM, Lapre L, Wesseling P et al. A hypermethylated phenotype is a better predictor of survival than MGMT methylation in anaplastic oligodendroglial brain tumors: a report from EORTC study 26951. *Clin Cancer Res* 2011; 17(22): 7148–7155.
40. Stupp R, Hegi ME, Mason WP, van den Bent MJ, Taphoorn MJ, Janzer RC et al. Effects of radiotherapy with concomitant and adjuvant temozolamide versus radiotherapy alone on survival in glioblastoma in a randomised phase III study: 5-year analysis of the EORTC-NCIC trial. *Lancet Oncol* 2009; 10(5): 459–466.
41. Lakomý R, Fadrus P, Slampa P, Svoboda T, Kren L, Lzicarová E et al. Multimodal treatment of glioblastoma multiforme: results of 86 consecutive patients diagnosed in period 2003–2009. *Klin Onkol* 2011; 24(2): 112–120.
42. Pichlmeier U, Bink A, Schackert G, Stummer W; ALA Glioma Study Group. Resection and survival in glioblastoma multiforme: an RTOG recursive partitioning analysis of ALA study patients. *Neuro Oncol* 2008; 10(6): 1025–1034.
43. Senft C, Bink A, Franz K, Vatter H, Gasser T, Seifert V. Intraoperative MRI guidance and extent of resection in glioma surgery: a randomised, controlled trial. *Lancet Oncol* 2011; 12(11): 997–1003.
44. Bai RY, Staedtke V, Riggins GJ. Molecular targeting of glioblastoma: Drug discovery and therapies. *Trends Mol Med* 2011; 17(6): 301–312.
45. Sathornsumetree S, Reardon DA, Desjardins A, Quinn JA, Vredenburgh JJ, Rich JN. Molecularly targeted therapy for malignant glioma. *Cancer* 2007; 110(1): 13–24.
46. Rich JN, Reardon DA, Peery T, Dowell JM, Quinn JA, Penne KL et al. Phase II trial of gefitinib in recurrent glioblastoma. *J Clin Oncol* 2004; 22(1): 133–142.
47. Franceschi E, Cavallo G, Lonardi S, Magrini E, Tosoni A, Grosso D et al. Gefitinib in patients with progressive high-grade gliomas: a multicentre phase II study by Gruppo Italiano Cooperativo di Neuro-Oncologia (GICNO). *Br J Cancer* 2007; 96(7): 1047–1051.
48. Kreis TN, Lassman AB, Mischel PS, Rosen N, Scher HI, Teruya-Feldstein J et al. A pilot study of everolimus and gefitinib in the treatment of recurrent glioblastoma (GBM). *J Neurooncol* 2009; 92(1): 99–105.
49. van den Bent MJ, Brandes AA, Rampling R, Kouwenhoven MC, Kros JM, Carpentier AF et al. Randomized Phase II trial of erlotinib versus temozolamide or carmustine in recurrent glioblastoma: EORTC Brain Tumor Group Study 26034. *J Clin Oncol* 2009; 27(8): 1268–1274.
50. de Groot JF, Gilbert MR, Aldape K, Hess KR, Hanna TA, Ictech S et al. Phase II study of carboplatin and erlotinib (Tarceva, OSI-774) in patients with recurrent glioblastoma. *J Neurooncol* 2008; 90(1): 89–97.
51. Sathornsumetree S, Desjardins A, Vredenburgh JJ, McLendon RE, Marcello J, Herndon JE et al. Phase II trial of bevacizumab and erlotinib in patients with recurrent malignant glioma. *Neuro Oncol* 2010; 12(12): 1300–1310.
52. Brown PD, Krishnan S, Sarkaria JN, Wu W, Jaecle KA, Uhm JH et al. Phase III trial of erlotinib and temozolamide with radiation therapy in the treatment of newly diagnosed glioblastoma multiforme: North Central Cancer Treatment Group Study N0177. *J Clin Oncol* 2008; 26(34): 5603–5609.
53. Reardon DA, Desjardins A, Vredenburgh JJ, Gururangan S, Friedman AH, Herndon JE 2nd et al. Phase 2 trial of erlotinib plus sirolimus in adults with recurrent glioblastoma. *J Neurooncol* 2010; 96(2): 219–230.
54. Karavasilis V, Kotoula V, Pentheroudakis G, Televantou D, Lambaki S, Chrisafi S et al. A phase I study of temozolamide and lapatinib combination in patients with recurrent high-grade gliomas. *J Neurol* 2013; 260(6): 1469–1480.
55. Thiessen B, Stewart C, Tsao M, Kamel-Reid S, Schaiquevich P, Mason W et al. A phase III trial of GW572016 (lapatinib) in recurrent glioblastoma multiforme: clinical outcomes, pharmacokinetics and molecular correlation. *Cancer Chemother Pharmacol* 2010; 65(2): 353–361.
56. Belda-Iniesta C, Carpeño Jde C, Saenz EC, Gutiérrez M, Perona R, Barón MG. Long term responses with cetuximab therapy in glioblastoma multiforme. *Cancer Biol Ther* 2006; 5(8): 912–914.
57. Mellinghoff IK, Wang MY, Vivanco I, Haas-Kogan DA, Zhu S, Dia EQ et al. Molecular determinants of the response of glioblastomas to EGFR kinase inhibitors. *N Engl J Med* 2005; 353(19): 2012–2024.
58. Raymond E, Brandes AA, Dittrich C, Fumoleau P, Coudert B, Clement PM et al. Phase II study of imatinib in patients with recurrent gliomas of various histologies: a European Organisation for Research and Treatment of Cancer Brain Tumor Group Study. *J Clin Oncol* 2008; 26(28): 4659–4665.
59. Hainsworth JD, Ervin T, Friedman E, Priego V, Murphy PB, Clark BL et al. Concurrent radiotherapy and temozolamide followed by temozolamide and sorafenib in the firstline treatment of patients with glioblastoma multiforme. *Cancer* 2010; 116(15): 3663–3669.
60. Drappatz J, Norden AD, Wong ET, Doherty LM, Lafrankie DC, Ciampa A et al. Phase I study of vandetanib with radiotherapy and temozolamide for newly diagnosed glioblastoma. *Int J Radiat Oncol Biol Phys* 2010; 78(1): 85–90.
61. Kieran MW, Packer RJ, Onar A, Blaney SM, Phillips P, Pollack IF et al. Phase I and pharmacokinetic study of the oral farnesyltransferase inhibitor lonafarnib administered twice daily to pediatric patients with advanced central nervous system tumors using a modified continuous reassessment method: a pediatric brain tumor consortium study. *J Clin Oncol* 2007; 25(21): 3137–3143.
62. Brandes AA, Ermani M, Turazzi S, Scelzi E, Berti F, Amistà P et al. Procarbazine and high-dose tamoxifen as a second-line regimen in recurrent high-grade gliomas: a phase II study. *J Clin Oncol* 1999; 17(2): 645–650.
63. Spence AM, Peterson RA, Scharnhorst JD, Silbergeld DL, Rostomly RC. Phase II study of concurrent continuous temozolamide (TMZ) and tamoxifen (TMX) for recurrent malignant astrocytic gliomas. *J Neurooncol* 2004; 70(1): 91–95.
64. Wick W, Puduvalli VK, Chamberlain MC, van den Bent MJ, Carpentier AF, Cher LM et al. Phase III study of enzastaurin compared with lomustine in the treatment of recurrent intracranial glioblastoma. *J Clin Oncol* 2010; 28(7): 1168–1174.
65. Kreis TN, Kotliarova S, Butman JA, Albert PS, Kim L, Musib L et al. A phase III trial of enzastaurin in patients with recurrent high-grade gliomas. *Neuro Oncol* 2010; 12(2): 181–189.
66. Galanis E, Buckner JC, Maurer MJ, Kreisberg JI, Ballman K, Boni J et al. Phase II trial of temsirolimus (CCI-779) in recurrent glioblastoma multiforme: a North Central Cancer Treatment Group Study. *J Clin Oncol* 2005; 23(23): 5294–5304.
67. Chi A, Norden AD, Wen PY. Inhibition of angiogenesis and invasion in malignant gliomas. *Expert Rev Anticancer Ther* 2007; 7(11): 1537–1560.
68. Norden AD, Drappatz J, Wen PY. Novel anti-angiogenic therapies for malignant gliomas. *Lancet Neurol* 2008; 7(12): 1152–1160.
69. Salmaggi A, Eoli M, Frigerio S, Silvani A, Gelati M, Corsini E et al. Intracavitary VEGF, bFGF, IL-8, IL-12 levels in primary and recurrent malignant glioma. *J Neurooncol* 2003; 62(3): 297–303.
70. Nam DH, Park K, Suh YL, Kim JH. Expression of VEGF and brain specific angiogenesis inhibitor-1 in glioblastoma: prognostic significance. *Oncol Rep* 2004; 11(4): 863–869.
71. Beal K, Abrey LE, Gutin PH. Antiangiogenic agents in the treatment of recurrent or newly diagnosed glioblastoma: analysis of single-agent and combined modality approaches. *Radiat Oncol* 2011; 6: 2.
72. Vredenburgh JJ, Desjardins A, Herndon JE jr, Marcello J, Reardon DA, Quinn JA et al. Bevacizumab plus irinotecan in recurrent glioblastoma multiforme. *J Clin Oncol* 2007; 25(30): 4722–4729.
73. Friedman HS, Prados MD, Wen PY, Mikkelsen T, Schiff D, Abrey LE et al. Bevacizumab alone and in combination with irinotecan in recurrent glioblastoma. *J Clin Oncol* 2009; 27(28): 4733–4740.
74. Narayana A, Kelly P, Golfino J, Parker E, Johnson G, Knopp E et al. Antiangiogenic therapy using bevacizumab in recurrent high-grade glioma: impact on local control and patient survival. *J Neurosurg* 2009; 110(1): 173–180.
75. Poulsen HS, Grunnet K, Sorensen M, Olsen P, Hasselbalch B, Nelausen K et al. Bevacizumab plus irinotecan in the treatment patients with progressive recurrent malignant brain tumours. *Acta Oncol* 2009; 48(1): 52–58.

76. Zuniga RM, Torcuator R, Jain R, Anderson J, Doyle T, Ellika S et al. Efficacy, safety and patterns of response and recurrence in patients with recurrent high-grade gliomas treated with bevacizumab plus irinotecan. *J Neurooncol* 2009; 91(3): 329–336.
77. Verhoeff JJ, Lavini C, van Linde ME, Stalpers LJ, Majoie CB, Reijneveld JC et al. Bevacizumab and dose-intense temozolomide in recurrent high-grade glioma. *Ann Oncol* 2010; 21(8): 1723–1727.
78. Kreisl TN, Kim L, Moore K, Duic P, Royce C, Stroud I et al. Phase II trial of single-agent bevacizumab followed by bevacizumab plus irinotecan at tumor progression in recurrent glioblastoma. *J Clin Oncol* 2009; 27(5): 740–745.
79. Avastin® [package insert]. South San Francisco, CA: Genentech, Inc; 2009.
80. Reardon DA, Fink KL, Mikkelsen T, Cloughesy TF, O'Neill A, Plotkin S et al. Randomized phase II study of cilengitide, an integrin-targeting arginine-glycine-aspartic acid peptide, in recurrent glioblastoma multiforme. *J Clin Oncol* 2008; 26(34): 5610–5617.
81. de Groot JF, Lamborn KR, Chang SM, Gilbert MR, Cloughesy TF, Aldape K et al. Phase II study of aflibercept in recurrent malignant glioma: a North American Brain Tumor Consortium study. *J Clin Oncol* 2011; 29(19): 2689–2695.
82. Gomez-Manzano C, Holash J, Fueyo J, Xu J, Conrad CA, Aldape KD et al. VEGF Trap induces antiangioma effect at different stages of disease. *Neuro Oncol* 2008; 10(6): 940–945.
83. Batchelor TT, Sorensen AG, di Tomaso E, Zhang WT, Duda DG, Cohen KS et al. AZD2171, a pan-VEGF receptor tyrosine kinase inhibitor, normalizes tumor vasculature and alleviates edema in glioblastoma patients. *Cancer Cell* 2007; 11(1): 83–95.
84. Gerstner ER, Chen PJ, Wen PY, Jain RK, Batchelor TT, Sorensen G. Infiltrative patterns of glioblastoma spread detected via diffusion MRI after treatment with cediranib. *Neuro Oncol* 2010; 12(5): 466–472.
85. de Groot JF, Fuller G, Kumar AJ, Piao Y, Eterovic K, Ji Y et al. Tumor invasion after treatment of glioblastoma with bevacizumab: radiographic and pathologic correlation in humans and mice. *Neuro Oncol* 2010; 12(3): 233–242.
86. Kunnakkat S, Narayana A. Bevacizumab in the treatment of high-grade gliomas: an overview. *Angiogenesis* 2011; 14(4): 423–430.
87. Wick A, Dörner N, Schäfer N, Hofer S, Heiland S, Schemmer D et al. Bevacizumab does not increase the risk of remote relapse in malignant glioma. *Ann Neurol* 2011; 69(3): 586–592.
88. Pope WB, Xia Q, Paton VE, Das A, Hambleton J, Kim HJ et al. Patterns of progression in patients with recurrent glioblastoma treated with bevacizumab. *Neurology* 2011; 76(5): 432–437.
89. Chamberlain MC. Radiographic patterns of relapse in glioblastoma. *J Neurooncol* 2011; 101(2): 319–323.
90. Hodi FS, O'Day SJ, McDermott DF, Weber RW, Sosman JA, Haanen JB et al. Improved survival with ipilimumab in patients with metastatic melanoma. *N Engl J Med* 2010; 363(8): 711–723.
91. Kantoff PW, Higano CS, Shore ND, Berger ER, Small EJ, Penson DF et al. Sipuleucel-T immunotherapy for castration-resistant prostate cancer. *N Engl J Med* 2010; 363(5): 411–422.
92. Sampson JH, Aldape KD, Archer GE, Coan A, Desjardins A, Friedman AH et al. Greater chemotherapy-induced lymphopenia enhances tumor-specific immune responses that eliminate EGFRvIII-expressing tumor cells in patients with glioblastoma. *Neuro Oncol* 2011; 13(3): 324–333.
93. Babu R, Adamson DC. Rindopepimut: an evidence-based review of its therapeutic potential in the treatment of EGFRvIII-positive glioblastoma. *Core Evid* 2012; 7: 93–103.

- Slovenská neurologická spoločnosť
- Neurologická klinika SZU
- spoločnosť SOLEN
- časopis Neurologia pre prax

organizujú

Sympóziu praktickej neurológie Neurológia PRE PRAX

7.
ročník

18. – 19. október 2013
Grandhotel Praha, Vysoké Tatry

www.solen.sk

ORGANIZÁTOR:

SOLEN, s. r. o.,
Ing. Monika Liedlová,
Lovinského 16, 811 04 Bratislava
tel.: 02/5413 1365,
fax: 02/5465 1384,
e-mail: kongres@solen.sk,
www.solen.sk
Registrácia a ubytovanie:
Marcela Bobeková,
bobekova@solen.sk

Hlavný odborný garant:
doc. MUDr. Vladimír Donáth, CSc.

SOLEN
MEDICAL EDUCATION