

Význam vestibulárního a posturografického vyšetření u pacientů s vestibulárním schwannomem

The Importance of Vestibular and Posturographic Evaluation in Patients with Vestibular Schwannoma

Souhrn

Cíl: Záměrem naší práce bylo zhodnocení vestibulárních a stabilometrických nálezů u skupiny pacientů, kteří byli indikováni k chirurgické léčbě vestibulárního schwannomu. Soustředili jsme se především na zhodnocení přínosu posturografického vyšetření u pacientů s touto diagnózou. **Soubor a metodika:** Soubor obsahuje 44 pacientů (19 žen a 25 mužů), kteří v letech 2007–2010 podstoupili chirurgické odstranění vestibulárního schwannomu na Klinice otorinolaryngologie a chirurgie hlavy a krku 1. LF UK a FN v Motole. Vzhledem k tomu, že se jednalo o pacienty indikované k chirurgické léčbě, soubor obsahuje velký počet pacientů se čtvrtým stadiem onemocnění (27). U pacientů bylo předoperačně provedeno základní klinické vestibulární vyšetření, elektronystagmografie a posturografie. Pro zhodnocení jednotlivých parametrů souboru byl použit t-test pro dva nezávislé výběry a kontingenční tabulka. Velké množství proměnných bylo redukováno pomocí faktorové analýzy. **Výsledky:** Z výsledků vyplývá, že parametrem, který je pro vestibulární postižení nejtypičtější, je čas otočky, který byl vyšetřován v rámci posturografie. Dále jsme prokázali, že u mladších pacientů se vyskytuje vyšší stadium tumoru. **Závěr:** Naše práce potvrdila význam posturografického vyšetření pro správné hodnocení vestibulární patologie u pacientů s vestibulárním schwannomem. Posturografie by měla doplňovat elektronystagmografii jako součást diagnostického algoritmu.

Abstract

Aim: The aim of our study was to evaluate vestibular and posturographic findings in patients with vestibular schwannoma indicated for surgical removal. We focused particularly on evaluation of posturography. **Materials and methods:** The group consisted of 44 patients (19 women, 25 men) who underwent surgical removal of vestibular schwannoma at the Department of Otorhinolaryngology and Head and Neck Surgery, Faculty Hospital Motol, 1st Faculty of Medicine, Charles University, Prague between 2007 and 2010. Since all patients were indicated for surgery, the majority of the cohort were patients with the grade 4 disease (27). Before surgery, each patient underwent clinical vestibular examination, electronystagmographic recordings and posturography. The data were analysed using the independent sample T-test and cross-tabulations. A large number of variables were eliminated by factor analysis. **Results:** Statistical analysis revealed that the performance on the step quick turn test, a part of posturography, is the most typical parameter for vestibular pathology. Furthermore, we proved that younger age is associated with the presence of higher grade tumours. **Conclusions:** Our study confirmed the importance of posturography in the diagnosis of vestibular pathology in patients with vestibular schwannoma. Posturography should be added to electronystagmography as a standard diagnostic tool.

Práce vznikla s podporou projektů UNCE 204013 a IGA MZČR NT/12459-5. Děkujeme RNDr. Pavle Polechové za pomoc při statistickém zpracování dat.

Autoři deklarují, že v souvislosti s předmětem studie nemají žádné komerční zájmy. The authors declare they have no potential conflicts of interest concerning drugs, products, or services used in the study.

Redakční rada potvrzuje, že rukopis práce splnil ICMJE kritéria pro publikace zasílané do biomedicínských časopisů.

The Editorial Board declares that the manuscript met the ICMJE "uniform requirements" for biomedical papers.

**P. Kalitová^{1,2}, O. Čákr³,
Z. Čada^{1,4}, O. Profant¹,
M. Chovanec^{1,4}, J. Betka¹,
J. Jeřábek⁵**

¹ Klinika otorinolaryngologie a chirurgie hlavy a krku 1. LF UK a FN v Motole, Praha

² Fyziologický ústav 1. LF UK v Praze

³ Klinika rehabilitace a tělovýchovného lékařství 2. LF UK a FN v Motole, Praha

⁴ Anatomický ústav 1. LF UK v Praze

⁵ Neurologická klinika 2. LF UK a FN v Motole, Praha



MUDr. Petra Kalitová
Klinika otorinolaryngologie a chirurgie hlavy a krku
1. LF UK a FN v Motole
V Úvalu 84
150 06 Praha 5
e-mail: petra.kalitova@lf1.cuni.cz

Přijato k recenzi: 8. 3. 2013

Přijato do tisku: 15. 3. 2013

Klíčová slova

vestibulární schwannom – elektronystagmografie – posturografie – posturální stabilita

Key words

vestibular schwannoma – electronystagmography – posturography – postural equilibrium

Úvod

Vestibulární schwannom (VS) je intrakraniální extraxiální benigní nádor, který vyrůstá v zadní jámě lebni ze schwannových buněk VIII. hlavového nervu. Nádor postihuje nerv v místě vnitřního zvukovodu a mostomozečkového koutu. Místem vzniku nádoru bývá označována Obersteinova-Riedlichova zóna, kde dochází k přechodu centrálního a periferního myelinu. Nádor postihuje vestibulární větve nervu [1,2]. Tento typ tumoru tvoří 8–10 % intrakraniálních nádorů. Nejčastěji se onemocní, dle literatury, manifestuje v průběhu čtvrté až páté dekády. Incidence je udávána 0,7–1,0/100 000 obyvatel/rok [1]. Rozsah postižení je možné kvantifikovat pomocí magnetické rezonance volumetricky nebo měřením rozsahu tumoru ve třech rovinách. V klinické praxi je často užívána klasifikace VS vycházející z Kooseva dělení. Dle velikosti a šíření VS je možné tento typ tumoru klasifikovat na čtyři stadia (tab. 1) [2]. Dále se dá dělit VS dle rychlosti růstu do tří skupin. První skupina zahrnuje nádory, které nerostou nebo rostou velmi pomalu. Do druhé skupiny jsou řazeny tumory, jež rostou pomalu (0,2 cm/rok) a do třetí skupiny jsou řazeny tumory rostoucí rychle (více než 1 cm/rok). V praxi je velice obtížné predikovat chování tumoru. Dle literatury má přibližně 10 % VS tendenci k rychlému růstu [3].

Dalším, velice důležitým aspektem této problematiky je symptomatologie, která pacienta často přivede k prvnímu vyšetření. Příznaky vznikají útlakem sousedících mozkových nervů, struktur mozečku a mozkového kmene, ovlivněním cévního zásobení nebo porušením cirkulace mozkomíšního moku. Nejčastěji se u pacientů vyskytuje jednostranná nedoslýchavost. U 50–70 % pacientů s VS bývá přítomna porucha sluchu doprovázená tinitem. U 10 % se vyskytuje pouze tinitus bez poruchy sluchu. Přibližně 50 % pacientů udává obtíže ve smyslu vertiga. Vertigo se zpravidla objevuje na počátku onemocnění, poté má tendenci k ústupu a je nahrazeno spíše pocitem nestability. Obtíže bývají ve většině případů mírného charakteru. V průběhu onemocnění dochází ke kompenzaci vestibulární léze a minimalizaci subjektivních obtíží. V pokročilém stadiu onemocnění se mohou objevit závažnější vestibulární obtíže,

Tab. 1. Klasifikace velikosti vestibulárního schwannomu dle Koose.

Stupeň vestibulárního schwannomu	Popis
I	intrameatální, intrakanalikulární šíření
II	šíření do mostomozečkového koutu
III	vyplňuje mostomozečkový kout
IVa	chová se expanzivně, tlačí na kmen, mozeček, tentorium i na postranní smíšený systém
IVb	chová se expanzivně a působí syndrom nitrolební hypertenze s městnáním na očním pozadí

kteří pacienty značně omezují a mají tendenci k trvalému charakteru [4]. 50–60 % pacientů udává cefaleu. Mezi další symptomy patří porucha inervace v oblasti V. hlavového nervu. Toto postižení se vyskytuje až u 25 % pacientů. Prvním projevem této patologie bývá vymizení korneálního reflexu. U 10 % pacientů je popisováno postižení VII. hlavového nervu. Objemné tumory mohou působit kompresivně na mozeček, což může mít za následek ataxii, nestabilitu a neschopnost koordinace pohybů. Velmi vzácně dochází k postižení IX.–X. hlavového nervu a ke kmenové lézi. V poslední řadě je třeba uvést skupinu pacientů, u kterých je VS asymptomatický a bývá náhodným nálezem při vyšetření magnetickou rezonancí [5,6].

Základem stanovení správné diagnózy je provedení magnetické rezonance se zaměřením na mostomozečkový kout a vnitřní zvukovod. Důležitou součástí je neurologické vyšetření cílené na funkci vestibulárního aparátu, na posouzení přítomnosti mozečkových příznaků a příznaků postižení hlavových nervů. Dále je prováděno klinické ORL vyšetření, včetně subjektivní audiometrie a vyšetření kmenových evokovaných potenciálů (BERA, Brainstem Evoked Responses Audiometry), které slouží k verifikaci suprakochleární léze. V rámci vyšetření vestibulární patologie u pacientů s VS jsou prováděny speciální elektrofyziologické testy. Mezi běžně používané testy patří elektronystagmografie. Elektronystagmografie je metoda používaná k hodnocení vestibulo-okulárního reflexu a okulomotoriky. K registraci pohybu oka využívá záznam pohybu elektrického dipólu očního bulbu, s elektro pozitivní korneou a elektronegativní retinou mezi elektrodami [7]. Nověji se používá registrace pohybu oka pomocí

videonystagmografie. Další metodou z této skupiny testů, která nebývá standardně součástí diagnostického algoritmu u pacientů s VS, je posturografie. Posturografie hodnotí vestibulospinální reflexní okruh a v klinické praxi je využívána pro objektivizaci poruchy stability. Přestože se jedná o metodu senzitivní k poruchám stability stoje, vykazuje poměrně malou diagnostickou specifitu a neumožňuje odlišit jednotlivé typy vestibulárního postižení [8]. V průběhu vyšetření pacient stojí na tenzometrické plošině, která měří jednotlivé složky tlakových sil a jejich momenty. Z naměřených hodnot je posturograf schopen detekovat působiště tlakových sil stojícího pacienta odpovídající vertikálnímu průmětu těžiště pacienta [9]. Tato metoda může být využita i v rehabilitaci pacientů po odstranění VS [10]. Mezi další elektrofyziologické testy vestibulárního aparátu patří vyšetření vestibulárních evokovaných myogenních potenciálů, které testují převážně otolitový systém. U nás se tato metoda teprve zavádí a není součástí standardního vyšetřovacího schématu. Další vyšetření prováděná v rámci diagnostiky rozsahu postižení vestibulárního aparátu jsou například vyšetření subjektivní zrakové vertikály, jež vypovídá o funkci otolitového systému, fotografie očního pozadí a vyšetření dynamické zrakové ostrosti. [7,11,12].

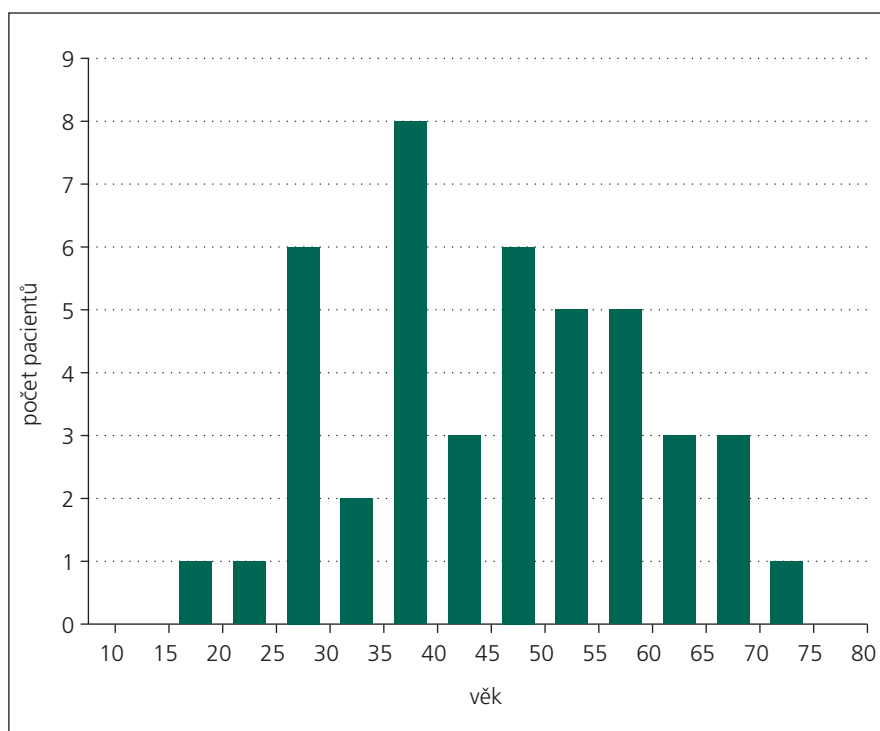
Léčba VS vychází z klinického nálezu, velikosti tumoru a jeho tendenci k růstu. V rámci léčebného postupu existují tři možnosti. U pacientů s malým tumorem, u kterých není deteriorován sluch, nebo u pacientů, kde bývají ostatní řešení kontraindikována celkovým stavem pacienta, je metodou volby observace [13]. Dalším přístupem je stereotaktická radiochirurgie – například Leksellův gamma nůž

nebo X-nůž. Tato léčebná modalita je využívána především u malých tumorů. Velkou výhodou je krátká doba léčby [14]. Negativem tohoto postupu je například pouhé zastavení růstu tumoru, riziko zhoršení sluchu a poškození hlavových nervů. Třetí léčebnou možností je chirurgická léčba. Cílem chirurgické léčby je radikální odstranění tumoru s žádným nebo minimálním poškozením okolních struktur. Mezi specifická rizika této léčebné modality patří například ztráta sluchu, porucha funkce VII. hlavového nervu, likvoreja, porucha rovnováhy a poruchy dalších hlavových nervů [15]. Pakliže se podaří odstranit tumor radikálně, riziko recidivy je minimální (1–0,1 %) [1]. Vzhledem k lokalizaci vestibulárního schwannomu a odlišnému terapeutickému přístupu u jednotlivých stadií tohoto onemocnění, vyžaduje řešení této problematiky interdisciplinární přístup.

Záměrem naší práce bylo retrospektivní hodnocení elektronystagmografických a posturografických nálezů u skupiny pacientů, kteří byli indikováni k chirurgické léčbě VS. Zajímala nás především využitelnost posturografie pro základní diagnostický algoritmus u pacientů s VS.

Soubor a metodika

Retrospektivně jsme hodnotili soubor pacientů, kteří podstoupili v letech 2007–2010 chirurgické odstranění VS na Klinice otorinolaryngologie a chirurgie hlavy a krku 1. LF UK a FN v Motole v Praze. Ve zmíněném období podstoupilo mikrochirurgickou léčbu 116 pacientů. Studovaný soubor obsahuje 44 pacientů, z toho 19 žen a 25 mužů. Průměrný věk pacientů byl 45,4 let. Nejmladšímu pacientovi bylo v době vyšetření 19 let a nejstaršímu 74 let (graf 1). V hodnoceném souboru se pouze v jednom případě vyskytoval VS velikosti odpovídající prvnímu stadiu. Pacientů s tumorem odpovídajícím druhému stadiu bylo 10 a třetímu stadiu šest. Nejvíce bylo pacientů s rozsáhlým tumorem odpovídajícím čtvrtému stadiu, a to 27. Nejmenší tumor měřil v průměru 11 mm a největší 54 mm. U 26 pacientů byl tumor lokalizován vlevo a u 18 pacientů vpravo. Čtyřicet jedna pacientů mělo prokázanou poruchu sluchu na straně léze a 37 pacientů udávalo tinitus. Třicet tři pacientů udávalo anamnesticky vestibulární obtíže. U čtyř pacientů byla patrná léze V. hlavového

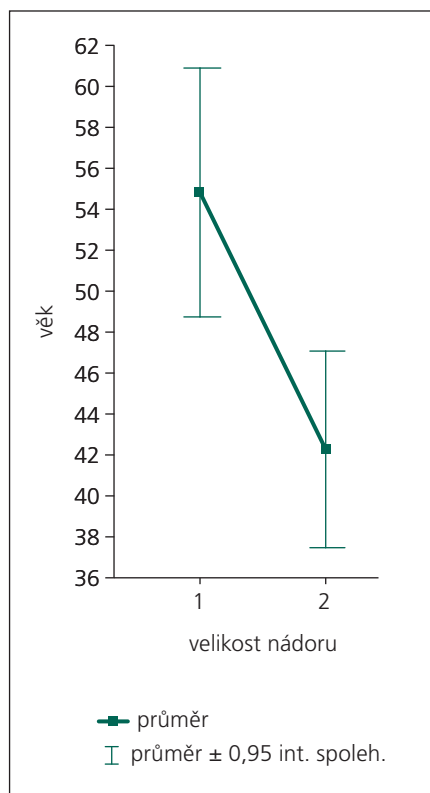


Graf 1. Věkové rozložení souboru.

nervu a u jednoho léze VII. hlavového nervu. Rozložení souboru a malé procento drobných tumorů je dáno výběrem pacientů na zdejší pracovišti, kteří byli vzhledem ke klinickému nález, velikosti tumoru, případně progresi jeho růstu indikováni k chirurgickému řešení.

U všech pacientů v souboru bylo předoperačně provedeno základní klinické vestibulární vyšetření (hodnocení přítomnosti spontánního nystagmu s použitím Frenzelových brýlí, vyšetření tonických vestibulárních úchylek, vyšetření stoje a chůze, headshaking test a vyšetření subjektivní vertikály). Dále byla provedena elektronystagmografie a posturografie. Z celkového souboru pacientů jsme nemohli z důvodu klinického stavu (výrazný vegetativní doprovod, neschopnost stoje bez dopomoci, intolerance vyšetřovacích metod) kompletně provést posturografické a elektronystagmografické vyšetření u dvou pacientů. V rámci elektronystagmografie byli tři pacienti zařazeni do kategorie nehodnotitelné z důvodu výskytu artefaktů, které znemožnily počítačové zpracování signálu. Jednotlivá vyšetření byla prováděna standardizovaným postupem – všechna elektronystagmografická a posturografická vyšetření byla prováděna a hodnocena jednou vyšetřující osobou.

Elektronystagmografie byla provedena na čtyřkanálovém elektronystagmografu (Toennies Nystagliner, SRN). Standardizovaná metoda elektronystagmografického vyšetření zahrnovala vyšetření spontánního pohledového nystagmu ($^{\circ}$), plynulých sledovacích pohybů očních (kvalitativní nepravidelnost – stadia I–IV), optokinetického nystagmu (gain, symetrie, pravidelnost) a provokovaných vestibulárních nystagmů (rotační testy, kalorizace), u kterých jsme za hyporeflexii považovali stranovou odchylku $> 20 \%$. Pro posouzení stupně postižení u pacientů s VS jsme zvolili dvě kritéria charakterizující periferní a centrální vestibulární syndrom. Kritériem přítomnosti periferního vestibulárního postižení byla kalorická nebo rotační hyporeflexie. Kritériem centrálního postižení byla přítomnost abnormity plynulých sledovacích pohybů očních a poruchy vizuo-vestibulární interakce. Plynulé sledovací pohyby oční byly pro účely naší studie kvantifikovány dle tíže patologie do čtyř skupin (1. skupina – nález v normě, 2. skupina drobné nepravidelnosti sledovacích očních pohybů, 3. skupina – hrubé nepravidelnosti, místy až rozpad, 4. skupina – rozpad sledovacích očních pohybů). Na základě zjištěných výsledků jsme elektronystagmografické nálezy rozdělili do syndromologických ka-



Graf 2. Souvislost velikosti nádoru s věkem.

tegorií: periferní, centrální a smíšené vestibulární postižení. Vzhledem k tomu, že konkrétní stadium VS předpokládá určitý typ vestibulárního postižení, využili jsme toto rozdělení pro korelaci se stadiem tumoru.

Posturografické vyšetření bylo provedeno na plošině Balance Master (NeuroCom International, USA) se vzorkovací frekvencí 100 Hz. U pacientů byla provedena baterie testů, která zahrnovala tři základní vyšetření:

1. stoj na pevné podložce s otevřenými a zavřenými očima, stoj na pěnové podložce s otevřenými a zavřenými očima,
2. otočku v prostoru,
3. tandemovou chůzi (chůze pata špička).

Hodnoceny byly následující parametry: rychlost výchylek těžiště při stoji ($^{\circ}/s$), rychlost otočky (s), výchylky těžiště při otočce doprava a doleva ($^{\circ}/s$), stranová diference (%), rychlost kroku (cm/s) a jeho šířka (cm), výchylky při zastavení ($^{\circ}/s$)

Zjištěná data byla statisticky zpracována pomocí programu SPSS Advanced Statistics (IBM, USA). Pro zhodnocení jednotlivých parametrů souboru byly využity ná-

sledující statistické metody. Pro zjištění souvislosti věku s velikostí tumoru byl použit t-test pro dva nezávislé výběry. Pomocí kontingenční tabulky jsme zjišťovali, zda a případně jak může velikost tumoru souviset s typem vestibulární patologie. Vzhledem k množství proměnných, které popisují hodnoty jednotlivých vyšetření, jsme se rozhodli pro jejich redukci pomocí faktorové analýzy. Cílem explorativní faktorové analýzy je seskupit měřené proměnné (na základě jejich korelací) tak, aby byly určeny skupiny proměnných, za kterými stojí společný faktor (latentní proměnná). Jako metodu extrakce faktorů jsme použili metodu Varimax.

Výsledky

Souvislost velikosti nádoru s věkem

Pacienti byli rozděleni do dvou skupin podle velikosti nádoru (menší nádory zahrnující první a druhé stadium, větší nádory zahrnující třetí a čtvrté stadium). Porovnali jsme průměrný věk t-testem pro dva nezávislé výběry. Průměrný věk pacientů s menšími nádory (54,8 let) se statisticky významně liší od průměrného věku pacientů s většími nádory (42,3 let). P-hodnota je 0,007. Souvislost stadia s věkem tedy v našem souboru existuje (graf 2).

Elektronystagmografické nálezy

Na základě elektronystagmografického vyšetření byla u každého pacienta stanovena syndromologická diagnóza (periferní, centrální, kombinovaná vestibulární léze). U pacienta s prvním stadiem tumoru nebyla přítomna mozečková symptomatika, ale nález nebylo možné vzhledem k četným artefaktům kompletně interpretovat. Vzhledem k tomu, že tato skupina čítá pouze jednoho pacienta s tímto nálezem, byly v rámci této problematiky statisticky analyzovány a porovnány jen skupiny pacientů s druhým až čtvrtým stadiem onemocnění. Ve druhém stadiu byl jeden pacient bez vestibulární patologie a u osmi pacientů jsme popsali periferní vestibulární lézi. Ve třetím stadiu byli čtyři pacienti bez vestibulární patologie a jeden nález byl zařazen pro četné artefakty do kategorie nehodnotitelné. Ve skupině pacientů se čtvrtým stadiem tumoru byly tři nálezy v normě, u 12 pacientů bylo popsáno periferní vestibulární postižení, u čtyř pacientů jsme popsali

centrální vestibulární lézi a u osmi kombinované vestibulární postižení. Pomocí kontingenční tabulky jsme zjišťovali, zda, případně jak může stadium tumoru souviset s typem vestibulární patologie, která byla zachycena při elektronystagmografickém vyšetření. Porovnáváme-li obsazení kategorií stadia tumoru a typu patologie, zjišťujeme, že tyto dvě proměnné nejsou asociovány tak, jak bychom očekávali (vyšší stadium by odpovídalo rozsáhlejšímu vestibulárnímu postižení). Překvapivým nálezem bylo, že čtyři pacienti se třetím stadiem tumoru mají nález v normě (náhodě by odpovídal jediný pacient a pozitivní souvislosti tedy nejvýše jediný pacient). Oproti očekávání se nepotvrdilo, že vyšší stadium tumoru odpovídá rozsáhlejšímu vestibulárnímu postižení.

Posturografické nálezy

Kvůli množství získaných parametrů jsme se rozhodli pro redukci proměnných metodou faktorové analýzy. Výsledky faktorové analýzy dat jsou shrnuty v tab. 2. Nejzajímavějším zjištěním jsou výsledky posturografického vyšetření. Analýza dat prokázala, že první faktor – nejvýraznější latentní proměnná ve zkoumané diagnóze – je čas otočky vpravo a čas otočky vlevo s faktorovými zátěžemi 0,976, resp. 0,873 (limitní hodnota faktorové zátěže je 1). V prvním faktoru má vysokou zátěž i výchylka těžiště při otočení doprava. Vzhledem k tomu, že zátěž výchylky při otočení doleva je v prvním faktoru málo výrazná, dalším hodnocením výchylky těžiště při otočení jsme se nezabývali.

Diskuze

Průměrný věk pacientů v našem souboru je 45,4 let, což je v souladu s daty udávanými v literatuře [16–18]. Pro vyšší statistickou významnost jsme rozdělili soubor na pacienty s menším a větším tumorem. Prokázali jsme statisticky významný rozdíl mezi průměrným věkem skupiny s menším tumorem (54,8 let) a větším tumorem (42,3 let). Tento fakt je v souladu s prameny, které udávají vyšší incidenci velkých tumorů, jež jsou spojeny s poměrně časnou manifestací klinických příznaků a rychlým růstem tumoru u mladší populace [19]. Vyšší výskyt drobných a intrameatálně rostoucích tumorů je popisován spíše u starší populace [20]. Jako další možné vysvětlení přichází v úvahu kompenzační mechanismy, které jsou věkem

alterovány. Domníváme se, že z tohoto důvodu může dojít u starších pacientů k časnější manifestaci symptomů, jež je přivedou k lékaři.

U pacientů s VS je standardně před plánovaným chirurgickým výkonem prováděna baterie vyšetření a testů, která zahrnuje zobrazovací metody, neurologické vyšetření, vyšetření funkce lícního nervu, otorinolaryngologické vyšetření, audiometrické vyšetření včetně nadpráhových testů a klinické vestibulární vyšetření doplněné o elektronystagmografii. V literatuře bývá uváděna souvislost elektronystagmografických nálezů se stadiem tumoru [16,17]. V našem souboru se jasná korelace neprokázala. Tuto skutečnost si vysvětlujeme tím, že námi hodnocený soubor obsahoval pouze vybrané pacienty, kteří byli indikováni k chirurgickému řešení. V tomto případě mohou být výsledky modifikovány cílovou skupinou pacientů, jež nereprezentuje průměrný soubor tumorů se standardním rozložením charakteristik.

U pacientů s touto diagnózou nebývá posturografické vyšetření standardně zařazováno do diagnostického schématu. Zajímalo nás, jaké parametry vyšetření jsou nejtýpější s postižením asociovány. Zajímavým nálezem je zjištění, že se jedná o čas otočky doleva a doprava (faktorové zátěže 0,976, resp. 0,873). V doposud publikované literatuře se vyskytují práce zabývající se u pacientů s VS dynamickou posturografií [21,22]. Nenašli jsme ale žádné odkazy na práce, které by řešily přímo problematiku vyšetření parametru času otočky. Otočka představuje komplexní pohybový děj, jenž zahrnuje změnu polohy hlavy v prostoru, při které dochází ke stimulaci převážně laterálních polokruhových kanálků. Tím se tento test liší od dynamické posturografie, kde je pohyb pouze translační nebo nedochází k stimulaci vestibulárních senzorů vůbec. Při horizontálním pohybu hlavou dochází u pacientů s vestibulární abnormitou k posturální nestabilitě. Vzhledem k výsledkům naší práce se nabízí toto vyšetření jako možný jednoduchý klinický test, který by mohl zvýšit citlivost diagnostiky poruchy vestibulo-spinálního reflexu u pacientů s vestibulární lézí, zejména vyvolanou pomalu se rozvíjející patologií (tumorem). Čas otočky doprava a doleva může být vyšetřen i bez kompletního stabilometrického vyšetření. Pečlivě pro-

Tab. 2. Matice faktorových zátěží získaná rotací varimax.

Vyšetřovaný parametr	Faktor					
	1	2	3	4	5	6
čas otočky vpravo	0,976	-1,330	-0,069	-0,081	0,021	-0,070
výchylky při otočení doprava	0,898	0,364	-0,023	-0,022	0,087	0,075
čas otočky vlevo	0,873	-0,351	-0,138	-0,260	0,094	-0,120
věk	0,661	0,052	0,043	-0,614	-0,172	-0,149
výchylky při zastavení	0,595	0,440	0,494	0,075	-0,427	-0,107
stoj – průměr	-0,065	0,976	0,107	0,103	0,076	-0,088
stoj na pěnové podložce (zavřené oči)	-0,067	0,964	-0,075	0,052	0,073	-0,198
maximální rozměr tumoru	-0,537	0,568	0,057	-0,063	-0,146	0,558
stoj na pěnové podložce (otevřené oči)	0,191	0,286	0,919	-0,126	-0,082	0,121
rotační testy vpravo	-0,330	-0,117	0,708	0,282	0,338	0,329
gain horizontální	-0,417	-0,524	0,702	-0,186	-0,035	-0,128
gain vertikální	-0,275	-0,411	0,647	0,510	-0,270	-0,005
rotační testy vlevo	-0,054	0,331	-0,103	0,891	-0,267	-0,036
stoj na pevné podložce (otevřené oči)	-0,390	0,188	0,335	0,734	-0,073	0,107
šířka kroku	-0,594	0,329	0,086	-0,690	-0,118	-0,012
výchylky při otočení doleva	0,419	0,076	-0,074	-0,028	0,894	-0,061
rychlost kroku	-0,440	0,187	-0,003	-0,286	0,806	0,076
rozdíl výchylek při otočení	-0,170	-0,361	0,020	0,018	-0,114	0,906
rozdíl časů otočky	0,120	-0,061	0,233	0,074	0,613	0,739
stoj na pevné podložce (zavřené oči)	0,092	0,510	0,560	0,182	0,247	0,568

vedené klinické vyšetření chůze rozšířené o vyšetření otoček a měření jejich času by mohlo významným způsobem zpřesnit diagnostiku vestibulárních lézí. V rámci prospektivní studie plánujeme ověřit využití zjištěných závěrů při klinickém vyšetření vestibulospinálního reflexu.

Závěr

Diagnóza VS je v současnosti založena především na výsledcích zobrazovacích metod (MR). Elektronystagmografické a posturografické vyšetření hodnotí funkční stav vestibulárního aparátu a upřesňují klinický rozsah postižení. Spolu s vyšetřením sluchu, elektromyografií lícního nervu a neurologickým vyšetřením umožňují zhodnotit funkční stav anatomických struktur, které mohou být postiženy VS. Znalost těchto nálezů je důležitá nejen pro stanovení diagnózy, ale

i pro individualizaci strategie pooperační péče, zejména rehabilitace. Analýzou výsledků souboru pacientů s VS jsme prokázali, že nejtýpější je s postižením asociován čas otočky, který je hodnocen při posturografii. Tento dynamický parametr poruchy vestibulo-spinálního reflexu by měl být standardní součástí vestibulárního vyšetření. Dále jsme prokázali, že v našem souboru se u mladších pacientů vyskytuje vyšší stadium tumorů. Jako možné vysvětlení se nabízí rozdílná úroveň kompenzačních mechanismů, které mohou být u starších pacientů zhoršeny.

Literatura

- Betka J, Zvěřina E, Lisý J, Chovanec M, Kluch J, Kraus J. Vestibulární schwannom. Otorhinolaryng a Foniatri 2008; 57(4): 221–225.
- Zvěřina E. Neurinom akustiku – vestibulární schwannom – osobní pohled na nejmodernější postupy v jeho léčbě. Čas Lék Čes 2010; 149: 269–276.

3. Komatsuzaki A. Nerve origin of the acoustic neuroma. *J Laryngol Otol* 2001; 115(5): 362–368.

4. Selesnick SH, Jackler RK, Pitts LW. The changing clinical presentation of acoustic tumors in the MRI era. *Laryngoscope* 1993; 103(4): 431–436.

5. Selesnick SH, Deora M, Drotman MB, Heier LA. Incidental discovery of acoustic neuromas. *Otolaryngol Head Neck Surg* 1999; 120(6): 815–818.

6. Anderson TD, Loevner LA, Bigelow DC, Mirza N. Prevalence of unsuspected acoustic neuroma found by magnetic resonance imaging. *Otolaryngol Head Neck Surg* 2000; 122(5): 643–646.

7. Eggers SD, Zee DS. Evaluating the Dizzy Patient: Bedside Examination and Laboratory Assessment of the Vestibular System. *Semin Neurol* 2003; 23(1): 47–58.

8. Čakrt O, Funda T, Černý R, Kolář P, Mužík J, Jeřábek J. Diagnosticky specifické nálezy při posturografickém vyšetření – dvě kazuistiky. *Cesk Slov Neurol N* 2012; 75/108(1): 88–91.

9. Furman JM, Balogh RW, Barin K, Hain TC, Herdman S, Horst RK. Assessment: posturography. Report of the Therapeutics and Technology Assessment Subcommittee of the American Academy of Neurology. *Neurology* 1993; 43(6): 1262–1264.

10. Čakrt O, Chovanec M, Funda T, Kalitová P, Betka J, Zverina E et al. Exercise with visual feedback improves postural stability after vestibular schwannoma surgery. *Eur Arch Otorhinolaryngol* 2010; 267(9): 1355–1360.

11. Beynon G, Jani P, Baguley DM. A clinical evaluation of head impulse testing. *Clin Otolaryngol* 1998; 23(2): 117–122.

12. Black RA, Halmagyi GM, Thurtell MJ, Todd MJ, Curthoys IS. The active head impulse test in Unilateral Peripheral vestibulopathy. *Arch Neurol* 2005; 62(2): 290–293.

13. Charabi S, Thomsen J, Tos M, Mantoni M, Charabi B, Juhler M et al. Management of intrameatal vestibular schwannoma. *Acta Otolaryngol* 1999; 119(7): 796–800.

14. Hempel JM, Hempel E, Wowra B, Schichor Ch, Muacevic A, Riederer A. Functional outcome after gamma knife treatment in vestibular schwannoma. *Eur Arch Otorhinolaryngol* 2006; 263(8): 714–718.

15. Wackym PA. Stereotactic radiosurgery, microsurgery and expectant management of acoustic neuroma: basis for informed consent. *Otolaryngol Clin North Am* 2005; 38(4): 653–670.

16. Wagner JN, Glaser M, Wowra B, Muacevic A, Golbrunner R, Cnyrim C et al. Vestibular function and

quality of life in vestibular schwannoma: does size matter? *Front Neurol* 2011; 2: 55.

17. Day AS, Wang CT, Chen CN, Young YH. Correlating the cochleo vestibular deficits with tumor size of acoustic neuroma. *Acta Otolaryngol* 2008; 128(7): 756–760.

18. Shiffman F, Dancer J, Rothballer AB, Beretta A, Baum S. The diagnosis and evaluation of acoustic neuromas. *Otolaryngol Clin North Am* 1973; 6(1): 189–228.

19. Matthies C, Samii M. Management of 1000 vestibular schwannomas (acoustic neuromas): clinical presentation. *Neurosurgery* 1997; 40(1): 1–10.

20. Stangerup SE, Tos M, Caye-Thomasen P, Tos T, Klokke M, Thomsen J. Increasing annual incidence of vestibular schwannoma and age at diagnosis. *J Laryngol Otol* 2004; 118(8): 622–627.

21. Borgmann H, Lenarz T, Lenarz M. Preoperative prediction of vestibular schwannoma's nerve of origin with posturography and electronystagmography. *Acta Otolaryngol* 2011; 131(5): 498–503.

22. Gouveris H, Helling K, Victor A, Mann W. Comparison of electronystagmography results with dynamic posturography findings in patients with vestibular schwannoma. *Acta Otolaryngol* 2007; 127(8): 839–842.

Slovenská lekárska spoločnosť
Slovenská neurologická spoločnosť
Česká neurologická spoločnosť
Slovenská neuropsychiatrická spoločnosť
Neurologické oddelenie NsP Spišská Nová Ves, a. s. SVET ZDRAVIA
VNŠP a. s. Levoča
I. neurologická klinika a Centrum pro neurovedy
LF Masarykovy univerzity, Brno
Fond pomoci neurologicky chorým, n. f.
Mesto Levoča
prof. MUDr. Ivan Rektor, CSc.
prof. MUDr. Irena Rektorová, Ph.D.
MUDr. Milošlav Dvorák, PhD.
Spoločnosť SOLEN

Vás pozývajú na


12. 9. – 14. 9. 2013
Mestské divadlo, Levoča

VII. pracovné dni neuropsychiatrie v Levoči

Hlavné témy

- **Neuropsychiatrické aspekty neurodegeneratívnych ochorení**
- **Neuropsychiatrické aspekty záchvatových ochorení**
- **Medikamentózne navodené neuropsychiatrické poruchy**
- **Akútne neuropsychiatrické stavy**
- **Neuropsychiatrické aspekty autoimunitných ochorení**
- **Neuropsychiatrické aspekty bolesti**
- **Sexuálne poruchy**
- **Klub abnormálnych pohybov**
- **Varia**

Organizátor: SOLEN, s. r. o., Lovinského 16, 811 04 Bratislava
Ing. Monika Liedlová, tel.: 02/5413 1365, fax: 02/5465 1384, e-mail: kongres@solen.sk, www.solen.sk
Registrácia a ubytovanie: Marcela Bobeková, bobekova@solen.sk
Kontakt pre vystavovateľov: Renáta Kajanovičová, 0910 902 599, kajanovicova@solen.sk



PRIHLÁŠKY NA PASÍVNU ÚČASŤ:

Zasielajte do 5. 9. 2013
• poštou na adresu: Lovinského 16, 811 04 Bratislava
• e-mailom: kongres@solen.sk • faxom: +421 2 5465 1384
• cez stránku: www.solen.sk v sekcii Kongresy a semináre
Po prijatí prihlášky vám bude zaslaná zálohová faktúra s určeným variabilným symbolom. Telefonické prihlásenie sa na podujatie nebude akceptované.

Registračný poplatok:

Vopred prihlásení do 31. 7. 2013:
členovia SNeS – 50 €, nečlenovia – 60 €
Registrácia od 1. 8. 2013 a na mieste:
členovia SNeS – 65 €, nečlenovia – 80 €

PRIHLÁŠKY NA AKTÍVNU ÚČASŤ A ABSTRAKTY:

Zasielajte najneskôr do 30. 4. 2013 na adresu kongres@solen.sk, v kópii na patafrimm@post.sk a miloslav.dvorak@slovanet.sk, alebo prostredníctvom stránky: www.solen.sk, v časti kongresy a semináre, kde nájdete registračný formulár. O zaradení prihlasovanej práce medzi prednášky alebo do posterovej sekcie rozhodne na základe abstraktu programová komisia. Autori prijatých prác budú kontaktovaní organizátorom a informovaní o forme a požadovanom formáte prezentácie najneskôr do 31. 5. 2013.