

Neurosyphilis

Neurosyphilis

Souhrn

Syphilis je staré onemocnění, jehož výskyt v rozvinutých zemích ve druhé polovině minulého století dočasně poklesl, ale které se opět vrací. V České republice byla minimální incidence v roce 1990, od té doby u nás vzrostl výskyt syfilis více než šestkrát. Zvláště ohroženi jsou homosexuální muži, zejména s HIV infekcí, a toxikomani. K postižení nervového systému může dojít během kteréhokoliv stadia syfilis; v současné době převládají časnější formy neurosyphilis, pozdní komplikace se vyskytují vzácně. Diagnóza syfilis je založena především na sérologických testech. Ve skríningu se používá kombinace metod nespecifických (netreponemových) a specifických (treponemových), pro konfirmaci se používají testy specifické. Klinický obraz neurosyphilis je velmi pestrý a v diagnostice má základní význam komplexní vyšetření likvoru včetně sérologických testů nespecifických a specifických. Diagnóza syfilis podléhá povinnému hlášení a rovněž léčba je ze zákona povinná. Základním lékem neurosyphilis je benzylpenicilin, ostatní antibiotika jsou méně účinná. Po ukončení léčby syfilis zůstávají všichni pacienti v dlouhodobé dispenzarizaci dermatovenerologa. Vzhledem ke složitosti klinické i laboratorní problematiky neurosyphilis je pro stanovení správné diagnózy a rozhodnutí o optimální terapii vždy nutná úzká spolupráce neurologa, dermatovenerologa a laboratorního specialisty.

Abstract

Syphilis is an old disease and its incidence in developed countries decreased in the second half of the last century. However, at present, syphilis is on increase again. Since 1990, when the incidence was lowest, the incidence of syphilis in the Czech Republic increased more than six-fold with HIV+ homosexual men and drug addicts being the highest risk groups. The CNS can be involved at any stage of syphilis; early forms of neurosyphilis currently predominate, whereas late complications rarely occur. The diagnosis of syphilis is based on serological tests. A combination of both nonspecific (nontreponemal) and specific (treponemal) methods are used for screening; specific tests are used for confirmation. Clinical symptomatology of neurosyphilis is very variable and comprehensive analysis of cerebrospinal fluid including specific and nonspecific serologic tests plays a crucial role in diagnostics. Legislation requires all cases of diagnosed syphilis to be reported and treated. Neurosyphilis is treated with benzylpenicillin as a standard, other antibiotics are less effective. After completing the therapy, all patients are followed up long-term by a venereologist. Considering the complex clinical and laboratory symptomatology of neurosyphilis, correct diagnosis and optimal therapeutic decision requires close cooperation between a neurologist, venereologist and laboratory specialist.

**D. Vaňousová¹, R. Černý²,
H. Zákoucká³, P. Kožner⁴,
D. Jilich⁵, J. Lisý⁶,
J. Hercogová¹, L. Machala⁷**

¹ Dermatovenerologická klinika
2. LF UK a Nemocnice Na Bulovce, Praha

² Neurologická klinika dospělých
2. LF UK a FN v Motole, Praha

³ Národní referenční laboratoř pro syphilis, Státní zdravotní ústav, Praha

⁴ Oční oddělení, Nemocnice Na Bulovce, Praha

⁵ Klinika infekčních a tropických nemocí 1. LF UK a Nemocnice Na Bulovce, Praha

⁶ Klinika zobrazovacích metod
2. LF UK a FN v Motole, Praha

⁷ Klinika infekčních nemocí 3. LF UK a Nemocnice Na Bulovce, Praha



doc. MUDr. Ladislav Machala, Ph.D
Klinika infekčních nemocí
3. LF UK a Nemocnice Na Bulovce
Budínova 2
180 81 Praha 8
e-mail: ladimachala@centrum.cz

Přijato k recenzi: 29. 8. 2011
Přijato do tisku: 21. 11. 2011

Klíčová slova

syphilis – neurosyphilis – diagnóza – terapie

Key words

syphilis – neurosyphilis – diagnosis – therapy

Úvod

Syphilis se u nás vyskytuje již více než 500 let a lékaři v minulosti toto onemocnění dobře znali, ovšem díky zavedení penicilinu se výskyt syfilis u nás výrazně snížil a znalost její problematiky postupně poklesla. V posledním desetiletí však počet případů syfilis

u nás opět narůstá, a je proto nutné, aby zdravotníci toto onemocnění dobře znali a s jeho výskytem počítali.

Původcem syfilis je spirocheta *Treponema pallidum* subsp. *pallidum* (*T.p.p.*). K přenosu dochází hlavně sexuálně (90 %) a také transplacentárně či během porodu [1].

Podle Světové zdravotnické organizace se každoročně nakazí asi 12 milionů lidí a syphilis je celosvětově zodpovědná přibližně za 0,3 % všech úmrtí [2,3].

Do konce 20. století byl výskyt syfilis ve vyspělých zemích nízký, od roku 2000 však v USA, Kanadě a Evropě, zvláště vý-

chodní, výskyt syfilis trvale roste [4,5]. Zvýšený výskyt je mezi homosexuály, zejména HIV pozitivními, a toxikomany [6,7].

U nás se po druhé světové válce pohybovala roční incidence syfilis kolem 100/100 000, ale díky tzv. akci PN (pohlavní nemoci) její výskyt trvale klesal. Do roku 1990 klesla roční incidence na 1,6/100 000, pak však začala opět stoupat. V roce 2010 byla podle předběžných údajů incidence syfilis 10,3/100 000 (1 022 případů) a maximální výskyt byl zatím v roce 2001 (graf 1). Tento trend odráží rozsáhlé změny v naší společnosti a také imigrační vlny – např. v rekordním roce 2001 byl podíl cizinců 53,1 %. Nejčastěji je u nás syfilis diagnostikována u žen ve věku 25 let a u mužů ve věku 30 let [8–10].

Patogeneze a klinický obraz neurosyfilis

V místě kontaktu vniká *T.p.p* rychle sliznicí či kožním traumatem a následuje diseminace po organismu. V místě vstupu se za tři týdny (10–90 dní) vytvoří tvrdý vřed, který je základním projevem **primárního stadia** syfilis a představuje její nejinfekčnější formu. Spontánně se tvrdý vřed hojí obvykle za dva až osm týdnů.

Po přibližně devíti týdnech od nákazy se dostaví **stadium sekundární**. Klinické příznaky jsou velmi pestré, typické jsou různé kožní exantémy. Neléčené projevy sekundární syfilis se obvykle během 3–12 týdnů spontánně vyhojí a následuje latentní stadium.

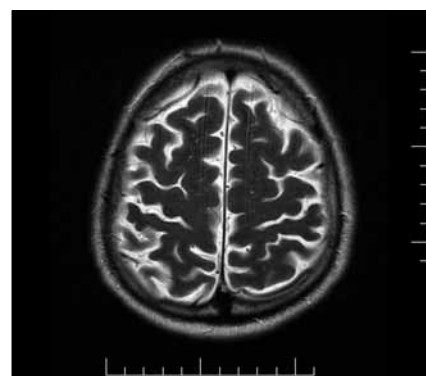
První dva roky od nákazy představují časnou syfilis, kdy je pacient infekční. Po dvou letech již jde o pozdní syfilis a pacient již je obvykle neinfekční.

Terciární stadium s pozdními následky neléčené infekce se rozvíjí na podkladě endarteriitidy a periarteriitidy malých a středních cév po řadě roků až desítek let. Mezi typické projevy patří postižení nervového a kardiovaskulárního systému a kůže.

Patogeneze postižení nervového systému zůstává dosud značně nejasná. Roli hraje jak neuroinvasivita infikujícího kmene *T.p.p.*, tak i imunoreaktivita nakaženého jedince [11,12]. K rozvoji neurosyfilis může dojít kdykoliv během primárního či sekundárního stadia (časná neurosyfilis) nebo terciárního stadia (pozdní neurosyfilis) (tab. 1).

Do CNS jsou spirochety schopné pronikat už hodiny či dny po inokulaci a u více než 40 % pacientů se rozvíjí **asymptomatická neurosyfilis**. Ta je definována jako abnormální likvorový nález při absenci neurologických příznaků. V mozku je lymfocytární pleocytóza se zvýšenou hladinou proteinů a/nebo pozitivita nespecifických i specifických sérologických reakcí [13].

Samotný průnik spirochet do CNS však nemusí znamenat další progresi onemocnění. Abnormální likvorový nález může být pouze přechodný a většinou se do dvou let spontánně normalizuje [14]. Do klinicky manifestní formy přechází jen asi 5 % případů neléčené asymptomatické neurosyfilis. Riziko progresu je výrazně



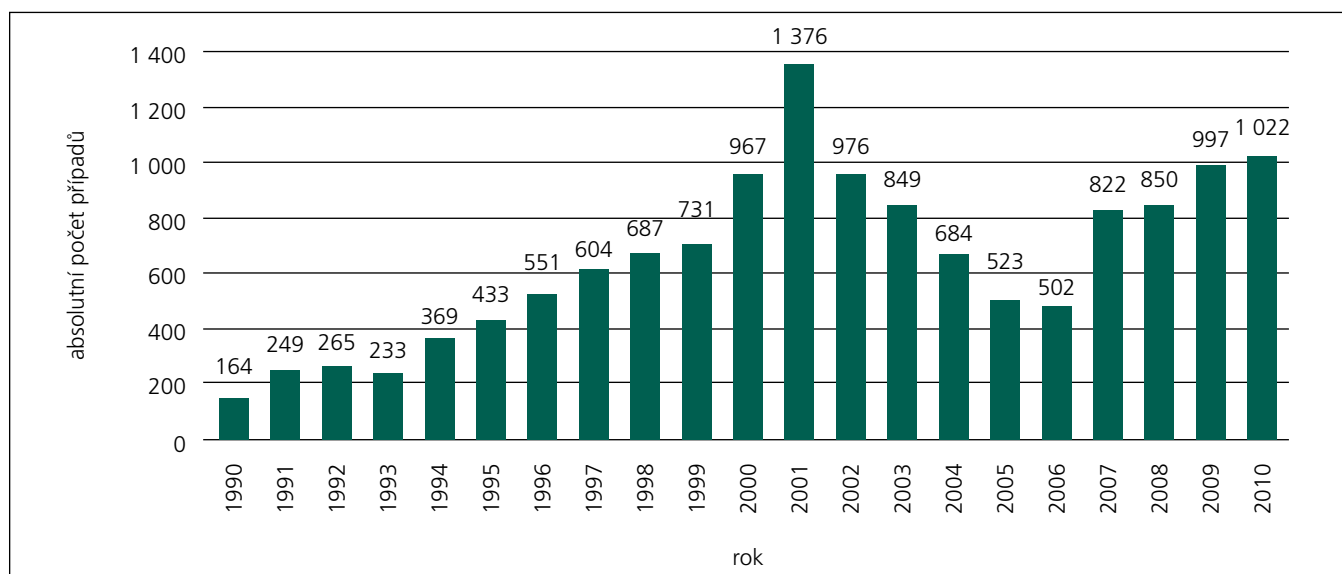
Obr. 1. MR mozku: T2 turbo spin – echo sekvence. V transverzální rovině je patrná lehká kortikální atrofie fronto-parietální oblasti oboustranně.

vyšší u imunodeficitních pacientů, zvláště s infekcí HIV [15].

Nejčastěji dochází k invazi do CNS spojené se zánětlivým postižením mening během sekundárního stadia a v období časně latence, kdy vrcholí generalizace infekce.

Akutní syfilitická meningitida se projevuje meningeálními příznaky, často s poruchami mozkových nervů, horečka bývá jen vzácně. V krvi i likvoru jsou vysoké hladiny protilátek, které jsou reakcí na přítomnost virulentních spirochet. V likvoru je zvýšený tlak, lymfocytární pleocytóza, zvýšená hladina proteinů a až u 50 % pacientů bývá hypoglykorachie [13].

V pozdním stadiu syfilis, v období orgánových projevů, dochází k postižení me-



Graf 1. Celkové počty diagnostikovaných případů syfilis v České republice.

Tab. 1. Klinická manifestace a laboratorní nálezy u neurosyfilis, upraveno podle [35].

| Manifestace | Období po infekci | Klinický a laboratorní nálezy |
|--|-----------------------------|---|
| symptomatická | časné nebo pozdní | asymptomatický; abnormální nálezy v likvoru |
| aseptická meningitida | časné (obvykle za 1–4 roky) | cefalea, horečka, meningeální příznaky; vždy abnormální nálezy v likvoru |
| meningovaskulární | pozdní (obvykle za 2–7 let) | CMP, projevy obvykle v povodí arteria cerebri media, méně často postiženy míšními arterie; v likvoru většinou pleocytóza, hyperproteinorachie a pozitivní VDRL |
| parenchymatózní: progresivní paralýza | pozdní (10–20 let) | kognitivní poruchy, deficit paměti, iritabilita, změny osobnosti, deprese, demence, v pozdních fázích křeče, hemiparézy, afázie a inkontinence |
| parenchymatózní: tabes dorsalis | pozdní (15–30 let) | vystřelující bolesti končetin, parestezie, ztráta propriocepce, areflexie myetatických reflexů, progresivní ataxie, inkontinence, u 50 % pacientů Argyll-Robertsonovy zornice; likvor může být normální |

ning, parenchymu CNS a cév, které se vyvíjí roky až desítky let po primární infekci. Klinicky manifestní neurosyfilis se v této fázi dělí na meningovaskulární a parenchymatózní, ovšem i v tomto období může být přítomen pouze abnormální likvorový nálezy bez klinické symptomatologie.

Meningovaskulární syfilis se rozvíjí za pět až sedm let po primární infekci a vzniká na podkladě zánětlivé obliterační endarteriitidy se vznikem trombózy, aneurysmat a následných hemoragií, které vedou k ischemickým změnám CNS. Typickou manifestací je obraz cévní mozkové příhody u relativně mladé osoby s postižením v oblasti arteria cerebri media či arteria basilaris, méně často jsou postiženy cévy míšní. V moku je pravidelně proteocytologická asociace s pozitivitou nespecifických i specifických reakcí.

Parenchymatózní syfilis je považována již za projev terciárního stadia a dělí se na progresivní paralýzu a tabes dorsalis, vyskytnout se mohou i formy smíšené [16]. V současné době je výskyt těchto forem neurosyfilis v rozvinutých zemích vzácný [17].

Progresivní paralýza se obvykle rozvíjí za 10–20 let po infekci, možný je však i dřívější výskyt a postihuje kolem 5 % neléčených pacientů. Příčinou je chronická progresivní frontotemporální meningoencefalitida s kortikální atrofií a následným rozvojem demence. V klinickém obraze dominují psychopatologické projevy s plíživým rozvojem osobnostních změn, rozvrat intelektu a psychotické příznaky s bludy a halucinacemi [18]. S postupem onemocnění se objevuje bilaterální Argyll-Robertsonův příznak s malou a nepravidelnou zorničkou s reakcí na konvergenci, ale nikoli na světlo. V likvoru bývá proteo-

cytologická asociace s pozitivitou nespecifických i specifických reakcí. Stav progresuje do obrazu terminální demence a onemocnění pak během 3–5 let končí fatálně [16].

Tabes dorsalis vzniká 10 až 15 let po infekci. Na podkladě autoimunitního procesu dochází k leptomeningeálnímu zánětu dorzálních nervových kořenů, atrofiím zadních míšních provazců s následnou ataxií, bolestmi; může být i atrofie optického nervu. Spirochety v ložiscích nejsou přítomny. Onemocnění začíná bolestmi vystřelujícími do dolních končetin, postupně vyhasínají reflexy dolních končetin a dochází ke ztrátě proprioceptivního a vibračního citu a ataxii (pozitivní Rombergův příznak). U 50 % pacientů bývá pozitivní Argyll-Robertsonův příznak. Cytologický a biochemický nálezy v likvoru může být patologický, ale i normální. Sérologické testy jsou slabě pozitivní a v likvoru mohou být i negativní [16].

Kdykoliv po iniciální infekci se mohou v CNS objevit gumata. Guma je ostře ohraničené ložisko granulační tkáně se strukturou specifického granulomu s centrální kaseifikací [19]. Příznaky závisí na lokalizaci a odpovídají expanzivnímu procesu, gumata mohou ovšem být i klinicky němá [20].

Oční syfilis může vzniknout kdykoliv během časné i pozdní fáze infekce. Typickým projevem je Argyll-Robertsonova zornice, přítomná ovšem až v pozdních stádiích onemocnění. V časném stadiu se vyskytuje obvykle iridocyklitida nebo uveitida následkem depozice imunokomplexů, později se objevuje neuritida či atrofie optického nervu, většinou jednostranná. Oční syfilis je nutno považovat i bez jiných projevů postižení CNS

za formu neurosyfilis a jako taková musí být adekvátně léčena [21].

Syfilis ucha je vzácnou formu neurosyfilis vyskytující se častěji u vrozené infekce. Projevuje se obvykle náhle vzniklou jednostrannou senzoneurální poruchou sluchu. Jediným projevem může být i tinitus a likvorový nálezy bývá obvykle normální [22].

Laboratorní diagnostika syfilis a neurosyfilis

Spolehlivé stanovení diagnózy neurosyfilis je komplikované a lze jej učinit pouze na základě komplexního zhodnocení anamnestických údajů, klinického nálezu a výsledků řady laboratorních vyšetření, především sérologického vyšetření krve a mozkomíšního moku. Nezbytnou součástí vyšetření likvoru je rovněž komplexní biochemická a cytologická analýza.

Základem diagnostiky syfilis je potvrzení nebo vyloučení přítomnosti infekce *T.p.p.* pomocí sérologických testů. Při vyhledávání syfilis se standardně používá kombinace dvou typů skriningových testů, které jsou představovány jednak nespecifickými reakcemi netreponemovými a jednak specifickými reakcemi treponemovými.

Testy netreponemové prokazují protilátky proti kardiolipinovým (fosfolipidovým) antigenům uvolňovaným z tkání vlivem zánětu při syfilis. Klasickým nespecifickým testem je Bordett-Wassermanova reakce (BWR), která byla nahrazena jednoduššími a přesnějšími reakcemi, jako je VDRL (Venereal Diseases Research Laboratories) či RRR (Rapid Reagin Reaction).

Pozitivita netreponemových testů nastupuje tři až čtyři týdny po nákaze a vrcholí během sekundárního stadia či v časné latenci. Titry korelují s aktivitou

onemocnění, a proto se užívají k hodnocení úspěšnosti léčby či odhalení relapsu a reinfekce. Po úspěšné léčbě klesají netreponemové testy k negativitě do šesti měsíců až jednoho roku. Titry však klesají i u neléčených pacientů a přibližně u třetiny neléčených pacientů je VDRL po několika letech negativní. Negativní mohou být netreponemové testy také u HIV pozitivních pacientů či v důsledku tzv. zónálního fenoménu (paradoxní negativita antifosfolipidových protilátek u akutní aktivní syfilis), a proto je nutné kombinovat je s testy treponemovými. Falešně pozitivní mohou netreponemové testy být při některých akutních virových infekcích (varicela, příušnice, primoinfekce virem Epstein-Barr, hepatitidy), malárii, po infarktu myokardu či jiném poškození tkání (popálenina, crush syndrom), u toxikomanů a v graviditě [23].

Z treponemových metod se nejčastěji užívá test TPHA (Treponema Pallidum Haemagglutination Assay) nebo TP-PA (Treponema Pallidum Particle Agglutination); lze použít i průkaz protilátek pomocí metody ELISA či EIA, chemiluminiscenční nebo imunochromatografické [24].

K sérokonverzi specifických testů dochází u imunokompetentních osob již 4–5 týdnů po infekci, ovšem na počátku primárního stadia mohou být i tyto testy ještě negativní.

Při pozitivitě skriningových testů se provádí potvrzení diagnózy testy konfirmačními. Mezi tyto testy patří FTA-ABS test IgM a IgG (Fluorescent Treponemal Antibody Absorption Test), 19S IgM SPHA (Solid Phase Haemagglutination Assay) a Western Blot (WB) IgM a IgG. Ve sporných případech je možné použít průkaz nukleové kyseliny *T.p.p.* polymerázovou řetězovou reakcí (PCR) [25].

V sekundárním stadiu jsou netreponemové i treponemové testy výrazně pozitivní. V dalším průběhu může pozitivita nespecifických testů vymizet, ale specifické IgG protilátky zůstávají vždy pozitivní do konce života. Falešná pozitivita specifických testů může být při borelióze, virových hepatitidách, malárii, autoimunitních chorobách, některých malignitách, u toxikomanů a také při nevenerických treponematózách [23,26].

V diagnostice neurosyfilis má klíčovou úlohu sérologické, cytologické a biochemické vyšetření mozkomíšního moku. K sérologickému vyšetření likvoru se po-

dobně jako při vyšetření krve používají netreponemové i treponemové testy, v nejasných případech lze též použít PCR [27–29].

Pozitivita VDRL v likvoru spolu s pozitivitou testů treponemových (TPHA, FTA-ABS) velmi specificky svědčí pro postižení CNS; falešná pozitivita může být jen v případech kontaminace likvoru krví. Proto se současně s vyšetřením v likvoru provádí testy v krvi a titry se porovnávají. Negativita VDRL v séru či likvoru však diagnózu neurosyfilis nevylučuje. Vyšší senzitivitu než VDRL má v likvoru test FTA-ABS a jeho negativita v likvoru diagnózu neurosyfilis vylučuje [30].

Vzhledem k možnému pasivnímu přestupu antitreponemových protilátek přes hematoencefalickou bariéru je třeba stanovit jejich intratékální produkci. To je možné pomocí TPHA indexu, který se zjistí porovnáním titru TPHA v likvoru k albuminovému kvocientu (poměr albuminu v likvoru k albuminu v séru); při hodnotách indexu v rozmezí 70–500 je diagnóza neurosyfilis pravděpodobná, při indexu > 500 je vysoce pravděpodobná [31]. Další možností je stanovení hematoencefalické bariéry a intratékální syntézy dle Reibera et al [32].

Pro neurosyfilis svědčí likvorový nález s lymfocytární pleocytózou vyšší než 5 buněk/ μ l a elevací bílkovin v kombinaci s pozitivní likvorovou sérologií. Vyšetření likvoru má být vždy provedeno u séropozitivních pacientů s neurologickou či oční symptomatologií, u pacientů s aktivní terciární syfilis (aortitida, gumata), při selhání léčby a vždy také u HIV pozitivních pacientů s latentní syfilis. U ostatních pacientů s latentní syfilis či při nejasném stádiu infekce má být vyšetření likvoru zvaženo zvláště při titrech netreponemového testu vyšších než 1 : 32.

Při vyšetření zobrazovacími metodami se u pacientů s meningovaskulární formou neurosyfilis nalézají v CNS ischemické léze. Gumata CNS jsou na CT snímcích hypodenzní, při vyšetření MR jsou na T1 vážených snímcích hypointenzní až izointenzní a na T2 vážených snímcích hyperintenzní [20]. U pacientů s progresivní paralyzou jsou kortikální atrofie, zejména v temporálních a frontoparietálních oblastech (obr. 1) [33].

Součástí vyšetření pacientů se syfilis musí být vždy podrobné oftalmologické vyšetření zaměřené na zadní seg-

ment a u pozdní syfilis je před léčbou nutné echokardiograficky vyloučit postižení aorty.

Povinnost vyšetřovat na syfilis všechny dospělé hospitalizované pacienty byla zrušena a nyní je povinný skrining prováděn podle vyhlášky č. 195/2005 Sb. pouze u těhotných a novorozenců, dále u žen před umělým přerušением těhotenství a také u venerologických pacientů.

Potvrzení diagnózy syfilis podléhá zákonnému hlášení na formuláři Hlášení pohlavních chorob. Vzhledem k obdobné epidemiologii je dle platných zákonů nutné u všech pacientů s prokázanou syfilis provádět také skrining na infekci HIV a další pohlavně přenosné infekce, jako je kapavka a chlamydiová infekce; častý je u těchto pacientů také první záchyt hepatitidy B a C [34].

Léčba

Léčba syfilis je ze zákona povinná a během léčby se pacient musí zdržet pohlavního styku, což podepisuje při potvrzení diagnózy.

Lékem volby všech forem syfilis je penicilin, který byl sice do léčby syfilis zaveden již v roce 1943, ale *T.p.p.* na něj zůstává výborně citlivá. Léčba syfilis bez postižení CNS se provádí benzathin-benzylpenicilinem či prokain-benzylpenicilinem v různých schématech podle stadia onemocnění [36,37].

K léčbě neurosyfilis je jednoznačně doporučováno intravenózní podávání benzylpenicilinu v dávce 4–5 milionů IU každých 4 až 6 hodin (celková denní dávka 16–24 milionů IU) po dobu alespoň 14 dní [37,38]. Interval 4 hodiny je doporučen k zajištění konstantní treponemické koncentrace v likvoru [39]. Druhou možností je léčba prokain-benzylpenicilinem v celkové denní dávce 3 miliony IU i.m. podávaný současně s probenecidem 500 mg p.o. každých šest hodin po dobu minimálně 14 dní, probenecid ale u nás není registrován. Oba tyto režimy se doporučuje zakončit podáním třech dávek benzathin-benzylpenicilinu v dávce 2 × 1,5 milionů IU i.m. v intervalu jednoho týdne. Léčba samotným benzathin-benzylpenicilinem nezajišťuje spolehlivě dosažení potřebných hladin v likvoru [40].

Po zahájení léčby penicilinem se může u časně syfilis do 24 hod objevit Jarischo-

Tab. 2. Léčba neurosyfilis penicilinem a alternativní režimy.

| Antibiotikum | Dávkování | Délka podávání |
|--------------------------------|-----------------------------------|---|
| benzylpenicilin a následně: | 4 miliony IU i.v. každých 4–6 hod | minimálně dva týdny a následně |
| benzathin- benzylpenicilin | dvakrát 1,5 milionů IU i.m. | celkem tři dávky podávané jednou týdně |
| doxycyklin | dvakrát denně 200 mg p.o. | čtyři týdny |
| ceftriaxon | jednou denně 2 g i.v. | dva až čtyři týdny |

va-Herxheimerova reakce. Jde o reakci na rozpadové produkty spirochet, jež se projevuje horečkou, myalgii, cefaleou, tachykardií a hypotenzí, a k jejímu tlumení lze bez přerušení podávání antibiotika použít salicyláty [41].

Penicilin je jednoznačně nejúčinnějším lékem všech forem neurosyfilis bez spolehlivě plnohodnotné alternativy. U pacientů alergických na penicilin je proto vhodné nejprve zkusit desenzibilizaci a teprve pak zvažovat podání jiného antibiotika [42]. U pacientů s nízkým rizikem zkřížené alergické reakce mezi peniciliny a cefalosporiny lze užít ceftriaxon v celkové denní dávce 2 g i.m. nebo i.v. po dobu 10–14 dní [37]. Problematictější je volba při závažnější alergii na betalaktamy (peniciliny, cefalosporiny), kterou nelze odstranit desenzibilizací. S ne zcela jistým úspěchem lze užít doxycyklin v dávce dvakrát denně 200 mg p.o. po dobu 28 dní, případně ještě azitromycin, ovšem některé kmeny *T.p.p.* jsou již na azitromycin a jiné makrolidy rezistentní [43]. Přehled léčby neurosyfilis předkládáme v tab. 2.

Po léčbě neurosyfilis se provádí sérologické kontroly krve za jeden až tři měsíce a dále dle výsledků. Kontrolní vyšetření likvoru se doporučuje uskutečnit v odstavu šesti měsíců po dobu tří let či do normalizace likvorového nálezu. V případě úspěšné léčby má pleocytóza vymizet během 12 měsíců a titer VDRL v likvoru poklesnout o dvě řadění nebo se negativizovat do dvou let. Vzestup titru VDRL v likvoru o více než dvě řadění a přetrvávání pleocytózy déle než jeden rok po léčbě se považuje za selhání terapie a vyžaduje novou léčbu [44].

Pacienti léčení pro kteroukoli formu syfilis zůstávají v trvalé dispenzární péči dermatovenerologa do konce života nebo alespoň do věku 65 let (vyhláška č. 39/2012 Sb.).

Závěr

Syfilis, stará pozapomenutá choroba se vrátila a její výskyt ve světě i u nás dále stoupá. Tento trend je zvláště patrný u rizikových skupin populace, jako jsou homosexuální muži a toxikomani. Zvyšuje se i výskyt neurologických komplikací syfilis, a je proto nutné, aby neurologové s jejím výskytem trvale počítali a syfilis zařadili do svých diferenciálně diagnostických rozvah. Protože však syfilis, a neurosyfilis zvláště, mají komplikovaný klinický i laboratorní obraz, je pro správné stanovení diagnózy a volbu optimální léčby naprosto nezbytná úzká spolupráce neurologa s dermatovenerologem a specialistou z diagnostické laboratoře.

Literatura

- Hercogova J, Vanousova D. Syphilis and borreliosis during pregnancy. *Dermatol Ther* 2008; 21(3): 205–209.
- Global prevalence and incidence of selected curable sexually transmitted infections. Geneva: WHO 2001.
- The World Health Report 2004 – Changing history. Geneva: WHO 2004.
- Centers for Disease Control and Prevention (CDC). Primary and secondary syphilis – United States, 2003–2004. *MMWR Morb Mortal Wkly Rep* 2006; 55(10): 269–273.
- Uuskula A, Puur A, Toompe K, DeHovitz J. Trends in the epidemiology of bacterial sexually transmitted infections in eastern Europe, 1995–2005. *Sex Transm Infect* 2010; 86(1): 6–14.
- Coyne KM, Banks A, Heggie C, Scott CJ, Grover D, Evans C et al. Sexual health of adults working in pornographic films. *Int J STD AIDS* 2009; 20(7): 508–509.
- Savage EJ, Hughes G, Ison C, Lowndes CM. Syphilis and gonorrhoea in men who have sex with men: a European overview. *Euro Surveill* 2009; 14(47): Dostupné z URL: <http://www.eurosurveillance.org/ViewArticle.aspx?ArticleId=19417>.
- Pohlavní nemoci 2009. Praha: Ústav zdravotnických informací a statistiky ČR 2010: Dostupné z URL: <http://www.uzis.cz/publikace/pohlavni-nemoci-2009>.
- Rozehnalová Z, Hercogová J, Jilich D, Machala, Rozsypal H. Koinfekce syfilis a HIV. *Čes-slov Derm* 2009; 84(5): 278–283.
- Zákoucká H, Polánecký V, Kaštánková V. Syphilis and gonorrhoea in the Czech Republic. *Eurosurveillance* 2004; 9(12): Dostupné z URL: <http://www.eurosurveillance.org/ViewArticle.aspx?ArticleId=496>.

- Peeling RW, Hook EW jr. The pathogenesis of syphilis: the Great Mimicker, revisited. *J Pathol* 2006; 208(2): 224–232.
- Tantalo LC, Lukehart SA, Marra CM. *Treponema pallidum* strain-specific differences in neuroinvasion and clinical phenotype in a rabbit model. *J Infect Dis* 2005; 191(1): 75–80.
- Lukehart SA, Hook EW jr, Baker-Zander SA, Collier AC, Critchlow CW, Handsfield HH. Invasion of the central nervous system by *Treponema pallidum*: implications for diagnosis and treatment. *Ann Intern Med* 1988; 109(11): 855–862.
- Marra CM, Castro CD, Kuller L, Dukes AC, Centurion-Lara A, Morton WR et al. Mechanisms of clearance of *Treponema pallidum* from the CSF in a non-human primate model. *Neurology* 1998; 51(4): 957–961.
- Funnyé A, Akhtar A. Syphilis and human immunodeficiency virus co-infection. *J Natl Med Assoc* 2003; 95(5): 363–382.
- Doutlík S. Infekce a nervová soustava. Praha: Avicenum 1987.
- Golden M, Marra C, Holmes K. Update on syphilis: resurgence of an old problem. *JAMA* 2003; 290(11): 1510–1514.
- Lukesova J, Triskova J. Dnešní problematika syfilis a neurosyfilis v psychiatrii. *Česk Psychiatr* 1982; 78(5): 326–331.
- Hook EW, 3rd, Marra CM. Acquired syphilis in adults. *N Engl J Med* 1992; 326(16): 1060–1069.
- Soares-Fernandes JP, Ribeiro M, Mare R, Magalhaes Z, Lourenco E, Rocha JF. Diffusion-weighted magnetic resonance imaging findings in a patient with cerebral syphilitic gumma. *J Comput Assist Tomogr* 2007; 31(4): 592–594.
- Prokosch V, Thanos S. Emerging syphilitic optic neuropathy: critical review and recommendations. *Restor Neurol Neurosci* 2008; 26(4–5): 279–289.
- Rothenberg R, Becker G, Wiet R. Syphilitic hearing loss. *South Med J* 1979; 72(2): 118–120.
- Zákoucká H. Syfilis – tradiční choroba, současný problém II. *Zprávy CEM (SZÚ, Praha)* 2007; 16(10–11): 493–497.
- Larsen S, Johnson R. Diagnostic Tests. In: Larsen S, Pope W, Johnson R (eds). *Manual of Tests for Syphilis*. Washington: American Public Health Association Publications 1999: 1–52.
- Norris S, Weinstock GM. Comparative genomics. In: Radolf J, Lukehart S (eds). *Pathogenic Treponema: Molecular And Cellular Biology*. Wymondham: Caister Academic Press 2006: 19–38.
- Jirouš J, Knappová M, Hercogova J. Možnosti zkřížené reakce v sérologii syfilidy a lymeské borreliózy. *Čes-slov Derm* 1991; 66(3): 183–188.
- Woznicova V, Smajs D, Wechsler D, Matejkova P, Flasarova M. Detection of *Treponema pallidum* subsp. *pallidum* from skin lesions, serum, and cerebrospinal fluid in an infant with congenital syphilis after clindamycin treatment of the mother during pregnancy. *J Clin Microbiol* 2007; 45(2): 659–661.
- Flasarova M, Smajs D, Matejkova P, Woznicova V, Heroldova-Dvorakova M, Votava M. Molekulární detekce a typizace *Treponema pallidum* subsp. *pallidum* v klinickém materiálu. *Epidemiol Mikrobiol Imunol* 2006; 55(3): 105–111.
- Marra C, Tantalo L, Maxwell C, Dougherty K, Wood B. Alternative cerebrospinal tests to diagnose neurosyphilis in HIV-infected individuals. *Neurology* 2004; 63(1): 85–88.
- Timmermans M, Carr J. Neurosyphilis in the modern era. *J Neurol Neurosurg Psychiatry* 2004; 75(12): 1727–1730.
- Woznicova V. Neurosyfilis. *Prakt Lék* 2006; 86(12): 698–702.

32. Reiber H, Peter JB. Cerebrospinal fluid analysis: disease-related data patterns and evaluation programs. *J Neurol Sci* 2001; 184(2): 101–122.
33. Alam F, Yasutomi H, Fukuda H, Horiguchi J, Murakami Y, Ohshita T et al. Diffuse cerebral white matter T2-weighted hyperintensity: a new finding of general paresis. *Acta Radiol* 2006; 47(6): 609–611.
34. Branger J, van der Meer JT, van Ketel RJ, Jurriaans S, Prins JM. High incidence of asymptomatic syphilis in HIV-infected MSM justifies routine screening. *Sex Transm Dis* 2009; 36(2): 84–85.
35. O'Donnell JA, Emery CL. Neurosyphilis: A Current Review. *Curr Infect Dis Rep* 2005; 7(4): 277–284.
36. Resl V. Doporučené postupy pro praktické lékaře. Sexuálně přenosné nemoci II. Praha 2002: MZ ČR a ČLS JEP.
37. Centers for Disease Control and Prevention. Sexually Transmitted Diseases Treatment Guidelines, 2010. *MMWR* 2010; 59(RR12): 1–110.
38. French P, Gomberg M, Janier M, Schmidt B, van Voorst Vader P, Young H. IUSTI: 2008 European Guidelines on the Management of Syphilis. *Int J STD AIDS* 2009; 20(5): 300–9.
39. Crowe G, Theodore C, Forster GE, Goh BT. Acceptability and compliance with daily injections of procaine penicillin in the outpatient treatment of syphilis-treponemal infection. *Sex Transm Dis* 1997; 24(3): 127–130.
40. Jorgensen J, Tikjob G, Weismann K. Neurosyphilis after treatment of latent syphilis with benzathine penicillin. *Genitourin Med* 1986; 62(2): 129–131.
41. Marinella MA. Jarisch-Herxheimer reaction. *West J Med* 1996; 165(3): 161–2.
42. Robinson JL, Hameed T, Carr S. Practical aspects of choosing an antibiotic for patients with a reported allergy to an antibiotic. *Clin Infect Dis* 2002; 35(1): 26–31.
43. Matejková P, Flasarová M, Zákoucká H, Borek M, Kremenová S, Arenberger P et al. Macrolide treatment failure in a case of secondary syphilis: a novel A2059G mutation in the 23S rRNA gene of *Treponema pallidum* subsp. *pallidum*. *J Med Microbiol* 2009; 58(6): 832–836.
44. Marra CM, Maxwell CL, Tantaló LC, Sahi SK, Lukehart SA. Normalization of serum rapid plasma reagin titer predicts normalization of cerebrospinal fluid and clinical abnormalities after treatment of neurosyphilis. *Clin Infect Dis* 2008; 47(7): 893–899.

NEUROPSYCHIATRICKÉ FÓRUM

nová mezioborová platforma

si vás dovoluje pozvat na:

II. KONFERENCI

NEUROPSYCHIATRICKÉHO FÓRA

28.–30. 6. 2012

Národní technická knihovna

Technická 6/2710, Praha 6

REMENCE
SPÁNEK
A JEHO
ROBŮCHY
EXTRAPYRAMIDOVÁ
ONEMOCNĚNÍ
AFEKTIVNÍ
ROBŮCHY
PSYCHOTICKÁ
ONEMOCNĚNÍ
NEUROPSYCHIATRICKÉ
PROJEVY ZÁVISLOSTI
BEHBIUM
DĚTSKÁ
NEUROPSYCHIATRIE
NORMOTENZNÍ
HYPERCEFOALS
NEUROPSYCHOLOGIE



NPF je zaměřeno na mezioborová témata neurovědních oborů.

www.npforum.cz

Záštitu převzali:

