

Neurofyziologická diagnostika poškození loketního nervu v oblasti lokte

Neurophysiological Diagnosis of the Ulnar Nerve Damage at the Elbow

Souhrn

K poškození nervus ulnaris dochází nejčastěji v oblasti lokte. U některých profesí je nervus ulnaris v loketním úseku chronicky traumatizován a toto poškození může být za určitých podmínek uznáno jako nemoc z povolání. Pro diagnostiku poškození loketního nervu má neurofyziologické vyšetření zásadní význam. Základním požadavkem je spolehlivá lokalizace léze do oblasti lokte. Důležité je rovněž stanovení stupně poškození loketního nervu. Pro posudkové účely je důležitý standardní postup, který zaručuje srovnatelné výsledky ve všech EMG laboratořích. Autoři podrobně rozebírají jednotlivé parametry metodiky neurofyziologického vyšetření loketního nervu v lokti a diskutují o nich. Závěrem je prezentován návrh metodiky, ve kterém byla zvolena nejvhodnější varianta vyšetření se zachovalým pravým úhlem v lokti a místy stimulace v zápěstí, 4 cm pod loktem a 6 cm nad loktem. Registrace byla doporučena jak z m. abductor digiti minimi, tak i m. dorsalis interosseus primus. Na závěr autoři publikují získané parametry vlastního souboru vyšetření popsanou metodikou.

Abstract

Damage to the ulnar nerve most frequently develops around the elbow region. Some occupations are associated with a chronic trauma to the ulnar nerve at the elbow and the resulting damage could be, under certain circumstances, classified as an occupational disease. Neurophysiological investigation is essential for the diagnosis of the ulnar nerve damage at the elbow. Reliable localization of the damage to the elbow region is prerequisite. Determination of the severity of the ulnar nerve damage is also important. For the purposes of obtaining an expert opinion, a standardized investigation guaranteeing comparable results from all EMG laboratories, is required. The authors discuss in detail the specific methodological parameters of a neurophysiological investigation of the ulnar nerve at the elbow. An investigational protocol is proposed that assesses the ulnar nerve in rectangular elbow flexion with the nerve stimulation at 4 cm below and 6 cm above the elbow and with registration from both, m. abductor digiti minimi and m. interosseus dorsalis primus. Finally, the authors present the results from their own sample of patients assessed with the proposed protocol.

E. Ehler¹, P. Ridzoň^{2,3},
M. Nakládalová⁴, P. Urban^{3,5},
R. Mazanec⁶, Z. Fenclová^{3,5},
H. Matulová⁷, P. Otruba⁸,
J. Latta¹

¹ Neurologická klinika FZS UPa a Pardubická krajská nemocnice, a.s.

² Neurologická klinika IPVZ a Thomayerova nemocnice, Praha

³ Klinika pracovního lékařství 1. LF UK a VFN v Praze

⁴ Klinika pracovního lékařství LF UP a FN Olomouc

⁵ Státní zdravotní ústav, Praha

⁶ Neurologická klinika 2. LF UK a FN v Motole, Praha

⁷ Neurologická klinika LF UK a FN Hradec Králové

⁸ Neurologická klinika LF UP a FN Olomouc



doc. MUDr. Edvard Ehler, CSc.
Neurologická klinika
FZS UPa a Pardubická krajská
nemocnice, a.s.
Kjjevská 44
532 03 Pardubice
e-mail: edvard.ehler@
nemocnice-pardubice.cz

Přijato k recenzi: 9. 8. 2011

Přijato do tisku: 3. 10. 2011

Klíčová slova

loketní nerv – posudkové účely – neurofyziologické vyšetření

Key words

ulnar nerve – expert opinion – neurophysiological investigation

Práce podpořena grantem IGA
č. NS/10324-3.

Úvod

Poškození loketního nervu (nervus ulnaris) se vyskytuje často, projevuje se charakteristickým klinickým syndromem a má důležitou diferenciální diagnostiku. Nervus ulnaris je v oblasti lokte vystaven akutním zevním traumatickým vlivům. Také úžimový syndrom loketního nervu (v kubitálním tunelu, v těsném sulcus retroepikondylicus) je po syndromu karpálního tunelu druhou nejčastější fokální mononeuropatií [1–3]. U některých profesí je nervus ulnaris ve svém loketním průběhu chronicky traumatizován a poškození nervu může být – po splnění určitých podmínek – uznáno jako nemoc z povolání a odškodněno [4–8].

Neurofyziologická diagnostika lézí n. ulnaris v lokti však není jednoduchá a sjednocena. Existuje několik různých metod vyšetření, která nedávají porovnatelné výsledky. Základním požadavkem je spolehlivá lokalizace poškození loketního nervu do oblasti lokte. Pak následuje určení tíže i rozsahu poškození [9]. V současných možnostech elektrodiagnostiky je rovněž bližší lokalizace léze v celém loketním úseku n. ulnaris (např. do sulcus retroepicondylicus) [10–12].

Pro posudkové účely z hlediska pracovního lékařství je důležitý standardní postup, který zaručuje srovnatelné výsledky v různých EMG laboratořích, a tím celý proces uznávání nemoci z povolání celostátně sjednocuje. Vzhledem k tomu, že náš tým z pěti různých EMG laboratoří pracuje na tvorbě standardu diagnostiky profesionálního poškození loketního nervu v oblasti lokte, rozhodli jsme se zveřejnit metodiku elektrodiagnostiky loketního nervu.

Anatomické a topografické vztahy

V oblasti lokte se n. ulnaris nachází těsně pod kůží a je exponován mechanickým vlivům. Přibližně u 10 % osob se vyskytuje m. epitrochleoanconeus či vazivový pruh mezi vnitřním epikondylem a olecranonem [13]. Asi 3–4 cm distálně od mediálního epikondyly se nerv zanořuje pod aponeurózu m. flexor carpi ulnaris (kubitální tunel). N. ulnaris motoricky inervuje m. flexor carpi ulnaris (FCU), m. flexor digitorum profundus (FDP) (pro IV.–V. prst), svalstvo hypotenaru, m. palmaris brevis, interosseální svaly dorzální i volární, mm. lumbricales (pro IV. a V. prst)

a m. adductor pollicis (AP). U malého počtu osob odstupují motorické větve pro FCU proximálně od vstupu do ulnárního tunelu či dokonce proximálně od mediálního epikondyly. Prvou senzitivní větví je až r. dorsalis, který odstupuje 5–8 cm proximálně od zápěstní rýhy. Poškození loketního nervu v oblasti lokte je provázeno lézí senzitivních vláken všech tří větví (r. dorsalis, palmaris i superficialis).

Uspořádání fasciкулů

Při lézi n. ulnaris v oblasti lokte je to právě uspořádání fasciкулů, které bývá podkladem zachování inervace FCU a senzitivních vláken pro r. dorsalis n. ulnaris a přitom těžkého postižení motorických vláken pro m. interosseus dorsalis primus (FDI), jehož motorická vlákna jsou lokalizována v povrchných vrstvách loketního nervu a jsou vystavena mechanickým vlivům. Jiní autoři referovali o motorických vlákních FCU a FDP, která jsou v oblasti lokte uložena na průřezu n. ulnaris hlouběji než motorická vlákna inervující drobné svaly ruky. Zdůrazňuje se rovněž selektivní vulnerabilita různých vláken [1].

Anomální inervace

Nejnámější a nejčastější inervační abnormitou je Martin-Gruberova anastomóza. Jedná se o spojku mezi n. medianus a n. ulnaris na předloktí. Vyskytuje se u 17 % osob. Motorická vlákna jsou vedena cestou n. medianus a v různé úrovni předloktí je vytvořena spojka jdoucí z n. medianus do n. ulnaris. Typ I vede motorická vlákna pro svaly hypotenaru – zejména ADM, typ II IDI a typ III pro AP. Na anastomózu je nutno myslet tehdy, když dojde při proximální stimulaci n. ulnaris k výraznému snížení amplitudy sumárního svalového potenciálu (CMAP) a nejde o blok vedení. Při stimulaci n. medianus v oblasti lokte se vybaví různé vysoké CMAP pro daný sval z inervační oblasti n. ulnaris. Anastomóza Riches-Cannieuova je vzácná anomální inervace AP cestou n. ulnaris [1,14,15].

Charakteristiky poškození loketního nervu

U akutních kompresivních lézí loketního nervu se jedná v 60 % o lézi demyelinizačního typu a ve 40 % o lézi primárně axonální [16]. U chronických lézí se vždy jedná o demyelinizační typ postižení a podíl axonální léze je různý. Axonální

léze je provázena zánikovými projevy – oslabením svalů, rozvojem atrofií a poruchou cití. U chronických kompresivních lézí je tedy porucha myelinové pochvy (demyelinizace, pak remyelinizace s tvorbou kratších segmentů), porucha axonů (ať již porucha rychlého axonálního transportu se „ztluštěním vláken“ před mechanickou překážkou či rozvojem axonální léze primární, ale podstatně častěji léze sekundární), cévního zásobení (vasa nervorum s ischemií nervových vláken) i vaziva (se zmnožením při chronické iritaci) [1,2].

Neurofyziologické vyšetření – očekávané nálezy

Akutní léze n. ulnaris v lokti (např. zevní komprese nervu) se projeví blokem vedení (často částečným), relativně často primární axonální lézí bez výraznějšího poškození myelinové pochvy (v prvních dnech pouze chybí volní aktivita, po 2–3 týdnech se objevují fibrilace). Později se u léze myelinové pochvy (blok vedení) přidávají další projevy – desynchronizace CMAP, snížení rychlosti vedení přes postižený segment.

U chronických lézí loketního nervu v lokti je možno předpokládat snížení rychlosti vedení v motorických i senzitivních vlákních přes loket, desynchronizaci vedení přes loket se snížením amplitudy, prodloužením i polyfází CMAP. Blok vedení nelze u chronických poruch zcela vyloučit, ale pak bude v pozadí nálezu a naopak vždy bude provázen jinými projevy chronické demyelinizační léze. Léze motorických axonů se projeví nálezem abnormní spontánní aktivity (fibrilací, pozitivních ostrých vln, event. i komplexních repetitivních výbojů) a snížením náboru motorických jednotek. U chronické léze se postupně vytvářejí změny v tvaru a velikosti potenciálů motorických jednotek (MUP) – ty jsou vyšší, delší, polyfázické. U chronické, dlouhotrvající a neprogredující léze mohou být přítomny pouze „neurogenní změny MUP“. Redukovaný nábor MUP a fibrilace již nemusí být přítomny [12,15,16].

Metodika neurofyziologického vyšetření loketního nervu

Praktické parametry motorické i senzitivní neurografie jsou předmětem mnoha sdělení s různě početnými soubory zdravých osob, nemocných s akutní i chronickou

lézí n. ulnaris v oblasti lokte. V roce 1999 byla vypracována doporučení k metodice vyšetření n. ulnaris. Připravila je American Academy of Electrodiagnostic Medicine (AAEM) na podkladě metaanalýzy 398 článků a abstrakt. Z nich bylo vybráno 13 prací, které vyhovovaly svým rozsahem vyšetření, metodikou, hodnocenými parametry a zaměřením na nemocné s lézí n. ulnaris v lokti. Jednalo se o 564 lézí loketního nervu v lokti a o 702 normálních kontrolních nálezů. V těchto 13 člancích byla senzitivita vyšetření 37–86 % a specifita 95 % a více [4]. Nicméně ani tato metodika není zcela jednoznačná a její převzetí pro posudkové účely z tohoto důvodu není možné.

Jednotlivé parametry metodiky – faktory ovlivňující vyšetření

Poloha lokte

Při plně extendovaném předloktí není loketní nerv napjatý, a není tedy možno přesně změřit jeho délku, při nutnosti použít kratší vzdálenost se navíc zvýrazní chyba měření. Také i rychlost vedení motorickými i senzitivními vlákny bude nižší. Flexe 130° v lokti [12,15] vede k přesnějšímu měření a snad má výhodu v tom, že nedochází k případné subluxaci nervu a ke kompresi nervu napjatými vazivovými strukturami (ligamentum collaterale mediale, ligamentum či musculus epitrochleoanconeus). Nevýhodou však je nutnost speciální dlahy, která fixuje předloktí do 130°, a rovněž s touto polohou spojené metodiky. AAEM doporučuje úhel 70–90°. Právě tento úhel má nejvyšší shodu měření vzdáleností na kůži s faktickým průběhem n. ulnaris. Pro neurografii využívající krátké segmenty („inching“, 2cm či 1cm úseky) má 90stupňová flexe v lokti menší kolísání hodnot mezi jednotlivými segmenty než extenze v lokti [4,17,18].

Délka vyšetřovaného segmentu přes loket

Poškození loketního nervu v oblasti lokte je malého rozsahu, často pod 1 cm délky. Jedná se o demyelinizaci, blok vedení, následně remyelinizaci a jejich kombinace. Pokud je vyšetřený úsek nervu příliš dlouhý a abnormní úsek nervu s poruchou vedení příliš krátký, pak se získá téměř normální výsledek – „dilution effect“ [19], je tedy tato metoda málo senzitivní. Pokud se vyšetří příliš krátký úsek,

pak může dojít k chybě měření latence z místních příčin (např. odpor kůže, vaziva, problémy se stimulací). Tato chyba se odhaduje až na 25 % [20]. AAEM doporučuje použít délku segmentu přes loket 9–10 cm [4].

Lokalizace stimulace

Podle většiny literárních zdrojů má být místo stimulace vzdáleno distálně od lokte maximálně 4 cm (měřeno od vnitřního epikondylu) [21]. Při delší vzdálenosti než 4 cm již loketní nerv proniká do hloubky pod aponeurózu a FCU a stimulace je pak obtížná s výrazným zvýšením stimulační chyby [4]. Důležité je přesné změření této vzdálenosti – od středu spojnice mezi mediálním epikondylem a olekranonem.

Místo proximální stimulace nad loktem různí autoři lokalizují 4–6 cm od uvedené spojnice směrem do intermuskulární rýhy [20].

Měření vedení v krátkých segmentech (inching)

Metoda je založena na detekci bloku vedení i zpomalení vedení v krátkém úseku loketního nervu v oblasti lokte. Vyšetření je náročné na přesnost – měření, stimulace (poloha elektrody), detekce chyb. Provádí se většinou při pravouhlé flexi v lokti, využívá se nejčastěji stimulace ve 2cm úsecích. Hodnotí se oba parametry – pokles amplitudy (blok vedení) a snížení rychlosti vedení (zde vyjádřeno jako skokový nárůst latence). Blok vedení se vyskytuje zejména u akutních a méně u subakutních lézí n. ulnaris v lokti [15,22–25]. Herrmann et al lokalizovali blok vedení proximálně od lokte u 62 %, na vrcholu lokte u 23 % a distálně od lokte v 15 % [26].

Měření teploty nad n. ulnaris v oblasti lokte

Doporučení AAEM z roku 1999 [4] obsahuje monitorování kožní teploty na sulcus n. ulnaris. Později však Landau et al (2005) [27] sledovali vliv prohřívání lokte na rychlost vedení motorickými vlákny přes loket. U zdravých jedinců se po prohřátí na teplotu 34,4 °C zrychlila rychlost vedení přes loket ze 43,3 m/s na 48,6 m/s. U osob s lézí n. ulnaris v oblasti lokte s rychlostí vedení 41 m/s a nižší nedošlo po prohřátí k podstatnému zlepšení a normalizaci hodnot.

Lze ale předpokládat, že při zachování (monitoringu) normální teploty na akrál-

ních částech končetiny bude tato teplota zachována i proximálně v oblasti lokte.

Vyšetření motorického vedení k různým svalům

Při motorické neurografii n. ulnaris většina EMG laboratoří registruje CMAP ze svalů hypotenaru – ADM [28]. Stewart (1987) [10] našel pro diagnostiku léze n. ulnaris v lokti větší senzitivitu vyšetřením motorických vláken jdoucích k FDI. Další autoři prokazovali větší citlivost motorických vláken FCU či FDP. Shakir et al (2004) [11] ve své skupině 88 nemocných s lézí n. ulnaris v lokti prokázali vyšší senzitivitu ADM (80 %) než FDI (77 %). Beekman et al (2004) [29] udávají stejnou senzitivitu při snímání z ADM i FDI. Vzhledem k různé lokalizaci fasciкул v oblasti lokte se i v různém poměru vyskytují blok vedení i denervace. Blok vedení pro FDI je provázen dobrou prognózou [30], ovšem při normálním CMAP v ADM. Obecně lze říct, že stupeň postižení vláken pro FDI a ADM nemusí korelovat, naopak může jít téměř o selektivní postižení jen jednotlivých fasciкул nervu inervujících různé svaly (viz výše).

Rychlost vedení motorickým vlákny n. ulnaris přes loket

Při chronické kompresivní lézi je podle AAEM limit rychlosti přes loket 50 m/s. Přitom citlivějším parametrem než absolutní rychlost je relativní snížení rychlosti přes loket proti rychlosti na předloktí. Redukce rychlosti přes loket o 10 m/s je již signifikantním ukazatelem lokální léze n. ulnaris v oblasti lokte. Značná část autorů však udává horní limit pro rozdíly rychlosti přes loket 15 m/s [29]. Tento parametr je však o něco méně citlivý, a to ve srovnání s snížením MCV přes loket pod dolní hranici normy [4,11].

Byl rovněž srovnáván úsek axilla–loket s vedením přes loket, ale tohle srovnání nebylo tak citlivé jako srovnání předloktí–loket.

Nicméně nutno podotknout, že při těžší motorické lézi dochází ke snížení rychlosti motorického vedení MNCV i na předloktí pro ztrátu rychle vedoucích vláken [20]. Přítomnost různého stupně bloku vedení motorickými vlákny v loketním úseku n. ulnaris a prognostický význam bloku vedení zhodnotili Dunselmann a Visser [31]. V průběhu 25 měsíců došlo u nemocných s klinicky přítomnou lézí n. ulnaris a s blo-

Tab.1. Diferenciální diagnostika léze n. ulnaris v lokti – EMG nálezy.

Umístění léze Vyšetření	NU v oblasti lokte	NU na zápěstí	Plexus brachialis	Kořenová léze C8
rychlost motorického vedení	snížená	normální	normální	normální
rychlost senzitivního vedení	normální	snížená či normální	normální	normální
amplituda – SNAP (V. prst)	nižší	nižší	nižší	normální
EMG – ADM/FDI	abnormní	abnormní	abnormní	abnormní
EMG – APB	normální	normální	abnormní	abnormní
EMG – FCU/FDP	abnormní	normální	abnormní	abnormní
EMG – EDC	normální	normální	abnormní	abnormní
EMG – multifidi C8	normální	normální	normální	abnormní

NU – nervus ulnaris, MNCV – rychlost vedení motorických vláken, SNCV – rychlost vedení senzitivních vláken, SNAP – senzitivní nervový akční potenciál, ADM – m. abductor digiti minimi, FDI – m. interosseus dorsalis primus, APB – m. abductor pollicis brevis, FCU – m. flexor carpi ulnaris, FDP – m. flexor digitorum profundus, EDC – m. extensor digitorum communis

kem vedení s poklesem amplitudy CMAP o nejméně 50 % k úpravě klinického nálezu v 81 %, kdežto o nemocných bez průkazného bloku vedení došlo k úpravě pouze ve 41 %.

Senzitivní neurografie

Senzitivní vlákna jsou podstatně citlivější na lokální mechanické vlivy v oblasti lokte než vlákna motorická. Nemocní mívají nejprve parestezie, pak poruchy čítí, poté oslabení svalů a nakonec atrofie svalů. Porucha čítí bývá nejčastěji pro V. prst (a ulnární polovinu IV. prstu), méně často také pro dorzální a palmární větve [1,2]. Antidromní neurografie se snímáním povrchovými elektrodami z V. prstu je velmi citlivá metoda. Dává mnohem častěji patologický nálezu než motorická neurografie (73 proti 11 %). V diagnostice léze n. ulnaris v lokti má však velmi nízkou specifitu a nelokalizující význam [15,20,21]. Je abnormní nižší amplitudou senzitivního potenciálu (SNAP) a u těžších forem léze již vůbec nelze SNAP vybavit. Orto-dromní neurografie je zatížena menšími artefakty, proto se doporučuje v případech s interferencí motorické odpovědi u antidromní techniky. Na některých pracovištích se používá near nerve technique, která používá jehlové elektrody pro stimulaci a případně i pro registraci SNAP. Tyto metoda je invazivní a pro diagnózu léze v lokti nemá podstatný význam. Stejně tak vyšetření loketního segmentu či mixed nerve technique se pro diagnostiku léze v lokti nepoužívá. Vzhledem k různé závažnosti poškození jednotlivých fasciкулů v oblasti lokte dochází často i k ušetření senzitivních vláken pro r. cutaneus dorsa-

lis, a proto i senzitivní neurografie tohoto nervu může mít zcela normální amplitudu SNAP a přitom je léze nervu v lokti [32].

Elektrofyzilogické vyšetření je možno doplnit ultrazvukovým vyšetřením n. ulnaris. Ultrasonografické vyšetření má již propracovanou metodiku, spolehlivé parametry a před plánovaným chirurgickým zákrokem doplňuje elektrofyziologické vyšetření o konkrétní strukturální obraz [29,32].

Jehlová EMG

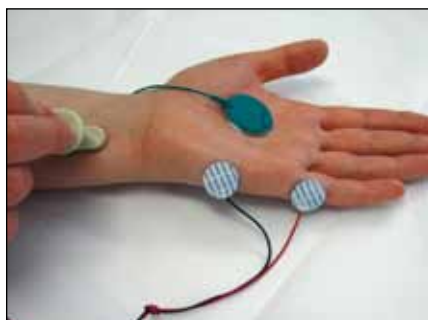
U axonální léze se prokazují fibrilace v akrálních svalech – FDI i ADM. Výskyt fibrilací v jednotlivých svalech se liší podle autorů. Shakir et al [11] udávají výskyt v 50 % v obou svalech, ve 34 % pouze v FDI a v 11 % pouze v ADM. Todnem et al [21] prokázali abnormní nálezu při vyšetření FDI jehlovou elektrodou ve 49 % a v ADM v 53 %. Podstatně méně častý je výskyt fibrilací v obou svalech předloktí – FDP pro IV. a V. prst a FCU. Literatura uvádí dva důvody. Jednak fascikulární uspořádání n. ulnaris v lokti, kdy fascikly pro inervaci obou svalů na předloktí jsou uloženy v hloubi kmene n. ulnaris, a jsou tedy méně zranitelné. Dalším důvodem je vysoký odstup muskulárních vláken z kmene n. ulnaris, ještě nad místem léze (např. proximálně od vstupu do kubitálního kanálu, zejména pro flexor carpi ulnaris) [26,30]. U chronických lézí může dojít k vymizení fibrilací, ale přetrvávají neurogenní změny MUP i redukce náboru MJ. Na možnost axonální léze motorických vláken je nutno myslet i u „čistě senzitivních forem“ léze n. ulnaris v lokti. Beekman et al [29] udávají výskyt axonální

motorické léze až u 33 % čistě senzitivních forem léze n. ulnaris v lokti a Todnem et al až u 49 % [21].

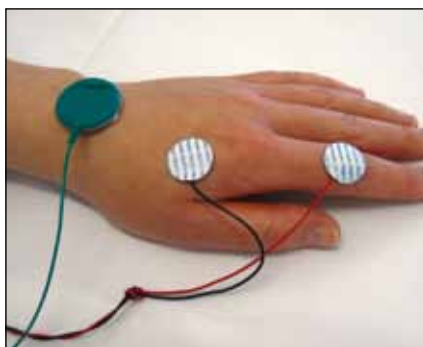
Jehlová EMG má zásadní význam pro diferenciální diagnostiku, při které je nutno odlišit lézi n. ulnaris v lokti od léze v zápěstí, dále od kořenové léze C8 či od léze plexus brachialis [12,20]. Tehdy je nezbytné vyšetřit všechny čtyři svaly inervované loketním nervem a dále m. abductor pollicis brevis (APB) (inervace ze segmentu C8 cestou n. medianus) a m. extensor indicis proprius (C8 cestou n. radialis) (tab. 1).

Naše vlastní metodika vyšetření loketního nervu

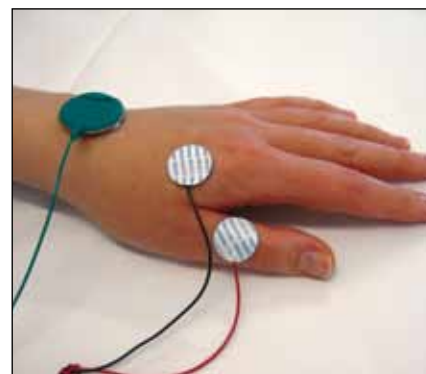
V rámci grantu IGA č. NS/10324-3 jsme pro spolehlivou diagnostiku poškození loketního nervu v lokti vypracovali vlastní metodiku, použitelnou pro klinickou praxi i posudkové účely. Při výběru metodiky a hodnocených parametrů jsme vycházeli z dosud publikovaných zdrojů, včetně doporučení AAEM, které ale nebylo možno mechanicky převzít vzhledem k nejednotné metodice, a tedy i nesrovnatelnosti výsledků. Z použitelných způsobů vyšetření jsme preferovali takovou, která je možno v standardní kvalitě provést v každé EMG laboratoři. Při opakovaném vyšetření v téže laboratoři musí dávat dobře reprodukovatelné výsledky (intrarater reliability) a při vyšetření v různých laboratořích musí být výsledky zatíženy co nejmenší variabilitou (interrater reliability). Zároveň získané neurofyziologické parametry musí mít zásadní důležitost pro stanovení tíže poškození a obzvláště pro lokalizaci léze



Obr. 1. Motorická neurografie n. ulnaris. Umístění registrační elektrody na ADM a referenční na proximální článek malíku.



Obr. 2. Umístění registrační elektrody na FDI a referenční na proximální článek ukazováku.



Obr. 3. Registrační elektroda je na FDI a referenční na palci.

nervu do oblasti lokte. Jako vzor nám sloužil standard elektrofyziologického vyšetření karpálního tunelu pro potřeby hlášení nemoci z povolání [5]. Vypracovanou metodiku jsme ověřili na pěti EMG pracovištích a v období 2009–2010 jsme vyšetřili celkem 380 končetin u 226 zdravých dobrovolníků.

Pro motorické vedení n. ulnaris byla distální vzdálenost mezi stimulační elektrodou v zápěstí a aktivní elektrodou nad ADM určena na 8 cm, a k aktivní elektrodě nad FDI činila 13 cm, měřeno lomeně. Referenční elektroda byla umístěna na proximálním článku malíku pro ADM (obr. 1) a na proximálním článku ukazováku pro FDI (obr. 2). Pokud přetrvává iniciální pozitivní deflexe při snímání z FDI, je možno umístit referenční elektrodu na proximální článek palce (obr. 3) [33]. Úsek přes loket byl zvolen 10 cm s umístěním elektrod pod loktem 4 cm (distálně od středu spojnice mezi olecranonem a mediál-

ním epikondylem vedeno směrem k processus styloideus ulnae) (obr. 4). Stimulační elektroda nad loktem byla umístěna 6 cm proximálně od uvedené linie směrem do intermuskulární rýhy (obr. 5). Vlastní měření bylo prováděno v standardní poloze končetiny v semiflexi v lokti 90°, která byla zachována po celou dobu vyšetření (obr. 6). O výhodách uvedeného uspořádání bylo pojednáno výše. Vyšetření k ADM a i k FDI s sebou nese výhody kontrolního vyšetření a zároveň zachycení možné léze jen některých fasciкул loketního nervu.

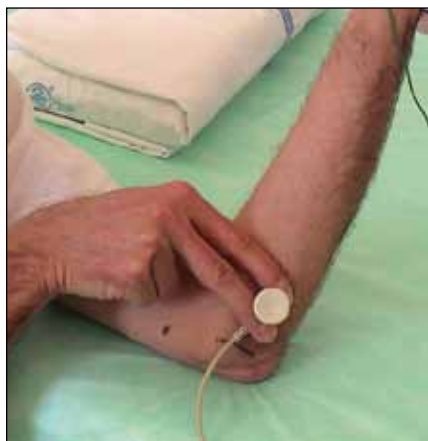
Senzitivní vedení v n. ulnaris bylo měřeno antidromně na V. prstu, vzdálenost stimulace–registrace byla 14 cm.

Vždy byl vyšetřen i n. medianus podle standardu ČNS. Při vyšetření motorických vláken byla vzdálenost mezi stimulační elektrodou na zápěstí a aktivní elektrodou nad APB 8 cm (lomeně). Pro senzitivní vedení byl n. medianus na zá-

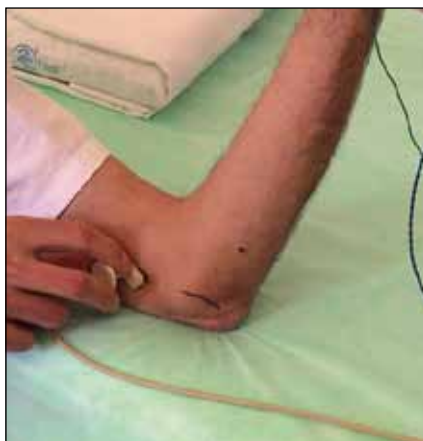
pěstí ve vzdálenosti 16 cm od povrchové zdrhovací elektrody umístěné na II. prstu (obr. 6).

Teplota končetiny na bázi IV. prstu byla minimálně 32,0 °C. Ke stimulaci byly použity impulzy o délce 0,2 ms pro MNCV a 0,1 ms pro SNCV, filtry 3 Hz–10 kHz pro MNCV a 20 Hz–2 kHz pro SNCV. Pro stimulaci byly použity standardní povrchové stimulační a registrační elektrody (výrobce Viasis), pro senzitivní vedení zdrhovací prstové elektrody za pomoci vodivého gelu. Vyšetření probíhalo na pěti pracovištích na přístrojích Medelec Synergy.

Autoři věří, že navržená metodika najde použití v praxi a přinese sjednocení v elektrodiagnostice a v hodnocení tíže léze loketního nervu v oblasti lokte. Normativní hodnoty získané vyšetřením souboru zdravých osob pomocí popsané metodiky budou předmětem samostatného sdělení.



Obr. 4. Umístění stimulační elektrody 4 cm distálně od linie mediální epikondyl–olecranon.



Obr. 5. Umístění stimulační elektrody 6 cm proximálně od linie mediální epikondyl–olecranon.



Obr. 6. Schéma umístění registračních a stimulačních elektrod pro vyšetření motorického vedení n. ulnaris k ADM (m. abductor digiti minimi) a senzitivního vedení k V. prstu. Přitom je stále zachován úhel v lokti 90°.

Literatura

1. Stewart JD. Focal Peripheral neuropathies. 3rd ed. Philadelphia: Lippincott Williams Wilkins 2000.
2. Ehler E, Ambler Z. Mononeuropatie. Praha: Galén 2002.
3. Bleecker ML. Occupational and clinical neurotoxicology. Baltimore: Williams & Wilkins 1994.
4. AAEM. Practice parameter for electrodiagnostic studies in ulnar neuropathy at the elbow: summary statement. Muscle Nerve 1999; 22(3): 408–411.
5. Kadaňka Z, Dufek J, Hromada J. Standard elektrofyziologického vyšetření syndromu karpálního tunelu pro potřeby hlášek choroby z povolání. Věstník MZD ČR 2003; 10: 3–4.
6. Lukáš E. Příspěvek k otázce paréz n. ulnaris profesionálního původu. Pracovní lékařství 1967; 19: 26–29.
7. Van Rijn RM, Huisstede BM, Koes BW, Burdorf A. Associations between work-related factors and specific disorders at the elbow: a systematic literature review Rheumatology 2009; 48(5): 528–536.
8. Feuerstein M, Shaw WS, Lincoln AE, Miller VI, Wood PM. Clinical and workplace factors associated with a return to modified duty in work-related upper extremity disorders. Pain 2003; 102(1–2): 51–61.
9. Odusote K, Eisen A. An electrophysiological quantitation of the cubital tunnel syndrome. Can J Neurol Sci 1979; 6(4): 403–410.
10. Stewart JD. The variable clinical manifestations of ulnar neuropathies at the elbow. J Neurol Neurosurg Psychiatry 1987; 50(3): 252–258.
11. Shakir A, Micklesen PJ, Robinson LR. Which motor nerve conduction study is best in ulnar neuropathy at the elbow? Muscle Nerve 2004; 29(4): 585–590.
12. Kadaňka Z, Bednařík J, Voháňka S. Praktická elektromyografie. Brno: IDVPZ 1994.
13. Feinberg E. Nerve entrapment syndromes about the elbow. Top Clin Chiropr 1999; 6(4): 20–32.
14. Marras C, Midroni G. Proximal Martin-Gruber anastomosis mimicking ulnar neuropathy at the elbow. Muscle Nerve 1999; 22(8): 1132–1135.
15. Kimura J. Handbook of clinical neurophysiology. Volume 7. Peripheral Nerve diseases. Edinburgh: Elsevier 2006.
16. Dawson DM, Halett M, Wilbourn AJ. Entrapment neuropathies. 3rd ed. Philadelphia: Lippincott-Raven 1999.
17. Kincaid JC, Phillips IL, Daube JR. The evaluation of suspected ulnar neuropathy at the elbow. Normal conduction study values. Arch Neurol 1986; 43(1): 44–47.
18. Richardson JK, Green DF, Jamieson SC, Valentin FC. Gender, body mass and age as risk factors for ulnar mononeuropathy at the elbow. Muscle Nerve 2001; 24(4): 551–554.
19. Landau ME, Barner KC, Campbell WW. Optimal screening distance for ulnar neuropathy at the elbow. Muscle Nerve 2003; 27(5): 570–574.
20. Kern RZ. The Electrodiagnosis of Ulnar Nerve Entrapment at the Elbow. Can J Neurol Sci 2003; 30(4): 314–319.
21. Todnem K, Michler RP, Wader TE, Engstrom M, Sand T. The impact of extended electrodiagnostic studies in ulnar neuropathy at the elbow. BMC Neurol 2009; 9: 52.
22. Merlevede K, Theys P, van Hees J. Diagnosis of ulnar neuropathy. Muscle Nerve 2000; 23(4): 478–481.
23. Kanakamedala RV, Somnos DG, Porter RW, Zuccker RS. Ulnar nerve entrapment at the elbow localized by short segment stimulation. Arch Phys Med Rehabil 1988; 69(11): 959–963.
24. Kitzinger HB, Aszmann OC, Moser VL. Significance of electroneurographic parameters in the diagnosis of chronic neuropathy of the ulnar nerve at the elbow. Handchir Mikrochir Plast Chir 2005; 37(4): 276–281.
25. Azrieli Y, Weimer L, Lovelace R, Gooch C. The utility of segmental nerve conduction studies in ulnar mononeuropathy at the elbow. Muscle Nerve 2003; 27(1): 46–50.
26. Herrmann DN, Preston DC, McIntosh KA, Logigian EL. Localisation of ulnar neuropathy with conduction block across the elbow. Muscle Nerve 2001; 24(5): 698–700.
27. Landau ME, Barner KC, Murray ED, Campbell WW. Cold elbow syndrome: spurious slowing of ulnar nerve conduction velocity. Muscle Nerve 2005; 32(6): 815–817.
28. Kothari MJ, Heistand M, Rutkove SB. Three ulnar nerve conduction studies in patients with ulnar neuropathy at the elbow. Arch Phys Med Rehabil 1998; 79(1): 87–89.
29. Beekman R, van der Plas JP, Uitdehaag BMJ, Schellens RLLA, Visser LH. Clinical, electrodiagnostic, and sonographic studies in ulnar neuropathy at the elbow. Muscle Nerve 2004; 30(2): 202–208.
30. Friedrich JM, Robinson LR. Prognostic indicators from electrodiagnostic studies for ulnar neuropathy at the elbow. Muscle Nerve 2011; 43(4): 596–600.
31. Dunselman HH, Visser LH. The clinical, electrophysiological and prognostic heterogeneity of ulnar neuropathy at the elbow. J Neurol Neurosurg Psychiatry 2008; 79(12): 1364–1367.
32. Joon SY, Walker FO, Cartwright MS. Ulnar neuropathy with a normal electrodiagnostic and abnormal nerve ultrasound. Arch Phys Med Rehabil 2010; 91(2): 318–320.
33. Takahashi N, Robinson LR. Can we accurately measure the onset latency to the first dorsal interosseus? Muscle Nerve 2011; 43(1): 129–132.

www.florence.cz