

Zrakové funkce nedonošených dětí s perinatálním mozgovým postižením

Visual Functions in Premature Children with Perinatal Brain Injury

Souhrn

Cílem práce je zhodnocení zrakových funkcí nedonošených dětí, které prodělaly perinatální mozkové poškození. Do souboru byly zahrnuty děti s intraventrikulární hemoragií, periventrikulární leukomalacií, atrofií mozku a posthemoragickým hydrocefalem, který vyžadoval operaci. Při očním vyšetření jsme se zaměřili kromě základního vyšetření na zhodnocení vizu, refrakční vady a strabizmu. Normální nejlépe korigovanou zrakovou ostrost mělo pouze 35,4 % dětí. Refrakční vada se vyskytla v 55,8 %, převažovala hypermetropie (85,7 % dětí s refrakční vadou). Strabismus jsme zjistili v 47,9 %. Z výsledků vyplývá nutnost pravidelných očních kontrol nedonošených dětí s mozgovým postižením a časná kompenzace jejich zrakové vady.

Abstract

The aim of this work is to evaluate the visual functions in premature children who have suffered perinatal brain injury. The study includes children with intraventricular haemorrhage, periventricular leukomalacia, brain atrophy and post-haemorrhagic hydrocephalus, all of which have required surgery. In the course of ophthalmological examination, we checked visual acuity, refractive errors and strabismus. Only 35.4% of the children in the study group had normal visual acuity. Refractive errors were revealed in 55.8% of patients, with hypermetropia prevailing (85.7% of all children with refractive errors). We found strabismus in 47.9% of the children. It is clear from these results that regular ophthalmology checkups are essential for premature children with brain injury, as is early compensation of their ocular insufficiency.

D. Liláková¹, D. Hejčmanová¹,
J. Jakubec², E. Rencová¹

LF UK a FN Hradec Králové:

¹ Oční klinika

² Neurochirurgická klinika



MUDr. Dana Liláková, Ph.D.

Oční klinika LF UK

a FN Hradec Králové

Sokolská 581

500 05 Hradec Králové

e-mail: lilakovad@lfhk.cuni.cz

Přijato k recenzi: 18. 11. 2010

Přijato do tisku: 3. 5. 2011

Klíčová slova

nedonošené děti – posthemoragický
hydrocefalus – zrakové funkce

Key words

premature children – post-haemorrhagic
hydrocephalus – visual functions

Úvod

Poslední desetiletí přinesla významnou změnu v možnosti přežití nedonošených, výrazně nezralých dětí. S rozvojem neonatální intenzivní péče se značně snížila úmrtnost novorozenců s velmi nízkou porodní hmotností. Pokroky v péči o těžce nedonošené děti přispěly k tomu, že zatímco počet živě narozených dětí z nejnižších váhových skupin vzrostl jen mírně, počet dětí, které přežily neonatální období a byly propuštěny do domácí péče, se výrazně zvýšil.

Výraznější nezralost činí děti zranitelnější vůči perinatálnímu orgánovému poškození s možnými dlouhodobými nebo i trvalými dopady na funkčnost jednotlivých orgánových systémů.

Vývoj vidění závisí u dětí nejen na poškození sítnice při retinopatii nedonošených (ROP), ale také na poškození centrální nervové soustavy. Nezralá zraková dráha je zranitelná v důsledku různých perinatálních poškození. Vlivem asfyxie se u nedonošených dětí objevuje periventrikulární leukomalacie na podkladě hypoperfuze a trombotických infarktů. Jednou z nejcitlivějších oblastí k ischemickému poškození je parietookcipitální kortex. S tím jsou spojeny časté poruchy zraku různého stupně, které se projevují sníženou zrakovou ostrostí, defekty zorného pole, zrakovými percepčně-kognitivními potížemi, nystagmem, strabizmem, anomáliemi optického nervu ve smyslu hypoplazie nebo rozsáhlé exkavace. Jako první popsali neuropatologický nálezu při periventrikulární leukomalacii Banker a Larroche (1962). Ti objevili malá ložiska nekrozy, která přerušovala axony periventrikulárních traktů a jež zasáhla i do kortikospinálních traktů a optické radiace [1]. Oční potíže se mohou kombinovat s mentální retardací či centrální parézou.

S nedonošeností je spojeno také periventrikulární krvácení, které vzniká z germinální vrstvy vyvíjejícího se kortexu mimo ependym komor, což vede k periventrikulární hemoragii. Intraventrikulární hemoragie se objevují při krvácení z nezralých cév subependymální germinální matrix, u 50 % pacientů s nitrolebním krvácením se vyvine strabismus [2]. Intraventrikulární krvácení se objevuje u 30–40 % dětí v gestačním věku 32 týdnů a méně. Intraventrikulární hemoragie se dělí do čtyř stupňů. První stupeň: subependymální hemoragie, stupeň dvě: intraventrikulární

hemoragie bez dilatace komory, při třetím stupni je dilatace komory, ve čtvrtém stupni se přidává pronikání krve do okolního mozkového parenchymu. Od stupně krvácení se také odvíjí stupeň neurologického postižení dítěte, častěji se u těchto dětí vyskytují různé oční problémy [3].

Pro příčiny centrálního poklesu vidění se užívá termín central visual impairment (CVI). Jedná se o pokles vidění i při normálním očním nálezu. 36 % všech zrakově postižených dětí tvoří pacienti s CVI.

Soubor a metodika Vyšetřovaná skupina

Retrospektivní studie zahrnuje skupinu 14 nedonošených, výrazně nezralých dětí (28 očí), osm z nich prodělalo posthemoragický hydrocefalus, který vyžadoval neurochirurgickou operaci. Průměrný věk v této skupině byl 7,5 (4–11) roku, gestační věk při narození 26,86 (26–29) týdne, průměrná porodní hmotnost 1 106 (870–1 380) gramů. V druhé skupině je šest dětí s periventrikulární malacií (PVL), intraventrikulární hemoragií a difuzní atrofii mozku. Děti v této skupině byly sledovány pouze neurologicky, bez operačního zákroku. Průměrný věk při očním vyšetření byl 5,67 roku (5–6 let), průměrný gestační věk při narození byl 29 týdnů (27–31 týdnů), průměrná porodní hmotnost 1 056,67 g (550–1 490 g).

Očním lékařem je v současnosti sledováno devět dětí. Tři děti byly již z kontrol vyřazeny vzhledem k normálnímu nálezu, dvě děti nebyly zatím v oční péči.

Zraková ostrost

Zraková ostrost byla testována ze vzdálenosti pěti metrů na Snellenových optotypech, Pflügerových háčích, obrázkových optotypch. Použitá metoda závisela na schopnostech dítěte a jeho spolupráci. Zrakovou ostrost udáváme pro snazší zpracování v desetinných číslech.

Refrakce, sférický ekvivalent

Refrakci jsme vyšetřovali na přístroji auto-refraktor AR-800 firmy Nidek a přístroji Powerref firmy Erilens. Ze zjištěné refrakce jsme vypočítali sférický ekvivalent dle vzorce $SE = sf + (-cyl/2)$

(SE – sférický ekvivalent, sf – hodnota sférických dioptrií, cyl – hodnota cylindrických dioptrií).

Strabismus a binokulární vidění

Strabismus a binokulární rovnováhu jsme zjišťovali na synoptoforu typ 58 100, firmy Oculus. Vyšetřována byla velikost subjektivní a objektivní úchyly a fúze.

Výsledky

Výsledky zrakové ostrosti

V první skupině (osm dětí), které byly opeřovány pro hydrocefalus, zrakovou ostrost 1,0–0,8 dosáhlo pouze šest očí (37,5 %), 0,7–0,5 dosáhly čtyři oči (25 %), 0,4–0,3 mělo jedno oko (6,3 %), zrakovou ostrost 0,2–0,1 jsme zjistili u tří očí (18,8 %), zraková ostrost nižší než 0,1 byla prokázána u dvou očí (12,5 %). V posledním případě se jednalo o dítě s 5. stupněm retinopatie nedonošených, které má vidění na úrovni praktické slepoty (tab. 1). V druhé skupině (šest dětí) s PVL, intraventrikulárním krvácením a atrofií mozku dosáhly zrakovou ostrost 1,0–0,8 čtyři oči (33,3 %), 0,7–0,5 dosáhly tři oči (25 %), 0,4–0,3 měly tři oči (25 %), zrakovou ostrost 0,2–0,1 jsme zjistili u jednoho oka (8,3 %), zraková ostrost nižší než 0,1 byla prokázána u jednoho oka (8,3 %). I v tomto případě se jednalo o dítě s 5. stupněm retinopatie nedonošených, které má vidění na úrovni praktické slepoty. Nejlepší korigovaná zraková ostrost v kontrolní skupině zdravých dětí stejného věku byla ve 100 % 1,0 (tab. 1).

Refrakční vady

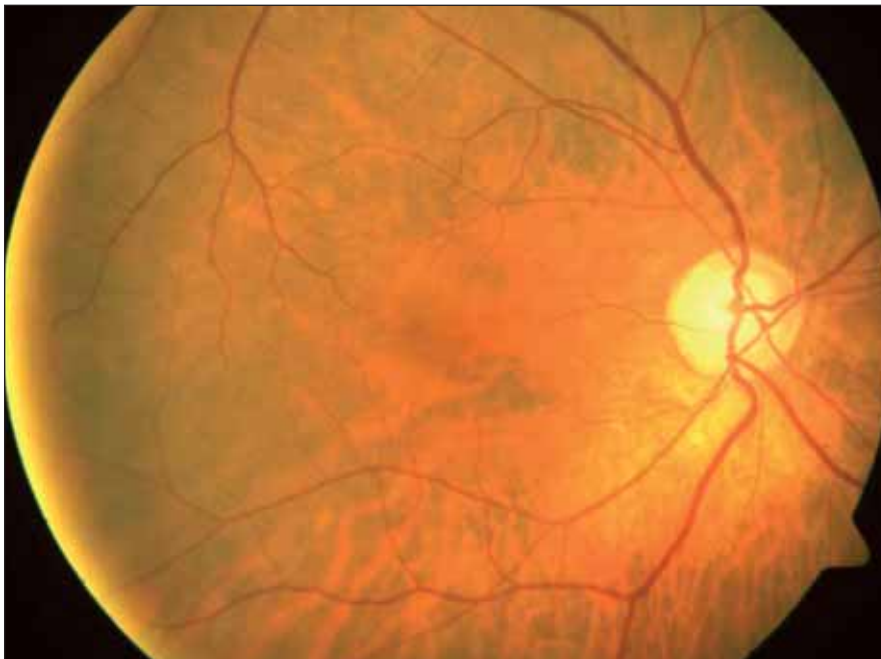
V našem souboru osmi dětí po operaci hydrocefalu tři děti (37,5 %) nosí brýle,

Tab. 1. Vízus nedonošených dětí a kontrolní skupiny.

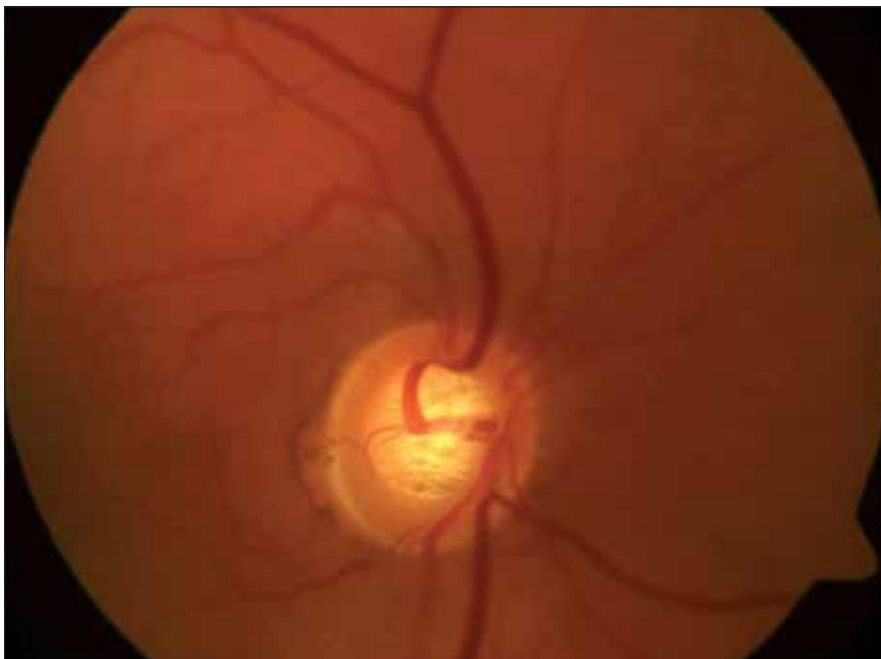
Vízus	1,0 až 0,8	0,7 až 0,5	0,4 až 0,3	0,2 až 0,1	< 0,1
děti po operaci hydrocefalu	6 (37,5 %)	4 (25 %)	1 (6,3 %)	3 (18,8 %)	2 (12,5 %)
ostatní mozkové poruchy	4 (33,3 %)	3 (25 %)	3 (25 %)	1 (8,3 %)	1 (8,3 %)
kontrolní skupina	36 (100 %)				

Tab. 2. Sférický ekvivalent nedonošených dětí a kontrolní skupiny.

Sférický ekvivalent	> -2,00	-1,5 až -0,25	0 až +1,00	+1,25 až +3,00	+3,25 až +5,00	Nelze vyšetřit
nedonošené děti po operaci hydrocefalu	0	0	6 (37,5 %)	4 (25 %)	4 (25 %)	2 (12,5 %)
nedonošené děti s jiným mozgovým postižením	1 (8,3 %)	1 (8,3 %)	5 (25 %)	3 (25 %)	1 (8,3 %)	1 (8,3 %)
kontrolní skupina		8 (22,2 %)	28 (77,8 %)			



Obr. 1. Atrofie papily zrakového nervu.



Obr. 2. Exkavace papily zrakového nervu.

všechny mají hypermetropickou korekci. Průměrná hodnota sférického ekvivalentu je 1,89. Rozložení hodnot sférického ekvivalentu je v tab. 2. Ve druhé skupině dětí nosí brýle tři děti (50 %), dvě mají hypermetropickou korekci, jedno dítě myopickou. Průměrná hodnota sférického ekvivalentu je 2,06 (tab. 2).

Strabismus a binokulární rovnováha

Strabismus u pacientů s posthemoragickým hydrocefalem byl zjištěn v pěti případech (62,5 %), u čtyř dětí (50 %) se jednalo o ezotropii, u jednoho dítěte (12,5 %) o exotropii. Ve druhé skupině (pouze neurologicky sledovaných dětí) s ostatními mozgovými poruchami se strabismus vyskytl ve dvou případech (33,3 %). V jednom případě se jednalo o ezotropii, v jednom o exotropii. V kontrolní skupině zdravých dětí se strabismus ani nystagmus nevyskytoval.

Nález na optickém nervu

U čtyř dětí (50 %) (z osmi, které byly operovány pro hydrocefalus) byla zjištěna subatrofie optického nervu (obr. 1). Exkavace optiku (obr. 2) jsme pozorovali ve dvou případech (12,5 %). Ve skupině dětí s jiným mozgovým postižením byla subatrofie optiku zjištěna u dvou dětí (33,3 %), exkavace optiku u jednoho pacienta (16,7 %).

Celkové potíže

Ve skupině osmi dětí, které byly pro hydrocefalus operovány, mělo sedm dětí (87,5 %) motorické problémy. Jednalo se o parézy, dětskou mozkovou obrnu. Ve čtyřech případech se současně s pohybovým postižením vyskytl strabismus. U šesti pacientů s ostatními typy mozgových poruch měly motorické potíže čtyři děti (66,7 %); ve všech případech se jednalo o dětskou mozkovou obrnu (DMO).

Pohybové potíže se zároveň se strabizmem vyskytly u jednoho dítěte.

Diskuze

Intraventriculární hemoragie může způsobit posthemoragický hydrocefalus. Využívají se v prvních třech týdnech života, ale až v 90 % případů vzniká do tří dnů po narození. V léčbě dominuje chirurgické řešení. Úspěšnost operace záleží na tíži IVH.

Obecně je udáván normální vývoj dítěte s posthemoragickým hydrocefalem v 35 %. Mírné postižení je popisováno asi ve 20 % případů, střední také ve 20 % a těžké asi u 15 % pacientů [4].

Ulivem mozkových lézí na kvalitu vidění u nedonošených dětí se zabývala řada autorů. Například Pike et al [2] potvrdili zhoršení zrakové ostrosti, zvýšený výskyt refrakčních vad a strabizmu u nedonošených dětí s periventriculární leukomalacií a intraventriculární hemoragií. Také v naší studii se prokázal větší výskyt celkových i očních vad u dětí s perinatálním mozkovým poškozením, jejichž závažnost ve většině případů souvisela se závažností neurologického postižení.

Centrální zraková ostrost ve vyšetřované skupině byla v porovnání se zdravou kontrolní skupinou normální pouze u 35,4 % vyšetřených dětí.

V našem souboru se strabismus vyskytl v 62,50 %; resp. v 33,3 %, převládala ezotropie, která tvořila 80 % a 50 % všech případů. Převahu ezotropie ve vyšetřovaném souboru zjistili také Jacobson et al [5]. Ti vyšetřili 48 dětí s periventriculární leukomalacií, strabismus zaznamenali u 44 dětí (91,7 %), z nichž 30 (68,2 %) mělo ezotropii. Výskyt strabizmu v populaci donošených dětí je udáván ve 4 %, z toho ezotropie tvoří 60 %.

Ve skupině dětí s hydrocefalem se z refrakčních vad vyskytla pouze hypermetropie a astigmatismus, u dětí

s jiným mozkovým postižením byla přítomna i myopie, ovšem pouze u dvou očí (16,7 %). Sférický ekvivalent vyšší než +3,25 D byl zjištěn u 25 % dětí s hydrocefalem a u 8,33 % očí pacientů s jiným mozkovým postižením. Převahu hypermetropií ve zkoumané skupině 23 nedonošených dětí zjistili také Spierer et al [6]. Dvacet jedna dětí v jeho skupině bylo hypermetropických a jen dvě myopické. Saunders et al [7] ve své skupině pozorovali vyšší četnost hypermetropie u dětí se změnami na ultrazvuku mozku.

V 62,5 %, resp. 50 % případů byla zjištěna u našich pacientů patologie terče zrakového nervu. 50 %, resp. 33,3 % případů tvořila subatrofie terče zrakového nervu, v 12,5 %, resp. 16,7 % se vyskytla exkavace papily zrakového nervu.

Zatímco nejčastější příčinou subatrofie či atrofie je útlak optické dráhy při hydrocefalu, exkavace je způsobena transsynaptickou degenerací. Kritickým obdobím pro vznik exkavace je 29. až 34. týden gestačního věku. Dutton [8] popisuje její výskyt především u pacientů s periventriculární leukomalacií. Denne et al [9] udávají jako nejčastější příčinu atrofie optiku u dětí nedonošenost, perinatální asfyxii a vrozené poškození mozku. U těchto dětí zjistili vyšší prevalenci těžkého postižení vidění, mentální retardace a dalších celkových potíží.

87,5 %, resp. 66,7 % dětí ze skupiny mělo motorické potíže. Současný výskyt zrakových a motorických postižení v důsledku centrálních mozkových defektů popsala řada autorů. Například Huo et al [10] objevili neurologické defekty u 75 % pacientů s centrální příčinou postižení zraku.

Závěr

Výsledky studie potvrzují zvýšený výskyt refrakčních vad a strabizmu ve skupině

nedonošených dětí s perinatálním mozkovým postižením. Závažnější komplikace jsou u pacientů po operaci posthemoragického hydrocefalu, ale i děti, které operaci nevyžadovaly, měly normální zrakovou ostrost pouze ve 33,3 %.

Výsledky ukazují nutnost pravidelných očních kontrol těchto pacientů a důležitost podchycení dětí s perinatálním mozkovým postižením ve velmi raném věku. Důraz musí být kladen na maximální péči o pacienty s celkovými potížemi, u kterých jsou oční problémy častější a vedou k dalším komplikacím při snaze o zapojení dítěte do normálního života.

Literatura

- Jacobson L, Dutton G. Periventricular leukomalacia: an important cause of visual and ocular motility dysfunction in children. *Surv Ophthalmol* 2000; 45(1): 1–13.
- Pike MG, Holmström G, de Vries LS, Pennock JM, Drew KJ, Sonksen PM et al. Patterns of visual impairment associated with lesions of the preterm infant brain. *Dev Med Child Neurol* 1994; 36: 849–862.
- Phillips J, Christiansen P, Ware G, Landers S, Kirby RS. Ocular morbidity in very low birth-weight infants with intraventricular hemorrhage. *Am J Ophthalmol* 1997; 123(2): 218–223.
- Cinalli G, Maixner WJ, Sainte-Rose C. *Pediatric Hydrocephalus*. 1st ed. Milan: Springer Verlag 2004.
- Jacobson L, Ygge J, Flodmark O, Ek U. Visual and perceptual characteristics, ocular motility and strabismus in children with periventricular leukomalacia. *Strabismus* 2002; 10(2): 179–183.
- Spierer A, Royzman Z, Kuint J. Visual acuity in premature infants. *Ophthalmologica* 2004; 218(6): 397–401.
- Saunders KJ, McCulloch DL, Shepherd AJ, Wilkinson AG. Emmetropisation following preterm birth. *Br J Ophthalmol* 2002; 86(9): 1035–1040.
- Dutton G. Congenital disorders of the optic nerve: excavations and hypoplasia. *Eye* 2004; 18(11): 1038–1048.
- Denne C, Käsmann-Kellner B, Ruprecht KW. Prevalence of optic atrophy and associated ocular and systemic diseases in a department of paediatric ophthalmology. *Klin Monatsbl Augenheilkd* 2003; 220(11): 767–773.
- Huo R, Burden S, Hoyt C. Chronic visual impairment in children: etiology, prognosis, and associated neurological defects. *Br J Ophthalmol* 1999; 83(6): 670–675.