

Oboustranná ischemická retinopatie a neuropatie optiku jako izolovaný oční projev vysokohorské nemoci – kazuistika

Bilateral Ischemic Retinopathy and Optic Neuropathy as an Isolated Ophthalmic Clinical Entity in Altitude Sickness – a Case Report

Souhrn

Autoři referují o případě oboustranného ischemického poškození cévnatky, sítnice a zrakového nervu u pacientky s náhle vzniklým nebolestivým poklesem zrakových funkcí, které znamenala na konci měsíčního cestování po Nepálu spojeného s občasným pobytem v nadmořských výškách okolo 5 000 metrů nad mořem. Při vstupním očním vyšetření byl zjištěn asymetrický edém terčů zrakových nervů více vlevo, jenž byl doprovázen zhoršením zrakové ostrosti a dolním altitudinálním defektem zorného pole. Provedená vyšetření vyloučila infekční, autoimunitní (neinfekční) či demyelinizační etiologii zánětlivých projevů na očním pozadí. Po nasazení terapie kortikosteroidy a acetazolamidem perorálně došlo k postupnému vymizení ischemických a zánětlivých změn na očním pozadí, zůstal však trvalý pokles zrakových funkcí vlevo a tomu odpovídající subatrofie terče zrakového nervu, což je dle dostupné literatury vzácný jev.

Abstract

The authors relate a case of bilateral ischemic damage to the choroid, retina and optic nerve in a patient with sudden painless damage to vision that she suffered at the end of a month in Nepal which involved short trips to altitudes of around 5000 m. At initial ophthalmic examination she presented with asymmetrical oedema of the optic nerve discs, more pronounced in the left eye, with reduced visual acuity and lower altitudinal visual field defect. The results of tests and examinations were negative for infectious, auto-immune and demyelinating aetiology of the fundus. Treatment with corticosteroids and aceazolamid produced good results – resolution of ischemic and inflammatory changes in the fundus. In this case, a permanent deterioration of visual function in the left eye corresponding to subatrophy of the optic nerve head was observed, according to the literature a rare condition.

**N. Jirásková¹, E. Rencová¹,
O. Renc², P. Rozsival¹**

LF UK a FN Hradec Králové:

¹ Oční klinika

² Radiologická klinika



prof. MUDr. Naďa Jirásková, Ph.D.

Oční klinika

LF UK a FN Hradec Králové

Sokolská 581

500 05 Hradec Králové

e-mail: jiraskova.nada@fnhk.cz

Přijato k recenzi: 20. 1. 2011

Přijato do tisku: 8. 4. 2011

Klíčová slova

vysokohorská nemoc – ischemická neuropatie optiku – vysokohorská retinopatie

Key words

altitude sickness – ischemic optic neuropathy – high-altitude retinopathy

Podpořeno výzkumným záměrem

MZO 001179906.

Úvod

Vysokohorská nemoc (Altitude Sickness, AS) vzniká již při výškách nad 2 500 až 3 500 metrů nad mořem (m) v prostředí, kde je snížený atmosférický tlak vzduchu a snížený parciální tlak kyslíku (pO_2), což způsobuje hypoxii organismu. Jedná se o syndrom složený ze čtyř klinických jednotek, z nichž jedna či více mohou být vyjádřeny v různém stupni a intenzitě [1]. Mezi tyto klinické jednotky řadíme:

- akutní formu horské nemoci doprovázenou závratí (Acute Mountain Sickness, AMS)
- vysokohorskou retinopatii (High-Altitude Retinopathy, HAR),
- akutní vysokohorský edém mozku (High-Altitude Cerebral Edema, HACE)
- akutní vysokohorský plicní edém (High-Altitude Pulmonary Edema, HAPE) [1].

Cílem této práce je referovat o izolovaném projevu vysokohorské nemoci, jež se projevila jako oboustranná vysokohorská retinopatie s ischemií optického nervu s vzácně se vyskytujícími trvalými následky v podobě parciální atrofie optiku a zhoršení zrakových funkcí.

Klinické pozorování

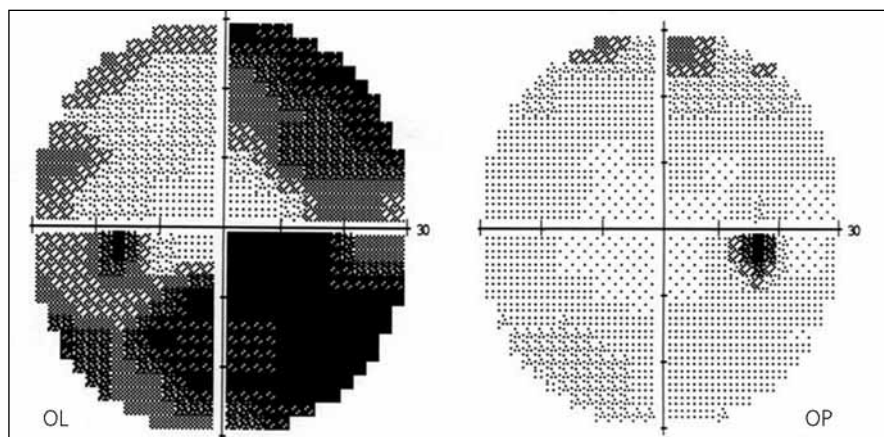
Osmapadesátiletá žena byla na měsíční turistické cestě v Indii a Nepálu, kde se pohybovala i ve výškách okolo 5 000 m. V posledních dnech pobytu začala vnímat šedou clonu před levým okem doprovázenou poklesem centrální zrakové ostrosti (CZO). Poškození zraku bylo bezbolestné, pacientka měla jen mírné bolesti hlavy a vadilo jí přímé světlo. Jiné celkové příznaky (malátnost, slabost, nauzea, zvracení, zhoršené dýchání, zmatenost) nemocná nepocítovala. V cizině na vyšetření nešla, rozhodla se počkat až po návratu do vlasti. Druhý den po příletu navštívila spádovou oční lékařku, která diagnostikovala oboustranný asymetrický edém terčů zrakových nervů (ZN) a odeslala pacientku na naši kliniku.

Při vstupním vyšetření byla zraková ostrost pravého oka 1,0 a levého oka 0,5 paracentrálně. Vyšetření zorného pole (prahové vyšetření centrálních 30 stupňů zorného pole statickým automatickým perimetrem Humphrey II) prokázalo normální nález vpravo a dolní altitudinální skotom a defekty v horním nazálním kvadrantu vlevo (obr. 1). Motilita bulbů byla bez omezení, diplopii pacientka neudávala. Vyšetření zornicových reakcí proká-

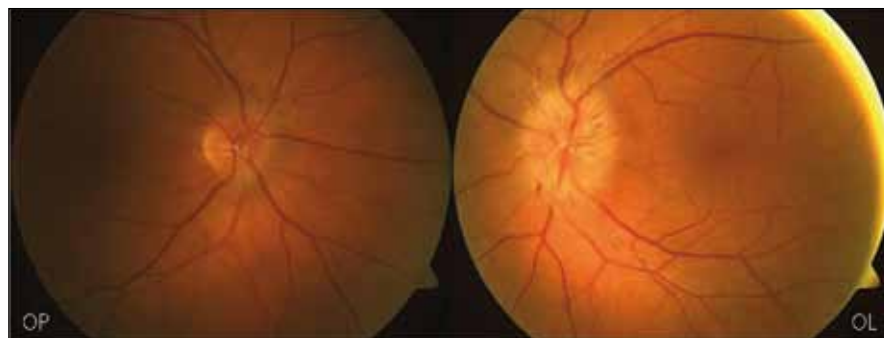zalo relativní aferentní pupilární defekt 2. stupně vlevo. Přední segment oční byl oboustranně normální, na fundu byl vlevo rozvinutý a vpravo incipientní edém terčů ZN. Terče byly oboustranně, více vlevo, neohraničené, prosáklé, vény i arterie dilatované, obklopené jemnými exsudáty a plaménkovitými hemoragiemi (obr. 2).

Z osobní anamnézy vyplynulo, že se pacientka léčí s chronickým zánětem močových cest a prodělala excizi bazaliomů z oblasti zad. Alergii neudává. Nekuřačka. Přísátí klišéte popírá, před odjezdem do Nepálu se nechala očkovat proti hepatitidě B a břišnímu tyfu.

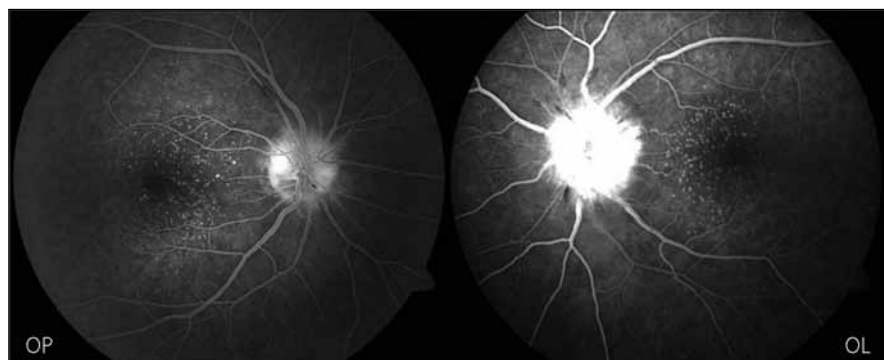
Fluorescenční angiografie (FAG) prokázala v choroideální fázi defekt náplně cévnatky v oblasti zadního pólu oka s převážující intenzivní hyperfluorescencí terčů ZN. Arterie měly nepravidelný průsvit s hrudkovitými konturami reliéfu cévní stěny, při naplnění cévní stěny barvivem bylo zřetelné prosakování do okolní tkáně. Jen místy byly cévní úseky překryty exsudáty či hemoragiemi. V arteriální fázi vynikly mnohočetné bělavé body defektů retinálního pigmentového epitelu zasahující centrální krajinu včetně makuly. Nález byl oboustranný, více vyjádřený vlevo a potvrdil diagnózu ischemického edému terčů



Obr. 1. Vstupní vyšetření zorného pole OPL.



Obr. 2. Nález na fundu OPL při vstupním vyšetření.



Obr. 3. FAG OPL při vstupním vyšetření.

ZN a ischemicko-zánětlivých změn vaskulárního řečiště cévnatky a sítnice (obr. 3).

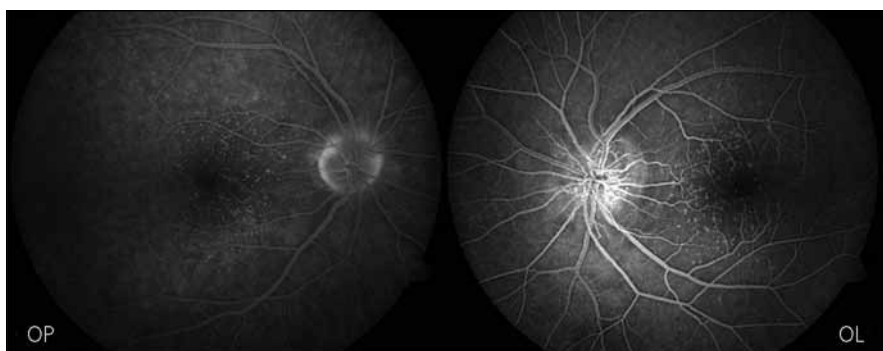
Neurologický nález byl ve fyziologických mezích, bez ložiskových změn. Byla provedena i série laboratorních a zobrazovacích vyšetření k vyloučení jiné možné příčiny oční patologie. MR mozku odhalila pouze suspektní drobnou arachnoidální cystu parasylviovsky vlevo bez známek expanzivního chování, jinak byl nález přiměřený věku bez průkazných patologických expanzí intrakraniálně. Skiografický nález na plicích a srdci byl přiměřený věku a konstituci pacientky, plicní parenchym bez ložiskových či infiltrativních

změn. Základní biochemická a hematologická laboratorní vyšetření přinesla normální výsledky, zánětlivé markery byly rovněž v normě. Sérologická vyšetření na možná infekční agens (borelie, viry, toxoplazma) byly též negativní. Specializovaná imunologická vyšetření rovněž nepotvrdila přítomnost systémové autoimunitní choroby. Lumbální punkci pacientka odmítla.

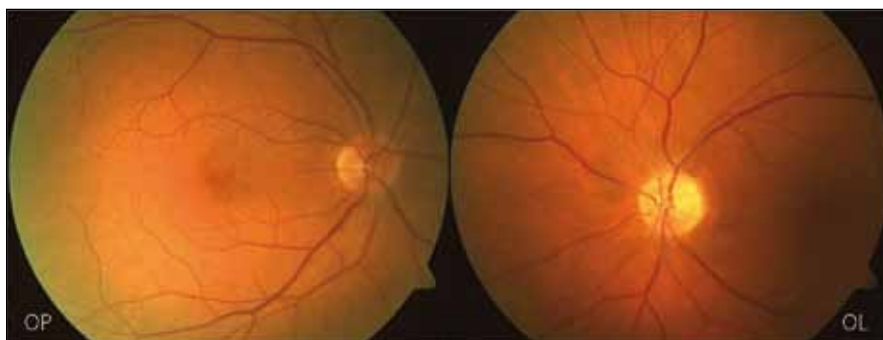
Ohledně stanovení diagnózy byla zahájena antiedematózní a protizánětlivá léčba kortikosteroidy (prednison 1 mg/kg/den) a acetazolamidem 1 g/den perorálně za substituce kalia a antiulcerózní

prevence (omeprazol). Léčbu pacientka dobře snášela. Na očním pozadí byl již po týdnu patrný ústup edému terčů ZN a vstřebávání exsudátů podél cév. Kontrolní FAG dva a tři týdny po zahájení léčby potvrdilo ústup hyperperfuze reakce ve formě prosakování kontrastní látky z retinálních cév na terči ZN a postupné mizení edémů terčů ZN (obr. 4). Zrakové funkce se však ani v této fázi nezlepšily. Léčba byla postupně vysazena.


Dva měsíce po začátku potíží nebyly již na očním pozadí žádné známky edému terčů ZN, na levém oku byla již patrná subatrofie terče. Původní perivaskulární exsudáty na terčích ZN byly vstřebány, počáteční dilataci cév prozrazovaly bělavé doprovodné proužky nyní normalizovaného cévního kalibru (obr. 5). Ke zlepšení zrakových funkcí levého oka však nedošlo, zraková ostrost zůstala 0,5 paracentrálně a na perimetru zůstal dolní altitudinální defekt a skotom v horním nazálním kvadrantu (obr. 6).



Obr. 4. Kontrolní FAG tři týdny po zahájení léčby.



Obr. 5. Nález na fundu OPL dva měsíce od začátku obtíží.



Obr. 6. Zorné pole OPL dva měsíce od začátku obtíží.

Diskuze

Vysokohorská nemoc je známa od roku 1969 [2]. Hlavní příčinou je snížení barometrického tlaku s poklesem množství kyslíku ve vdechovaném vzduchu. V organismu vystaveném hypobarické hypoxii nastává kompenzační vazodilatace venózní i arteriální. Vzniklá hyperperfuze je příčinou výstupu tekutiny do tkání. Edém mozku a edém plic jsou známy jako vitálně závažné projevy vysokohorské nemoci [3]. Hyperperfuze se ovšem týká i retinálních a choroidálních cév. Bosch et al [4] popisují po úvodní vazodilataci při překročení výšky okolo 6 200 m vazokonstrikci retinálních cév, u choroidálních cév vazodilatace trvala. O možné hemokoncentraci při pobytu ve vysokohorském prostředí, jehož projevem jsou trvalé hemiparézy vlivem tromboembolizmu, se zmiňuje Clarke [3]. Müller-Eidenböck et al [5] si všimli u části horolezců ve výšce nad 5 000 m paradoxní vazokonstrikce retinálních cév, mluví proto o možné okulární vaskulární dysregulaci. Rennie et al [6] v 15členné skupině horolezců našli retinální hemoragie u 33 % Američanů, ale u žádného ze šerpů. Bosch et al [7] objevili u 57 % zdravých horolezců edém papily zrakového nervu vlivem hypoxií indukovaného edému mozku. Šlo tedy o městnavou papilu, která se po léčbě upravila bez trvalého poškození zrakových funkcí.

Námi popsany nález je ovšem jiný. Při první návštěvě jsme pozorovali edém terčů ZN více vyjádřený vlevo s dilatací retinálních vén i arterií, s prosakováním ve formě exsudátů obklopujících tyto cévy a s plaménkovitými hemoragiemi v oblasti papil. Jejich příčinou je zvýšená vulnerabilita stěny dilatovaných cév. Fluorescenční angiografie potvrdila edém papil na ischemickém podkladě při výrazné ischemii cévnatky na zadním pólu. Jde tedy o typický obraz přední ischemické neuropatie optiku, se kterou se většinou setkáváme u starších osob s aterosklerotickým postižením cév. Vývoj klinického i funkčního nálezu po léčbě naší diagnózu ischemie optiku potvrdil. Normalizace původně dilatovaných retinálních arterií i vén po léčbě je jasně patrná z doprovodných proužků podél těchto cév na papile (proužky jsou stopou rozsahu původní vazodilatace). Na levém oku došlo vzhledem k rozsahu ischemického postižení optiku již v době nasazení léčby k trvalým následkům charakterizovaným subatrofií terče ZN a poškozením zrakových funkcí.

Vpravo na základě mírnějšího stupně ischemie a edému (časná fáze) zůstaly zrakové funkce prakticky normální.

Na rozdíl od případů zde popsaných ostatními autory jde o trvalé zhoršení zrakové ostroty i zorného pole levého oka. Náš případ má i další významnou odlišnost: nejde o trénovanou aklimatizovanou horolezkyni. Hlavně absence aklimatizace má svůj význam: Clarke [3] doporučuje vysokohorskému turistovi pomalu dojít do výšky 2 500 m a tam vybudovat základní tábor. Poté vystupovat denně po 300–500 m výše a zde denně přečkat noc. Jedině takto pozvolna je možno dosáhnout bezpečně nadmořské výšky 3 000 a více metrů. S tímto režimem ostře kontrastuje režim „putování“ naší nemocné. Ta „občas“ vyjela autobusem do nadmořské výšky nad 3 500 m, tam určitou dobu pobývala a poté zase sjela dolů. A to několikrát opakovala. Tento způsob cestování je vysoce rizikový a je na pováženou, že byl organizován s průvodcem (cestovní kanceláři).

Závěr

Daný případ by měl být mementem pro všechny, kteří bez znalosti problematiky vysokohorské nemoci absolvují zájezdy do velehor bez potřebné aklimatizace, a zároveň výstrahou pro ty, kteří tyto zájezdy pro netrénované jedince pořádají.

Literatura

1. Wiedman M, Tabin GC; High-altitude retinopathy and altitude illness. *Ophthalmology* 1999; 106(10): 1924–1927.
2. Morris DS, Sommer J, Donald MJ, Mc Cormick IJ, Bourne RR, Huang SS et al. The eye altitude. *Adv Exp Med Biol* 2006; 588: 249–270.
3. Clarke C. Acute mountain sickness: medical problems associated with acute and subacute exposure to hypobaric hypoxia. *Postgrad Med J* 2006; 82(973): 748–752.
4. Bosch MM, Merz TM, Barthelmes D, Petrig BL, Truffer F, Bloch KE et al. New insights into ocular blood flow at very high altitudes. *J Appl Physiol* 2009; 106(2): 454–460.
5. Müllner-Eidenböck A, Rainer G, Strenn K, Zidek T. High-altitude retinopathy and retinal vascular dysregulation. *Eye* 2000; 14(5): 724–729.
6. Rennie D, Morrissey J. Retinal changes in Himalayan climbers. *Arch Ophthalmol* 1975; 93(6): 395–400.
7. Bosch MM, Barthelmes D, Merz TM, Bloch KE, Turk AJ, Hefti U et al. High incidence of optic disc swelling at very high altitudes. *Arch Ophthalmol* 2008; 126(5): 644–650.



Mental Dysfunctions &
Other Non-Motor Features in
Parkinson's Disease &
Related Disorders

Submit your abstract now

8th International Congress
On Mental Dysfunction & Other
Non-Motor Features In Parkinson's Disease
and Related Disorders

MDPD 2012

Intercontinental Hotel Berlin, Germany, May 3 - 6 2012

www.kenes.com/mdpd

