

Organizovaný chronický subdurální hematom – kazuistiky

Organised Chronic Subdural Haematoma – Case Reports

Souhrn

Chronický subdurální hematom je velmi časté onemocnění typicky postihující starší pacienty. Léčba je obvykle jednoduchá – vypuštěním kolikvovaného hematomu z malého přístupu. Komplikovanější průběh nastává v případech, kdy subdurálně probíhají i fibrotizační změny s vývojem sept. Velmi vzácně může být fibrotizace dominantní s vývojem organizované masy. Diagnostika této raritní situace je na standardně prováděném CT nemožná, obvykle se zobrazí pouze hyperdenzní linie sept. I opakované evakuace s laváží jsou neúspěšné, vždy bývá nutné nakonec provést odstranění hmot z kraniotomie. Představujeme tři takové případy z celkových 201 (1,5 %) chronických subdurálních hematomů léčených na naší klinice během let 2005 až 2010. U všech došlo po radikálním odstranění hmot k postupné úpravě klinického stavu a okamžitému zlepšení CT nálezu.

Abstract

Chronic subdural haematoma is a very common disease of older age. The treatment is usually simple, consisting of evacuation, usually via a burr-hole craniotomy. A more complicated clinical course may be presented by the presence of subdural membranes arising out of increasing fibrotization. Very occasionally, this may predominate and lead to development of an organized mass. Diagnosis based on CT is not possible, because only hyperdense membranes are usually shown. Repeated evacuations with irrigation are unsuccessful; all these cases are finally treated by removal of an organized mass by craniotomy. We present three such cases from 201 (1.5%) chronic subdural haematomas treated at our department between 2005 and 2010. Clinical status and CT findings improved after radical elimination of organized matter in all cases.

R. Kaiser, L. Houšťava,
L. Mencl, P. Haninec

Neurochirurgická klinika 3. LF UK
a FN Královské Vinohrady, Praha



MUDr. Radek Kaiser
Neurochirurgická klinika
3. LF UK a FNKV
Šrobárova 50
100 34 Praha 10
e-mail: kaiser@fnkv.cz

Přijato k recenzi: 30. 11. 2010
Přijato do tisku: 7. 3. 2011

Klíčová slova

chronický subdurální hematom –
organizovaný subdurální hematom

Key words

chronic subdural hematoma – organized
subdural hematoma

Výsledky práce vznikly za podpory
výzkumného záměru MSM 0021620816.

Úvod

Chronický subdurální hematom (CSDH) má většinou typický průběh. Rozvíjí se 3–6 týdnů po drobném, často neuvědoměném kraniotraumatu a v čase diagnózy je na CT viditelný jako hypodenzní plášťový útvar naléhající na hemisféru [1,2]. Vzácněji je nalezen v jiných lokalizacích [3]. Není-li vývoj hematomu dokončen, potom je patrný na CT jako izodenzní masa subchronického krvácení. I když nejsou dosud jednotně uznané postupy pro léčbu, převládá evakuace z návrtu či malé kraniotomie s laváží subdurálního prostoru. Pooperační CT obvykle ukáže redukci přesunu střední čáry a útlaku hemisféry, zbytky krve v subdurálním prostoru a často i vzduch. Za recidivu krvácení je obvykle považováno novým zakrvácením způsobené symptomatické zvětšení subdurálního prostoru nebo asymptomatické, avšak na kontrolním CT progresující, rozšíření nad 10 mm. Recidivy se vyskytují ve 3–37 % případů a jsou často způsobeny přítomností sept patrných na CT jako hyperdenzní linie v hematomu. Tento stav vyžaduje opakované evakuace, často z jiných lokalit. Při neúspěchu se přistupuje k otevřené operaci s odstraněním zevní části pouzdra [1,2]. Vzácnou komplikací je přítomnost tzv. organizovaného hematomu. Jedná se o tuhou, fibrózně změněnou masu mající necharakteristický vzhled na CT, podle kterého je prakticky neodhalitelný a radiologem bývá nález popsán pouze jako chronický hematom s přítomností sept.

Tab. 1. Pacienti s nálezem organizovaného chronického SDH.

	Věk	Šíře hematomu (mm)	Přetlak střední čáry (mm)	Kraniotrauma v anamnéze
I.	80	23	10	není známo
II.	79	29	12	není známo
III.	54	28	14	cca 4 týdny

impulz vedoucí k jeho tvorbě není znám. Po iniciálním zakrvácení nastupují typicky chronické změny hematomu – v rámci lokálního zánětu vytvoří fibroblasty vnitřní a vnější membránu – hematoma se opouzdří a kolikvuje. Zde však po několika týdnech začne nad kolikvací převažovat fibrotizace s tvorbou sept, která obsahují velmi fragilní neokapiláry. Ty opakovaně praskají, přičemž čerstvé zakrvácení podporuje další aktivitu fibroblastů. Výsledkem je vznik buď trabekulární struktury s drobnými lakunami kolikvaného hematomu, nebo úplně solidní masy [4]. Jako raritní komplikace byl popsán i nález kalcifikovaného hematomu majícího často vztah k proběhlé meningitidě [5].

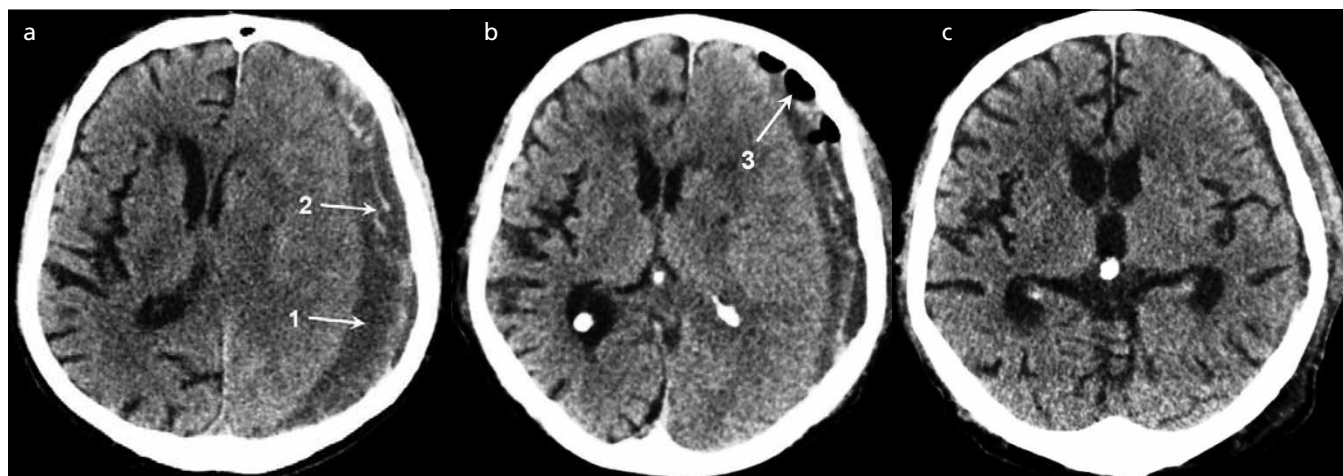
Metodika

Retrospektivní studií byl analyzován soubor pacientů operovaných pro CSDH na naší klinice v letech 2005–2010. Všichni byli přijati po jeho nález na CT primárně k evakuaci z trepanace. Ta byla provedena ve většině případů v analgosedaci nad centrem krvácení, vždy následovala laváž subdurálního prostoru, a pokud ne-

došlo k rychlé reexpanzi mozku, resp. při atrofii mozku, byl ke konci operace zaveden na dva až tři dny drén na samospád. Pacienti byli po výkonu observováni. Kontrolní CT byla prováděna 3. a 10. pooperační den, následně byla dle velikosti rezidua provedena reevakuace (nebo pokus o ni) či další observace s CT kontrolou.

Výsledky

Mezi 180 pacienty s celkem 201 operovanými symptomatickými CSDH se vyskytly tři případy organizovaného hematomu (1,5 %; tab. 1). Všichni byli muži, dva vysokého věku, třetí 54letý. Pouze u něj, aktivního sportovce, byla anamnéza pádu na hlavu při běžkaření. Průměrná šíře CSDH i přetlak střední čáry byly ve srovnání s ostatními pacienty vyšší (26,6 mm ku 18 mm a 12 mm ku 10 mm). U všech byla na CT popsána septa, stejně jako u 20,4 % zbylých CSDH, která však byla vždy vyřešena jednou až třemi evakuacemi z trepanace s laváží subdurálního prostoru. U těchto tří pacientů byla první či další evakuace z návrtu bez většího efektu a zlepšení klinického stavu



Obr. 1. Nativní CT nálezy u pacienta z kazuistiky 1.

- Před první operací – hypodenzní hematoma (1) s vnitřními septy (2).
- Kontrolní pooperační snímek s výskytem bublin vzduchu (3) s velkým reziduem hematomu.
- Kontrolní snímek měsíc po otevřené operaci s dobrým nálezem.

i normalizace CT nálezu bylo dosaženo až po radikálním odstranění organizovaných hmot z kraniotomie. Histopatologické vyšetření provedené ve všech případech potvrdilo nález granulační tkáně s četnými fibroblasty a ojedinělými neokapilárami.

Kazuistika 1

Osmdesátiletý pacient byl přijat k evakuaci rozměrného CSDH obsahujícího septa nad levou hemisférou šíře až 23 mm s přetlakem střední čáry o 10 mm (obr. 1a). Dle rodiny postupné horšení stavu – dysfázie, porucha hybnosti pravostranných končetin, postupně přestal chodit. Anamnéza úrazu nebyla známa. Vzhledem k těžkému stavu proveden pokus o evakuaci z návrtu v celkové anestezii, po durotomii došlo k odtoku malého množství černé tekutiny, následná laváž byla téměř nemožná pro přítomnost sept. Kontrolní CT provedené následující den ukazuje mírné zmenšení tloušťky hematomu na 18 mm a přetlaku střední čáry na 7 mm (obr. 1b). Po zastavení sedace spontánně otevíral oči a flektoval levostranné končetiny. Pro rozvoj melény a enterorhagie, jejichž zdroj nebyl nalezen, byl další výkon odložen. Po stabilizaci a zavedení tracheostomie byla osmý pooperační den po kontrolním CT, které bylo prakticky totožné s předchozím, provedena druhá operace. Po durotomii byla tvrdá plena snadno odpreparována od tuhé lesklé masy široké asi 1 cm (obr. 2a). Po jejím prostřihnutí vyteklo velké množství žluté tekutiny. Organizované hmoty byly postupně odstraněny do širokého okolí (obr. 2b). Ve střední části byla pod membránou patrná fluktuace, po její ruptuře vytekla opět žlutá tekutina.

Následovaly další dvě vrstvy sept, poslední vrstva – vnitřní list – volně v malém okrsku naléhala na mozek, v širším okolí však k mozku pevně Inula. Membrány byly odstraněny, vnitřní list byl perforován v místě fluktuace a ponechán in situ (obr. 2c). CT po výkonu ukázalo dobrý nález, přetlak střední čáry vymizel, subdurálně byly patrné jen zbytky krve a drobný pneumocefalus. Při překladau na neurologii byl apatický, abulický, hemiparetický vpravo. Poslední CT po měsíci zobrazilo velmi dobrý pooperační stav (obr. 1c). Půl roku od výkonu byl již v domácí péči, soběstačný, chodící, přetrvávalo zpomalené psychomotorické tempo, GOS 4.

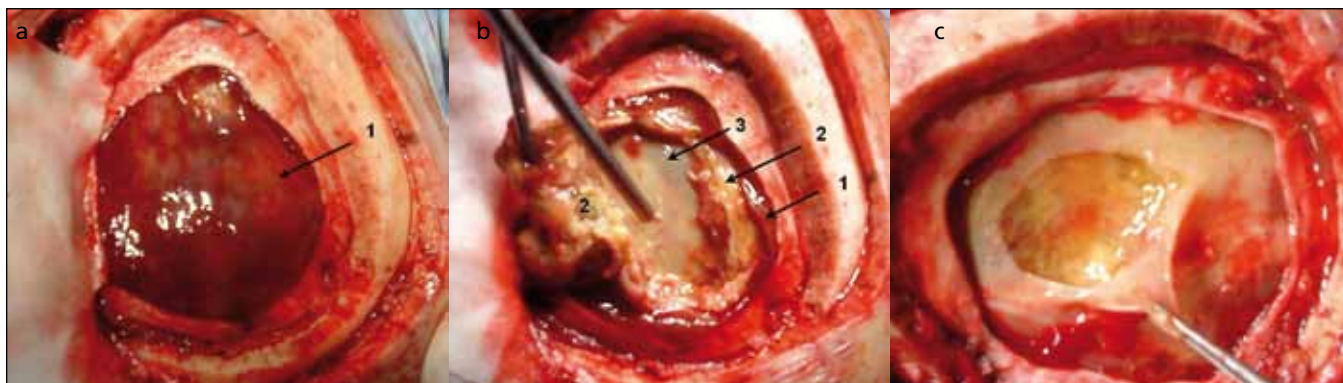
Kazuistika 2

Pacient (79 let) byl odeslán praktickým lékařem na internu s podezřením na ischemickou CMP pro týden trvajících parézu pravé horní končetiny, dysfázii a dezorientaci. Na CT byl zobrazen velký septovaný CSDH šíře až 29 mm s přetlakem střední čáry o 12 mm. V analgosedaci byla provedena akutní evakuace hematomu z trepanace, kontrolní CT za tři dny ukázalo velké reziduum hematomu (šíře až 18 mm s přetlakem 7 mm). Následující den přistoupeno k reevakuaci. Laváž byla velmi obtížná pro přítomnost sept, o 5 cm dorzálněji byl navrtán druhý otvor. I zde byl pohyb hadičky v subdurálním prostoru velmi omezen, proplachování bylo zjevně nedokonalé. Pacient byl pooperačně observován, dvě následující CT kontroly v týdenních intervalech ukázaly mimo odbarvení hematomu prakticky stacionární stav. Vzhledem k tomu, ale i kvůli přetrvávání dezorientace, bylo indikováno od-

stranění hmot z kraniotomie. Po odtoku malého množství kolikvovaného černého hematomu byla subdurálně nalezena tuhá organizovaná masa. Po jejím radikálním odstranění byl patrný vnitřní list, který zůstal intaktní. Kvůli expanzi mozku do kraniotomie nebyla kostní ploténka navrátna. Kontrolní CT ukázalo příznivý nález. Pacient byl v dobrém stavu propuštěn do domácí péče, GOS 5. Pacient se jevil i měsíc po propuštění zcela v pořádku, CT bylo bez patologie. Vzhledem k věku, polymorbiditě a relativně malé velikosti defektu nebyla indikována následná kranioplastika.

Diskuze

Problematikou organizovaného subdurálního hematomu se zabývá jen několik prací. Největší soubor popisují Rocchi et al, a to 14 případů z 243 za 9 let (5,8%) [4], a Isobe et al šest pacientů z celkových 535 za 16 let (0,9%) [6]. Další sdělení jsou již pouhými kazuistikami [7,8]. Byl popsán také oboustranný výskyt [9]. Obecně se všichni autoři shodují na omezené možnosti diagnostiky. Předoperační CT je většinou podobné kolikvovanému chronickému hematomu obsahujícímu septa – hypodenzní masa rozdělená hyperdenzními liniemi [6–10]. Při podezření na organizovaný hematoma může být výhodné doplnit MR s nálezem hypersignální oblasti na T2W obrazech, na T1W je hypo- či hypersignální. Vhodné jsou postkontrastní sekvence (CT nebo MR), které podrobněji zobrazí vnitřní strukturu hematomu a přesné hranice arachnoidea – vnitřní list a vnější list – tvrdá plena díky vysoké vaskularizaci sept



Obr. 2. Peroperační snímky u pacienta z kazuistiky 1.

- Nález tuhé lesklé hmoty organizovaného hematomu (1) po durotomii.
- Po částečném odstranění tuhých hmot (1) viditelná septa (2) a vnitřní list (3).
- Finální stav po perforaci vnitřního listu nad fluktuací.

a membrán, což může urychlit diagnózu [4,10]. Na nativních snímcích je septování viditelné asi ve třetině případů [4]. Teprve peroperačně je zjištěna tužší masa, pooperační CT může ukázat regresi přetlaku střední čáry i zmenšení hematomu po odtoku volné tekutiny, někdy však hematoma zůstává bez výraznějších změn vyjma bublin vzduchu po pokusu o laváž. I přes opakované pokusy o evakuaci z drobných přístupů je nakonec vždy nevyhnutelná velká kraniotomie s vizualizací hranice hematomu a odstraněním organizovaných hmot včetně části vnitřního listu, který bývá silný a velmi cévnatý a jeho zachování může vést k recidivě krvácení [4,6–10]. U našich pacientů však vnitřní list vždy pevně přirůstal k pavučnici, bylo nutné jeho vnitřní část zachovat, pouze u jednoho byl ve střední části perforován. Rocchi et al používají metodu oddělování organizované hmoty od vnitřního listu bez tahu, jen pomocí irigace slané roztoku. Předpokladem je však velká kraniotomie s dosažením hranice obou listů a tím i okraje samotného hematomu [4]. Rodziewicz et al popisují úspěšné řešení organizovaného hematomu u dvou pacientů, kdy pomocí endoskopu došlo k rozrušení trabekul s vytvořením velké kavity, která byla propláchnuta a dva dny drénována. Na peroperačním snímku jsou však patrné ne zcela malé dutinky a i sami autoři hovoří o trabekulární struktuře [11]. U našich tří pacientů se vždy jednalo o zcela

solidní masu hematomu, použití endoskopické metody v těchto případech je tedy nepředstavitelné. Vždy jsme volili středně velkou kraniotomii o průměru 7–8 cm. Ta nezasahovala až na hranici hematomu, nemohli jsme tedy volit odstraňování od jeho okraje [4]. Postupovali jsme proto z centra, hmoty byly vždy velmi snadno oddělitelné od zevního i vnitřního listu i zpod okolní kosti až na hranici obou listů bez vyvíjení většího tahu. Po odstranění veškerých hmot mozek okamžitě expandoval, v jednom případě (kazuistika 2) až mírně nad hranici kosti. U tohoto pacienta proto nebyla ploténka navracena. Kontrolní CT zobrazila ve všech případech dobrý náleze s vymizením přetlaku střední čáry, kontrola po měsíci ukázala téměř fyziologický stav.

Závěr

Organizovaný chronický subdurální hematom je málo častá komplikace jinak relativně snadně chirurgicky řešitelného onemocnění. Jeho diagnostika není jednoduchá, standardně prováděné CT ukáže většinou pouze typickou hypodenzní masu rozdělenou septy. Podezření na něj se vyskytne obvykle až po neúspěšném pokusu o evakuaci. Jediná smysluplná léčba je poté pouze dokonalé odstranění tuhých hmot z kraniotomie. I když je tento postup invazivnější, pacienti jej snáší dobře a onemocnění bývá po této radikální operaci vyřešeno.

Literatura

1. Weigel R, Schmiedek P, Krauss JK. Outcome of contemporary surgery for chronic subdural haematoma: evidence based review. *J Neurol Neurosurg Psychiatry* 2003; 74(7): 937–943.
2. Häckel M, Benes V jr. Diagnosis and therapy of chronic subdural hematoma. *Rozhl Chir* 1993; 72(3): 118–123.
3. Houdek M, Kala M, Heřman M. Interhemispheric subdural haematoma. *Cesk Slov Neurol N* 1996; 59/92(6): 338–340.
4. Rocchi G, Caroli E, Salvati M, Delfini R. Membranelectomy in organized chronic subdural hematomas: indications and technical notes. *Surg Neurol* 2007; 67(4): 374–380.
5. Imaizumi S, Onuma T, Kameyama M, Naganuma H. Organized chronic subdural hematoma requiring craniotomy-five case reports. *Neurol Med Chir (Tokyo)* 2001; 41(1): 19–24.
6. Isobe N, Sato H, Murakami T, Kurokawa Y, Seyama G, Oki S. Six cases of organized chronic subdural hematoma. *No Shinkei Geka* 2008; 36(12): 1115–1120.
7. Fukazawa K, Sakakura M, Niwa S, Yamamoto J, Kuraishi K, Mouri G. A case of organized chronic subdural hematoma showing an early recurrence after craniotomy. *No Shinkei Geka* 2005; 33(4): 389–394.
8. Ohkawa T, Ogura M, Tanaka S, Terada T, Itakura T. Craniotomy for organized subdural hematoma. *No Shinkei Geka* 2005; 33(4): 357–362.
9. Nagasaki M, Omata T, Miyazawa N, Kaneko M, Fukamachi A, Nukui H. Organized chronic subdural hematoma; report of two cases. *No Shinkei Geka* 1991; 19(9): 861–865.
10. Fujioka M, Okuchi K, Miyamoto S, Sakaki T, Tsunoda S, Iwasaki S. Bilateral organized chronic subdural haematomas: high field magnetic resonance images and histological considerations. *Acta Neurochir (Wien)* 1994; 131(3–4): 265–269.
11. Rodziewicz GS, Chuang WC. Endoscopic removal of organized chronic subdural hematoma. *Surg Neurol* 1995; 43(6): 569–572.