

Jednostranné intravitreální krvácení po předávkování metamfetaminem (pervitinem): varianta Tersonova syndromu u 16letého narkomana – kazuistika

Unilateral Intravitreal Hemorrhage after Methamphetamine (Pervitin) Overdose in a 16-year-old Boy: a Variant of the Terson's Syndrome – a Case Report

Souhrn

Autoři referují o vzácném případě hypertenzní krize komplikované cévní mozkovou příhodou s intrakraniálním a jednostranným intraokulárním krvácením po předávkování metamfetaminem (pervitin) u 16letého narkomana. Předávkování metamfetaminem způsobilo u 16letého chlapce hypertenzní krizi, která se projevila klinickými příznaky Tersonova syndromu: elevací intrakraniálního tlaku, intrakraniálním krvácením a následným jednostranným intraokulárním krvácením. Během 19 dní intenzivní péče s umělou plicní ventilací kolísala intrakraniální tlak mezi 20–40 mmHg, objevily se klinické známky centrální levostranné hemiparézy a oftalmologem bylo diagnostikováno pravostranné intravitreální krvácení, které po třech měsících sledování nejevilo známky spontánní resorpce. Proto byla provedena pars plana vitrektomie (PPV). Pooperačně se centrální zraková ostrost pacienta zlepšila z původních 6/24 na 6/9. Díky moderní intenzivní léčbě s optimálním načasováním pars plana vitrektomie je Tersonův syndrom považován za reverzibilní příčinu praktické slepoty u pacientů přežívajících intrakraniální krvácení.

Abstract

The authors record a rare case of hypertension crisis complicated by stroke, intracranial haemorrhage and unilateral intraocular haemorrhage after methamphetamine (pervitin) overdose in a 16-year-old boy had led to a hypertensive crisis giving rise to Terson's syndrome: intracranial haemorrhage, elevation of intracranial pressure and subsequent unilateral intraocular haemorrhage. In the course of 19 days of intensive care with artificial pulmonary ventilation, the intracranial pressure oscillated between 20 and 40 mmHg, central left hemiparesis occurred and right-side intravitreal haemorrhage was diagnosed by an ophthalmologist. After three months of insufficient spontaneous resorption of intravitreal haemorrhage, we performed pars plana vitrectomy (PPV). Visual acuity in the right eye improved after surgery from 6/24 to 6/9. With modern intensive care and optimal timing of PPV, Terson's syndrome should be recognized as a reversible cause of blindness in patients surviving intracranial haemorrhage.

D. Darsová, P. Pochop,
J. Štěpánková, D. Dotřelová

Oční klinika dětí a dospělých
2. LF UK a FN v Motole, Praha



MUDr. Denisa Darsová
Oční klinika dětí a dospělých
2. LF UK a FN v Motole
V Úvalu 84
150 06 Praha 5
e-mail:
denisa.darsova@centrum.cz

Přijato k recenzi: 10. 6. 2010

Přijato do tisku: 7. 12. 2010

Klíčová slova

cévní mozková příhoda – intrakraniální krvácení – metamfetamin – pars plana vitrektomie – pervitin – krvácení pod vnitřní limitující membránu sítnice – Tersonův syndrom – intravitreální krvácení

Key words

stroke – intracranial haemorrhage – methamphetamine – pars plana vitrectomy – pervitin – retinal sub-inner limiting membrane haemorrhage – Terson's syndrome – intravitreal haemorrhage

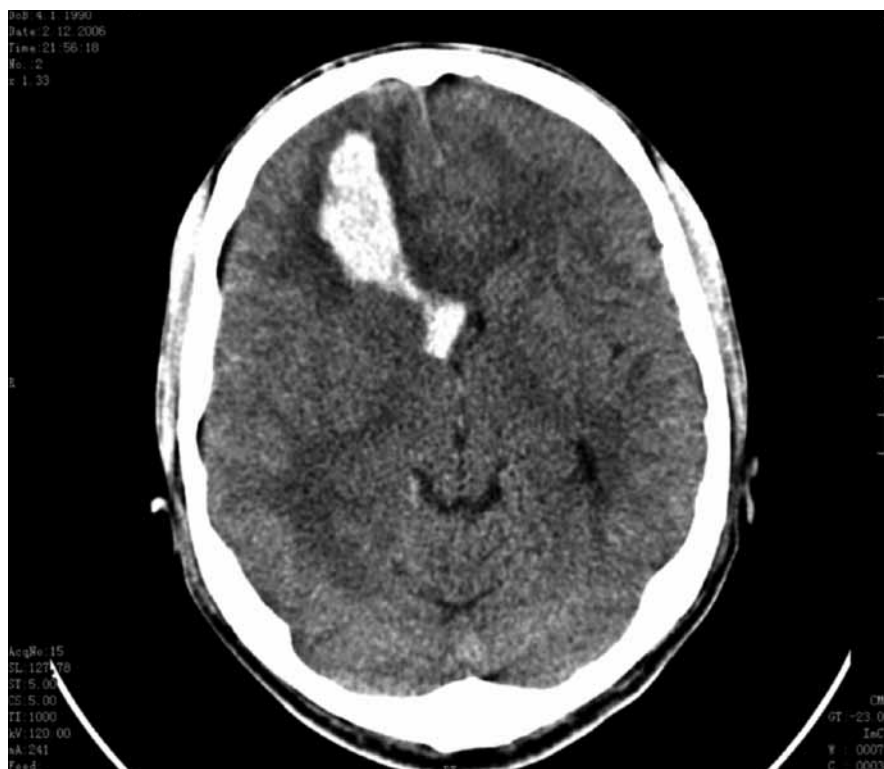Úvod

Definice Tersonova syndromu se v posledních letech rozšířila a zahrnuje jakékoli intraokulární krvácení přítomné po spontánním či traumatickém intrakraniálním krvácení s elevací intrakraniálního tlaku. Za nejčastější příčinu Tersonova syndromu bylo tradičně pokládáno subarachnoidální krvácení vzniklé na podkladě ruptury intrakraniálního aneuryzmatu. Tento stav je však u dětí a dospívajících relativně vzácný. V této věkové kategorii je nejčastějším mechanismem vzniku intrakraniálního krvácení trauma, operace intrakraniálního tumoru a ostatní, mezi něž se řadí například postinfekční subarachnoidální krvácení, spontánní krvácení po heparinizaci, vaskulitidy či nefropatie. V klinickém obraze dominují následující neurooftalmologické známky: pokles centrální zrakové ostroty (CZO), porucha okulo-motoriky a centrální parézy. Pokles CZO přímo koreluje s množstvím a lokalizací intraokulárního krvácení, které může být lokalizováno v sítnici, pod vnitřní limitující membránou sítnice, subhyaloidně či ve sklivci. U dětí vzniká intraokulární krvácení v souvislosti s intrakraniálním krvácením mnohem méně často než u dospělých. Maximální incidence byla u dětí stanovena na 8 % [1].

Tato kazuistika popisuje vzácný případ intraparenchymálního a intraventriculárního mozkového krvácení po předávkování metamfetaminem (pervitin) u 16letého narkomana. Klinický nálezn v pravém oku, prezentující se sklivcovým krvácením a krvácením pod vnitřní limitující membránou sítnice, byl pravděpodobným výsledkem mechanismu, který bývá přítomen u Tersonova syndromu.

Materiál a metodika

V prosinci 2006 byl na pediatrickou kliniku přijat 16letý chlapec pro subjektivní obtíže bolesti hlavy a svalů, závratě, spavosti a ztuhlosti šíje. Dosud zdravý chlapec byl sledován v toxikologickém centru pro závislost na lehkých drogách. Dva dny před lékařským vyšetřením udal abúzus alkoholu spolu s kouřením marihuany a šňupáním metamfetaminu (pervitin), což bylo potvrzeno toxikologickým vyšetřením moči, ve které byly stanoveny budivé aminy. Vstupní základní vyšetření pacienta odhalilo vyšší systolický arteriální tlak krve (140/79 mmHg). Neurologické vyšetření zjistilo známky



Obr. 1. Intraparenchymální a intraventriculární mozkové krvácení.

somnolence, rozvíjejícího se opistotonu a hyperreflexii dolních končetin. Na CT zobrazení mozku se objevilo rozsáhlé ložisko krvácení (30 × 60 × 60 mm) v pravé frontoparietální oblasti mozku s okolním edémem, byl zaznamenán posun intrakraniální střední linie o 1 cm doleva a průnik krvácení do intraventriculárního systému (obr. 1). 2D-MR digitální subtrakční angiografie odhalila difuzní arteriální zúžení a arteriální spazmy. DSA mozkových cév vyloučila vaskulární malformaci. Chlapec byl přeložen na jednotku intenzivní péče a tam strávil 19 dní na umělé plicní ventilaci. V tomto období kolísal intrakraniální tlak mezi 20–40 mmHg a současně se objevily známky centrální levostranné parézy. Ta přetrvávala dalších 12 dní a následně po extubaci si chlapec začal stěžovat na diplopii bez zjevné okulo-motorické poruchy.

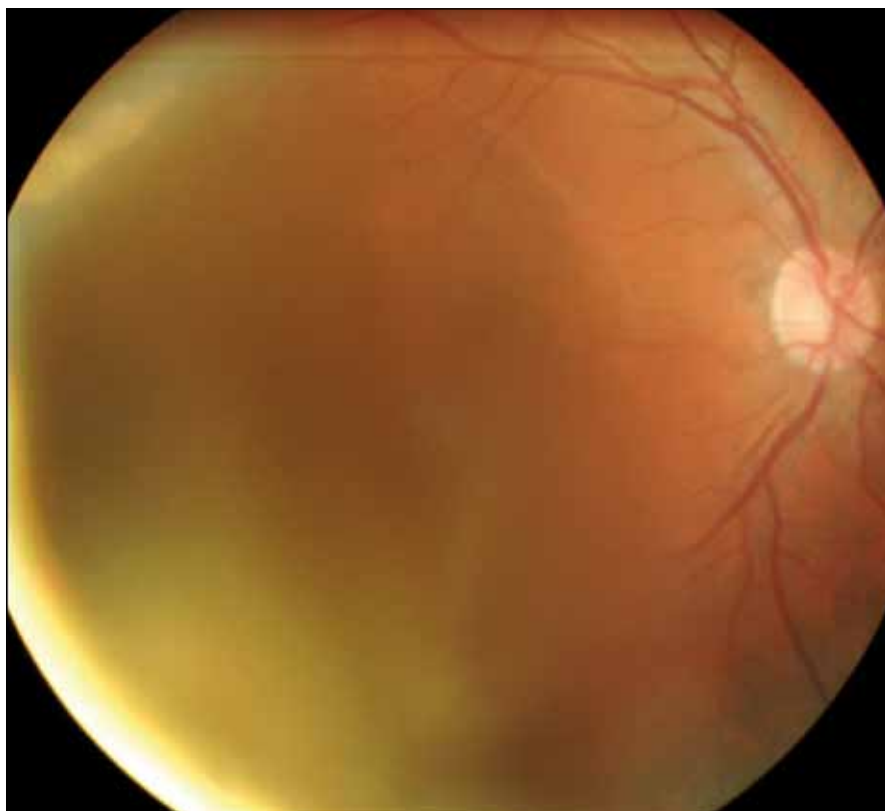
Biomikroskopické vyšetření pravého oka ukázalo intravitreální krvácení (obr. 2), nálezn na levém oku byl v normě. Elektroretinogram a zrakově evokované potenciály byly se sníženou odpovědí na pravém oku, zatímco výbavné na oku levém. B sken pravého oka zobrazil intravitreální krvácení a krvácení pod vnitřní limitující membránou sítnice spolu s částečnou ab-

lací zadní plochy sklivce. Na základě klinického nálezu byla diagnostikována varianta Tersonova syndromu.

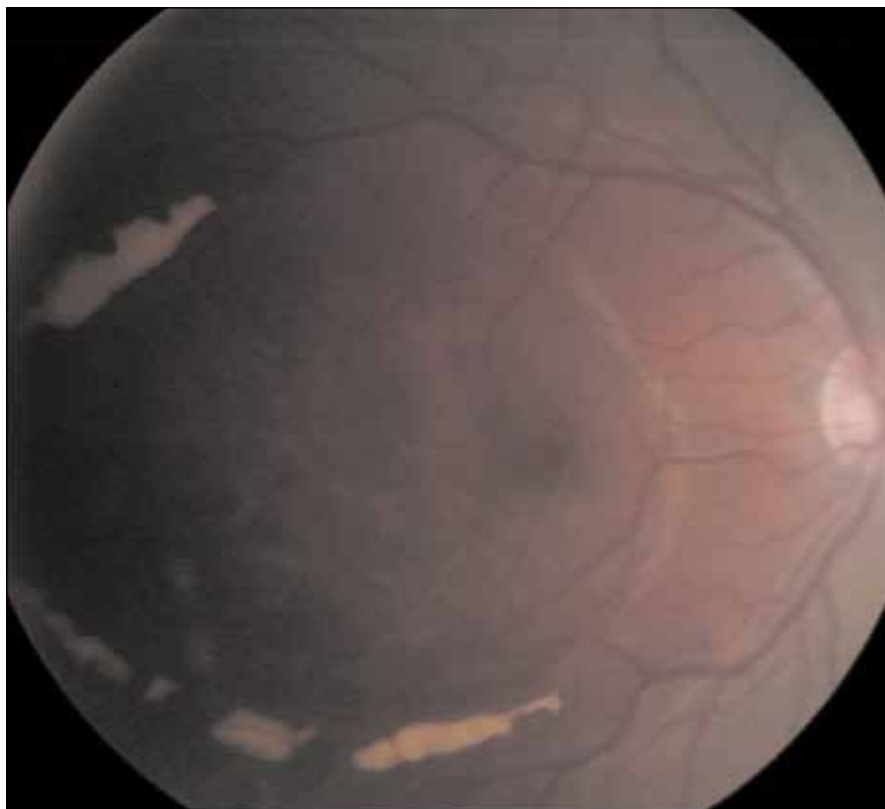Chlapcova CZO pravého oka byla při vstupním oftalmologickém vyšetření percepce světla a pohybu, levé oko mělo normální CZO 6/6. V průběhu dalších třech měsíců se CZO pravého oka ustálila na 6/24 a intraokulární krvácení nejevilo známky spontánní resorpce. Pacient byl doporučen na naši kliniku a zde byla provedena PPV s peelingem vnitřní limitující membrány k odstranění intravitreálního krvácení i krvácení pod vnitřní limitující membránou sítnice. Peroperačně byla zaznamenána bělavá depozita (rezidua po krvácení), která demarkovala periferní hranici původního krvácení pod vnitřní limitující membránou sítnice. Tato depozita se během prvního měsíce po operaci částečně resorbovala (obr. 3). CZO pravého oka se zlepšila na 6/9, pacient se na další kontroly nedostavil.

Diskuze

Přehled literatury poukazuje na skutečnost, že intraokulární krvácení je u dětí s vysokým intrakraniálním tlakem a intrakraniálním krvácením na podkladě traumatu, operace, arteriovenózní malfor-



Obr. 2. Intravitreální krvácení pravého oka.



Obr. 3. Ohraničená, bělavá depozita (rezidua po krvácení) demarkovala po pars plana vitrektomii pravého oka periferní hranici původního krvácení pod vnitřní limitující membránou sítnice oválného tvaru.

mace a ostatních příčin velmi vzácné [1,2]. Šestnáctiletý chlapec utrpěl krvácení intraparenchymální, intraventriculární, intravitreální a krvácení pod vnitřní limitující membránou sítnice po předávkování metamfetaminem.

Metamfetamin způsobuje vzestup srdeční frekvence, zesílení kontrakcí myokardu a indukují vazokonstrikci a akutní elevaci krevního tlaku, jež ústí v klinický obraz hypertenzní krize. Ta následně vede k elevaci intrakraniálního tlaku a může způsobit ireverzibilní poškození mozkových cév s projevem cévní mozkové příhody [3]. U Tersonova syndromu redukuje náhlá elevace intrakraniálního tlaku venózní návrat z oka do kavernózního sinu a současně dochází k průniku cerebrospinnální tekutiny přes spojení se subarachnoidálním prostorem do obalů zrakového nervu. Vřetenovitě dilatovaná retrobulbární část zrakového nervu způsobuje kompresi, která vede k obstrukci krevního odtoku v retinohoroidálních anastomózách i v centrální retinální vředě. Tato obstrukce venózního toku způsobená kompresí spolu s přenesením intrakraniálního tlaku přes pochvy zrakového nervu vede k venózní stáze, distenzi a ruptuře papilárních a retinálních kapilár.

Terapeutický postup u Tersonova syndromu zahrnuje observaci, PPV nebo léčbu pomocí Nd:YAG laseru [4]. PPV indikujeme u dětí do šesti let věku k prevenci vzniku amblyopie a k prevenci komplikací z perzistujícího preretinálního a retinálního krvácení, jako je sideróza způsobená rozpadem erytrocytů, vznik epiretinální membrány a trakčního odchlípení sítnice [5]. Ve vybraných případech, především u spolupracujících dětí a v období mezi 10 až 14 dny po vzniku Tersonova syndromu, lze použít metodu fotodisrupce u ohraničeného a prominujícího premakulárního krvácení Nd:YAG laserem. V tomto období je krevní sraženina již kolikvována a lze ji, po vytvoření perforace fotodisrupcí ve vnitřní limitující membráně sítnice a v zadní sklivcové membráně, nechat odtéci do sklivcového prostoru. Zde nastane spontánní resorpce této krve a CZO se může normalizovat, jak prokázali naši spolupracovníci [6]. Podle našeho názoru vyžaduje krvácení pod vnitřní limitující membránou sítnice, lokalizované v makulární oblasti, vždy optimálně načasovanou chirurgickou intervencí.

Je pravděpodobné, že s rostoucí závislostí dospívajících na metamfetaminu budeme častěji pozorovat známky hypertenzní krize manifestující se jako varianta Tersonova syndromu. Díky moderní intenzivní léčbě s optimálním načasováním pars plana vitrektomie je Tersonův syndrom považován za reverzibilní příčinu praktické slepoty u pacientů přežívajících intrakraniální krvácení.

Literatura

- Schloff S, Mullaney PB, Armstrong DC, Simantirakis E, Humphreys RP, Myseros JS et al. Retinal findings in children with intracranial hemorrhage. *Am J Ophthalmol* 2002; 109(8): 1472–1476.
- Elnor VM. Ocular manifestations of child abuse. *Arch Ophthalmol* 2008; 126(8): 1141–1142.
- North Metro Task Force. Methamphetamine [online]. Dostupné z URL: <http://www.nmtf.us/methamphetamine/methamphetamine.htm>
- Monshizadeh R, Bhatti MT, Levine L, Tabandeh H. Photodisruption of dense preretinal hemorrhage with

Nd:YAG in a child with Terson's syndrome. *J AAPOS* 2002; 6(1): 56–58.

5. De Maeyer K, Van Ginderdeuren R, Postelmans L, Stalmans P, Van Calster J. Sub-inner limiting membrane haemorrhage: causes and treatment with vitrectomy. *Br J Ophthalmol* 2007; 91(7): 869–872.

6. Hložanek M, Dotrelova D, Vrabcová TL, Osmera J. Nd:YAG laser membranotomy treatment of pre-macular hemorrhage in two children with hematologic disease. *Eur J Ophthalmol* 2006; 16(3): 478–480.

VII. OLOMOUCKÝ WORKSHOP CÉVNÍ NEUROLOGIE 11. NEUROSONOLOGICKÉ DNY

Pokroky v neurosonologii

OLOMOUC, 23.–24. 6. 2011
www.neurosono2011.upol.cz

7. OLOMOUCKÉ NEUROIMUNOLOGICKÉ SYMPOZIUM

OLOMOUC, 22.–23. 9. 2011
www.ms2011.upol.cz

DYSTONIE A DYSTONICKÉ SYNDROMY

OLOMOUC, 8.–9. 12. 2011
www.dystonia2011.upol.cz



Organizační zajištění: **Konferenční servis UP**