

# Přítomnost tzv. typických MR nálezů u multisystémové atrofie a progresivní supranukleární paralýzy – retrospektivní pilotní studie

## The Occurrence of “Typical” MRI Findings in Progressive Supranuclear Palsy and Multiple System Atrophy – a Retrospective Pilot Study

### Souhrn

**Cíle:** Parkinsonské syndromy jsou řazeny do širšího okruhu neurodegenerativních onemocnění a vzhledem k jejich neustále se zvyšující incidenci v naší populaci vzrůstá důležitost jejich správné diagnostiky a léčby. S přihlédnutím k novějším morfologickým nálezům u parkinsonských syndromů se vyšetření magnetickou rezonancí nabízí jako vhodná pomocná metoda v diferenciální diagnostice uvedených klinických syndromů. **Metody:** V naší pilotní studii byly retrospektivně zhodnoceny MR nálezy 10 pacientů (sedm žen a tři muži, ve věku 59–71, průměr  $65 \pm 4$  roky) s diagnostikovanou progresivní supranukleární paralýzou (6) a multisystémovou atrofií (4). Diagnostika byla stanovena na podkladě klinických nálezů a validovaných diagnostických kritérií pro PSP [1] a MSA [2]. Na MR snímcích (T2 vážených sekvencích a FLAIR sekvencích přístroje Magnetom Avanto 1,5 T Siemens) jsme se zaměřovali na hodnocení tegmenta mezencefala a pontu. (Nepoužívali jsme zobrazení T2\*.) **Výsledky:** Hledali jsme tzv. typické nálezy publikované v posledních letech v neuroradiologickém písemnictví: „morning glory sign“, „standing penguin silhouette“, „hot cross bun sign“, „panda bear face“ a taktéž hypo- nebo hyperintenzity v posterolaterální části putamen. **Závěr:** U všech pacientů (6) s diagnózou progresivní supranukleární paralýzy (PSP) jsme popsali „standing penguin silhouette“ a jen u jednoho „morning glory sign“, u třech pacientů s multisystémovou atrofií (MSA-P) jsme popsali hypo- a hyperintenzity v bazálních gangliích a u jednoho „hot cross bun sign“. Konvenční MR se tedy jeví být užitečnou neinvazivní pomocnou metodou v diferenciální diagnostice parkinsonských syndromů.

### Abstract

**Objectives:** Conventional MRI findings are usually normal in patients with Parkinson’s disease, whereas they are believed to reveal characteristic abnormalities in patients with other parkinsonian syndromes. This difference provides a potential for using objective neuroradiological criteria in differential diagnosis. **Methods:** In this pilot study, MRI examinations of the brain were retrospectively assessed in 10 patients (7 females, 3 males: aged 59–71, mean  $65 \pm 4.2$  years) suffering from PSP (6 patients) and MSA (4 patients), confirmed through clinical, laboratory, electrophysiological and CSF findings. The areas of midbrain tegmentum and pons were inspected with particular attention and the following “typical” MRI signs were sought: “morning glory” sign, “hot cross bun” sign, “panda face” sign and “standing penguin silhouette” sign, as well as hypo- or hyperintensities in the posterolateral putamen (in T2 and FLAIR images). **Results:** In all the patients with PSP, the “standing penguin silhouette” appeared, while the “morning glory” sign was observed in only one patient with PSP. In contrast, all patients with MSA had hypo- and hyperintensities in the posterolateral putamen in T2 and FLAIR scans. The “hot cross bun” sign was found in one patient. **Conclusion:** We confirmed the presence of midbrain atrophy as a typical neuro-imaging feature (“standing penguin silhouette”) in PSP. The “standing penguin silhouette” appears to be more sensitive than the “morning glory” sign. Patients with MSA manifested signal changes in the posterolateral putamen in T2 and FLAIR images instead.

Z. Grambalová, P. Hlušík,  
M. Heřman, P. Kaňovský

Centrum pro diagnostiku a léčbu  
neurodegenerativních onemoc-  
nění, Neurologická klinika  
LF UP a FN Olomouc



MUDr. Zuzana Grambalová  
Neurologická klinika  
LF UP a FN Olomouc  
I. P. Pavlova 6  
775 20 Olomouc  
e-mail:  
zuzana.grambalova@seznam.cz

Přijato k recenzi: 30. 10. 2009  
Přijato do tisku: 10. 5. 2010

### Klíčová slova

magnetická rezonance – parkinsonské  
syndromy – multisystémová atrofie – pro-  
gresivní supranukleární paralýza

### Key words

magnetic resonance imaging – parkin-  
sonian syndromes – multiple system  
atrophy – progressive supranuclear palsy

## Úvod

Do nedávné doby se neurodegenerativní onemocnění jevila jako nesourodá skupina, která byla obtížně zařaditelná. Intenzivní výzkum patologických mechanismů na molekulární úrovni umožnil vytvořit novou klasifikaci těchto heterogenních onemocnění podle převažující etiopatogeneze. Za hlavní etiopatogenetické mechanismy jsou v současné době považovány apoptóza, působení volných kyslíkových radikálů a genetická vazba. Mezi charakteristické důsledky zmíněných mechanismů patří zánik celých neuronálních populací, progredientní a prolongovaný průběh.

Parkinsonova nemoc je nejčastější neurodegenerativní onemocnění charakterizované parkinsonským syndromem. Atypické parkinsonské syndromy (např. progresivní supranukleární paralýza, multisystémová atrofie či kortikobazální degenerace) se projevují kromě parkinsonského syndromu ještě další neurologickou symptomatikou. Pečlivá a přesná diagnostika těchto syndromů je výzvou pro každého neurologa. Zejména v časných stádiích onemocnění nese odlišení Parkinsonovy nemoci od atypických parkinsonských syndromů a stanovení příslušného fenotypu s sebou vysoké riziko chybné diagnózy. Právě časná diferenciální diagnostika mezi Parkinsonovou nemocí a atypickými parkinsonskými syndromy je rozhodující pro prognózu a volbu léčebné strategie [3]. Vyšetřovací metody užívané v neuroradiologii se řadí mezi metody pomocné, jejich význam spočívá ve sledování morfologických změn nervové soustavy v čase. Cílem předkládaného článku je podat přehled o výskytu „typických“ morfologických nálezů u patrně nejčastěji se vyskytujících atypických parkinsonských syndromů: multisystémové atrofie a progresivní supranukleární paralýzy.

MSA je sporadické neurodegenerativní onemocnění se začátkem v dospělosti charakterizované variabilní kombinací dominantního parkinsonského (MSA-P) nebo mozečkového (MSA-C) syndromu, event. dominantními autonomními poruchami (dříve Shy-Dragerův syndrom). Typická je rychlá progresse onemocnění, symetrický nástup parkinsonských příznaků, polyneuropatie a chybění klidového třesu. Dále bývá výrazná ortostatická hypotenze a apnoický syndrom.

Tab.1. Výsledky.

	“Standing Penguin Silhouette”	“Morning Glory Sign”	Hypo- a hyperintensity v bazálních gangliích	“Hot cross bun sign”
MSA-P	0	0	3	0
MSA-C	0	0	0	1
PSP	6	1	0	0

Tab. 2. Diagnostická kritéria PSP dle Golbe et al [1].

Všechny z níže uvedených	Plus 3 z 5 níže uvedených	Žádný z níže uvedených
začátek nad 40 let věku	dysartrie nebo dysfagie	časné nebo rychle progredující mozečkové příznaky
progresivní průběh	rigidita šije větší než na končetinách	polyneuropatie NS
bradykineze	extenze šije	dysautonomie
vertikální paréza pohledu	minimální nebo chybějící tremor	
	časté pády v časném stadiu	

Tab. 3. Diagnostická kritéria MSA dle Gilman et al [2].

autonomní dysfunkce	ortostatická hypotenze (20 mmHg TKs), inkontinence s erektilní dysfunkcí
parkinsonismus	bradykinéze, rigidita, posturální instabilita, tremor
mozečková dysfunkce	ataxie chůze, dysartrie, končetinová ataxie, nystagmus
kortikospinální dysfunkce	hyperreflexie

Tab. 4. Demografie.

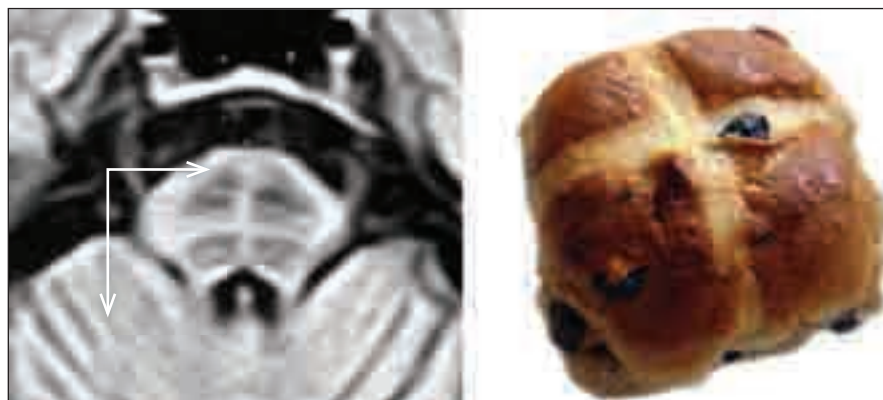
	Počet pacientů	Průměrný věk	Muži	Ženy
PSP	6	66,8	4	2
MSA	4	61,3	1	3

PSP (progresivní supranukleární paralýza, nemoc Steele-Richardson-Olszewski) je charakterizována parkinsonským syndromem, parézou sdruženého vertikálního pohledu zejména směrem dolů, časnou poruchou stoje a chůze, dystonií a postupně se rozvíjející demencí. Začátek je ve středním a vyšším věku a typická je rychlá progresse onemocnění.

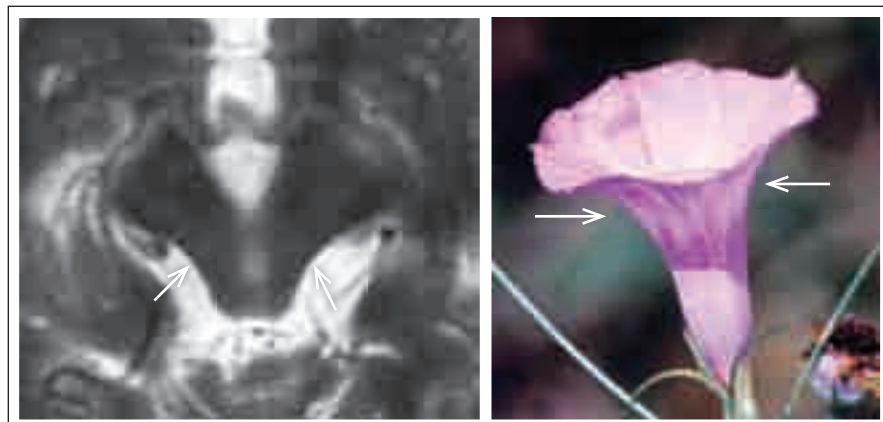## Soubor a metodika

V našich podmínkách byly retrospektivně hodnoceny nálezy na konvenčním MR zobrazení u celkem 10 pacientů

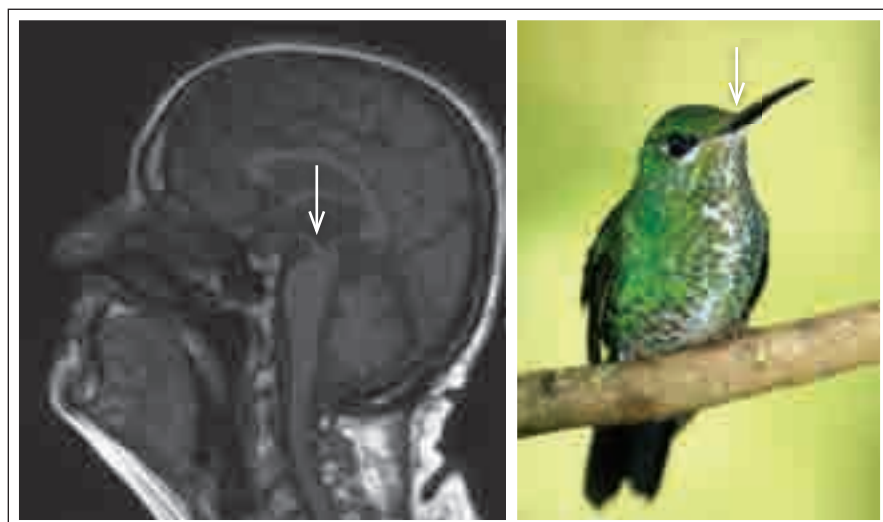
(sedm žen a tři muži) – šest s diagnózou PSP a čtyři s diagnózou MSA (typu MSA-C jeden pacient a MSA-P tři pacienti). Diagnostika byla stanovena na základě klinického nálezu, průběhu onemocnění a validovaných diagnostických kritérií [9,10]. Průměrné trvání nemoci bylo 2,5 roku. Věk pacientů byl 59–71 let, průměrný věk  $65 \pm 4$  roky. Všichni pacienti byli vyšetřováni na přístroji Magnetom Avanto 1,5 Tesla Siemens a hodnoceny byly T2 vážené sekvence (nebyly hodnoceny T2\*) a FLAIR sekvence s transverzálními a sagitálními řezy. Na MR snímcích (T2 váže-



Obr. 1. Hot cross bun sign („velikonoční jidášek“). Šipky (horizontální a vertikální) ukazují atrofii pontu a mozečku.



Obr. 2. Morning glory sign (příznak svlačce). Šipky ukazují na konkavitu (atrofii) tegmenta.



Obr. 3. Hummingbird sign (příznak kolibříka).

ných sekvencích a FLAIR sekvencích) jsme se zaměřovali na hodnocení tegmenta a tecta mezencefala a pontu, pátrali jsme po „typických“ nálezích: morning glory sign, standing penguin silhouette, hot cross bun sign a taktéž hypo- nebo hy-

perintenzity v posterolaterální části putamen. Hodnocení bylo prováděno paralelně neuroradiologem a neurologem, zaslepenými ke klinické diagnóze pacienta. Výsledky obou hodnocení potom byly navzájem srovnány.

## Výsledky

Výsledky jsou uspořádány v tab. 1.

Všichni pacienti byli vyšetřeni v období od jednoho roku do dvou let trvání onemocnění (tj. od stanovení diagnózy). U všech šesti pacientů s diagnózou progresivní supranukleární paralýzy (PSP) jsme popsali „standing penguin silhouette“ a jen u jednoho „morning glory sign“. U třech pacientů s multisystémovou atrofií (podtyp MSA-P) jsme popsali hypo- a hyperintenzity v bazálních gangliích a u jednoho (MSA-C) „hot cross bun sign“. V naší studii jsme potvrdili výskyt atrofie kmene u PSP („standing penguin silhouette“).

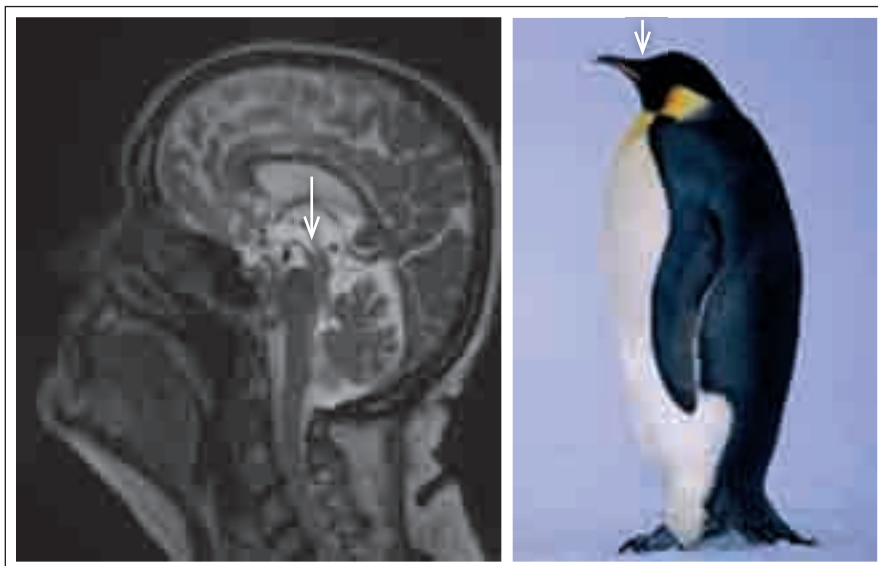„Standing penguin silhouette“ se jeví jako více senzitivní oproti „morning glory sign“. U pacientů s MSA nálezy na MR odpovídaly klinické diagnóze.

## Diskuze

Rutinní používání MR zobrazení přispělo k diagnostice neurodegenerativních onemocnění.

Konvenční MR zobrazení je spolehlivá metoda pro odlišení sekundárních symptomatických parkinsonských syndromů. Nicméně se nejvíce dostatečně senzitivní pro diferenciální diagnostiku atypických parkinsonských syndromů zejména v časných stádiích onemocnění, kdy nemusí zachytit žádnou abnormalitu. Naneštěstí se většina zmíněných znaků objevuje právě relativně pozdě v průběhu nemoci. „Hummingbird sign“ nebo „standing penguin silhouette“ reprezentují fokální atrofii rostral-dorzální části tegmenta a tecta mezencefala, kde je soustředěno centrum pro vertikální pohyby očí.

V případech MSA může MR diagnosticky pomoci pro popisované putaminální atrofie, cerebelární atrofie, atrofie mozkevého kmene, putaminální hypo- a hyperintenzity, zúžení pars compacta substantia nigra a křížovou hyperintenzitu pontu – tzv. hot cross bun sign (obr. 1). Tento znak není známkou časně nemoci. Je popisován u mozečkové varianty MSA (MSA-C). Skupina japonských autorů sledovala 43letého pacienta s dysartrií, ataxií a parkinsonským syndromem, jež byl posléze diagnostikován jako MSA-C, a který zemřel ve 49 letech na pneumonii. Postmortálně vyšetřili MR, kde na T2 vážených sekvencích popsali „hot cross bun sign“ a v téže lokalitě udělali histologický řez, kde popsali ztrátu neuronů a myelinizovaných vláken na bázi



Obr. 4. Standing penguin silhouette (příznak stojící tučňáka). Šipky ukazují opět na fokální atrofii tegmenta.

pontu a dále gliózu v retikulární formaci, pontocerebelárních vlákních mezi lemniscus medialis a pyramidovou dráhou a v křížících se pontocerebelárních vlákních [4]. Nicoletti et al měřili šíři středního mozečkového pedunklu na T1 vážených sekvencích u 16 pacientů s MSA a 26 pacientů s IPD, s průměrným trváním nemoci 5–6 let, byli schopni kompletně rozlišit IPD od MSA. Putaminální hyperintenzity popsali u šesti pacientů s MSA, ale u žádného pacienta s IPD a „hot cross bun sign“ popsali u osmi pacientů s MSA [5].

V poslední době bylo uváděno jako vodítko v diagnostice PSP měření středního mozku k rozlišení od MSA a IPD. Adachi et al našli atrofii středního mozku u čtyř z pěti pacientů s PSP (s parkinsonským syndromem a vertikální parézou pohledu). Tato atrofie byla charakterizována konkavitou laterální hrany tegmenta mezencefala a nazvali ji „morning glory sign“, protože tvarem připomínala obrázek svlačce (obr. 2) [6].

Poslední studie dokazují na dvoudimenzionálních planimetrických měřeních

mozkového kmene odlišení PSP od ostatních parkinsonských syndromů v průběhu života. Atrofie středního mozku je dobře známý rys u pacientů s PSP, který byl již zjištěn v mnoha neuropatologických a neuroobrazovacích studiích [7,8].

Oba et al vyšetřili pacienty s IPD, PSP a MSA s relativně dlouhým trváním onemocnění a měřili objem středního mozku na sagitálním řezu (MR) u 21 pacientů s diagnózou PSP, u 23 pacientů s diagnózou IPD, u 25 pacientů s diagnózou MSA-P a u 31 kontrol. Prokázali, že průměrná area středního mozku u PSP je výrazně menší než u ostatních sekundárních parkinsonských syndromů a zdravých kontrol. Tím oddělili PSP od jiných sekundárních parkinsonských syndromů [9]. Kombinace s relativně morfologicky zachovalým pontem a těžkou atrofií středního mezencefala u PSP vedla ke specifickému nálezu, jež autoři nazvali „standing penguin silhouette sign“, nebo „hummingbird sign“ (v závislosti na fantazii hodnotitele) (obr. 3, 4) [10,11].

U všech našich hodnocených pacientů s diagnózou PSP jsme prokázali tuto těžkou atrofii mezencefala „standing penguin silhouette“. Výsledky naznačují větší senzitivitu oproti „morning glory sign“, což zdůrazňuje prospěšnost hodnocení midsagitálních řezů oproti řezům axiálním. Do budoucna máme v plánu další sledování postupně stále většího souboru pacientů trpících těmito relativně vzácnými onemocněními a v neposlední řadě i provádění klinicko-neuropatologických korelací.

#### Literatura

1. Golbe LI, Davis PH, Schoenberg BS, Duvoisin RC. Prevalence and natural history of progressive supranuclear palsy. *Neurology* 1988; 38(7): 1031–1034.
2. Gilman S, Low PA, Quinn N, Albanese A, Ben-Shlomo Y, Fowler CJ et al. Consensus statement on the diagnosis of multiple system atrophy. *J Auton Nerv Syst* 1998; 74(2–3): 189–192.
3. Seppi K. MRI for the differential diagnosis of neurodegenerative parkinsonism in clinical practise. *Parkinsonism Relat Disord* 2007; 13 (Suppl 3): S400–S405.
4. Takao M, Kadowaki T, Tomita Y, Yoshida Y, Mihara B. “Hot-cross bun sign” of multiple system atrophy. *Intern Med* 2007; 46(22): 1883.
5. Nicoletti G, Fera F, Condino F. Brain magnetic resonance imaging in multiple-system atrophy and Parkinson disease. *Arch Neurol* 2002; 59: 835–842.
6. Adachi M, Kawanami T, Ohshima H, Sugai Y, Hosoia T. Morning glory sign: a particular MR finding in progressive supranuclear palsy. *Magn Reson Med* 2004; 3(3): 125–132.
7. Steele JC, Richardson JC, Olszewski J. Progressive supranuclear palsy. A heterogeneous degeneration involving the brain stem, basal ganglia and cerebellum with vertical gaze and pseudobulbar palsy, nuchal dystonia and dementia. *Arch Neurol* 1964; 10: 333–359.
8. Warmuth-Metz M, Naumann M, Csoti I, Solymsi L. Measurement of the midbrain diameter on routine magnetic resonance imaging: a simple and accurate method of differentiating between Parkinson disease and progressive supranuclear palsy. *Arch Neurol* 2001; 58(7): 1076–1079.
9. Oba H, Yagishita A, Terada H, Barkovich AJ, Kutomi K, Yamauchi T et al. New and reliable MRI diagnosis for progressive supranuclear palsy. *Neurology* 2005; 64(12): 2050–2055.
10. Gröschel K, Kastrup A, Litvan I, Schulz J. Penguins and hummingbirds: midbrain atrophy in progressive supranuclear palsy. *Neurology* 2006; 66(6): 949–950.
11. Kato N, Arai K, Hattori T. Study of the rostral midbrain atrophy in progressive supranuclear palsy. *J Neurol Sci* 2003; 210(1–2): 57–60.