

Hemangioblastom kaudy – kazuistika

Hemangioblastoma of the Cauda Equina – a Case Report

Souhrn

Hemangioblastomy jsou vzácné léze, které tvoří 1–5 % tumorů míchy. Z toho asi tři čtvrtiny jsou intramedulární, v oblasti míšního konu a kaudy jsou sporadické, častěji v rámci von Hippel-Lindauova syndromu. Autoři popisují případ muže ve věku 58 let, který trpěl radikulární bolestí. Magnetická rezonance ukázala postkontrastně hyperintenzní tumor v úrovni druhého bederního obratle v oblasti kaudy equiny. Nemocný byl operován a tumor odstraněn úplně a vcelku. Histologickým vyšetřením byl prokázán hemangioblastom. Znamky von Hippel-Lindauova syndromu nebyly zjištěny. Pacient je dva roky od operace bez potíží, bez radikulární léze, bez známek recidivy tumoru na magnetické rezonanci. Ačkoli hemangioblastom kaudy je vzácná příčina lumboischialgií a radikulopatií, na možnost nádorové etiologie je potřeba pomyslet zvlášť při atypickém průběhu nebo nález.

Abstract

Hemangioblastomas are rare lesions, accounting for 1–5% of all spinal cord tumors. Seventy-five per cent of them are intramedullary. Lesions of the conus medullaris and the cauda equina are sporadic and typical in von Hippel-Lindau syndrome. We describe the case of a 58-year-old man presenting with radicular pain. Magnetic resonance images revealed a hyperintense tumor of the cauda equina. Surgical intervention consisted of an L2 laminectomy and complete *en-bloc* resection of a reddish-brown, highly vascular lesion. Histopathological study identified it as a hemangioblastoma. Von Hippel-Lindau disease was not proven. The patient is without pain or radicular lesion and without tumor recurrence two years after operation. Although cauda equina hemangioblastoma is a rare cause of lumboischialgia and radiculopathy, we should bear it in mind as a possibility, especially when neurological findings are not typical.

Úvod

Hemangioblastom je definován jako výrazně vaskularizovaný tumor dospělých s výskytem v mozečku, mozkovém kmeni nebo míše, buď jako forma sporadická, nebo v souvislosti s von Hippel-Lindauovým syndromem (VHL). Podle WHO gradingu je zařazen do I. stupně [1]. Mezi spinálními nádory se vyskytují hemangioblastomy vzácně, podle některých autorů tvoří asi 1,6 až 2,1 % nádorů míchy [2,3]. Extramedulární-intradurální hemangioblastomy jsou vzácnější a zaujmají asi pětinu zmíněné skupiny nádorů. V oblasti kaudy equiny jsou tyto tumory popisovány velmi vzácně. Podle našich znalostí jsou v literatuře doloženy pouze kazuistiky a malé soubory pacientů, nejrozsáhlejší soubor je

v práci Rohdeho et al [3] z roku 1995, který popsal 40 případů, často ve spojení s von Hippel-Lindauovou chorobou. V naší práci uvádíme případ muže, kterého jsme léčili pro sporadický hemangioblastom kaudy.

Kazuistika

Anamnéza

Obézní muž, 58 let, asi tři měsíce pozoroval bolest v kříži, která se při delším stožení propagovala po zevní straně stehna vlevo a horšila se i zvýšením nitrobršního tlaku. Vleže se bolest v dolní končetině vždy výrazně zmenšila.

Objektivní nález

Klinicky byl bez jasné kořenové léze, měl nižší reflexy L2/4 oboustranně, lehkou

**D. Bludovský¹, V. Runt¹,
M. Choc¹, M. Michal²,
J. Kastner³**

LF UK a FN Plzeň:

¹Neurochirurgické oddělení

²Šiklův patologicko-anatomický ústav

³Klinika zobrazovacích metod



MUDr. David Bludovský
Neurochirurgické oddělení
LF UK a FN Plzeň
Alej Svobody 80
304 60 Plzeň
e-mail: bludovsky@fnplzen.cz

Přijato k recenzi: 18. 3. 2010

Přijato do tisku: 27. 4. 2010

Klíčová slova

hemangioblastom – kauda equina – von Hippel-Lindauův syndrom

Key words

hemangioblastoma – cauda equina – von Hippel-Lindau syndrome

dysestezii na zevní straně levého stehna v proximální části dermatomu L5.

Grafická vyšetření

Podle MR se jednalo o intradurální ovoidní tumor v úrovni L2/3, homogenní, izointenzní s míchou v T1 nativních obrazech, výrazně se sytící po podání paramagnetické kontrastní látky (MAGNEVIST, in. Bayer Schering Pharma AG, Berlin, BRD). V T2 vážených skenech byly patrné široké točité intradurální cévy v okolí tumoru, beze změn na skeletu (obr. 1, 2).

Operace

Operačním přístupem byla laminektomie L2. Z podélné durotomie jsme re-

vidovali kořeny kaudy, mezi kterými se proplétala hadovitě stočená silná céva obtočená dvěma kořenovými vlákny. Tumor jsme neviděli. Lehkým tahem za patologickou cévu se v kaudálním okraji durotomie objevil okraj ovoidního tumoru, který se pak podařilo volně přesunout do operační rány. Nádor byl hnědočervený, jasně ohraničený, na dotek krvácivý (obr. 3). V durálním vaku se volně pohyboval fixován pouze patologickými cévami a ke třem nervovým kořenům, z nichž jeden se v tumoru ztrácel. Zbylé dva kořeny obtáčely široké vývrtkovitě stočené cévy ústící do tumoru. Celý stočený útvar byl podobný pupečníku. Po preparaci nervových kořenů, uzávěru a přerušení živících cév byl nádor resekován v celku spolu s kořenem v něm končícím. Krevní ztráta byla do 100 ml. Na řezu byl tumor žlutočervený, homogenní.

Histologický nálezn

Tumor velikosti 1,5 × 0,8 × 0,4 cm. Stromální buňky byly pozitivní s protilátkou proti S100 proteinu a CD34 negativní, což svědčí pro hemangioblastom (obr. 4).

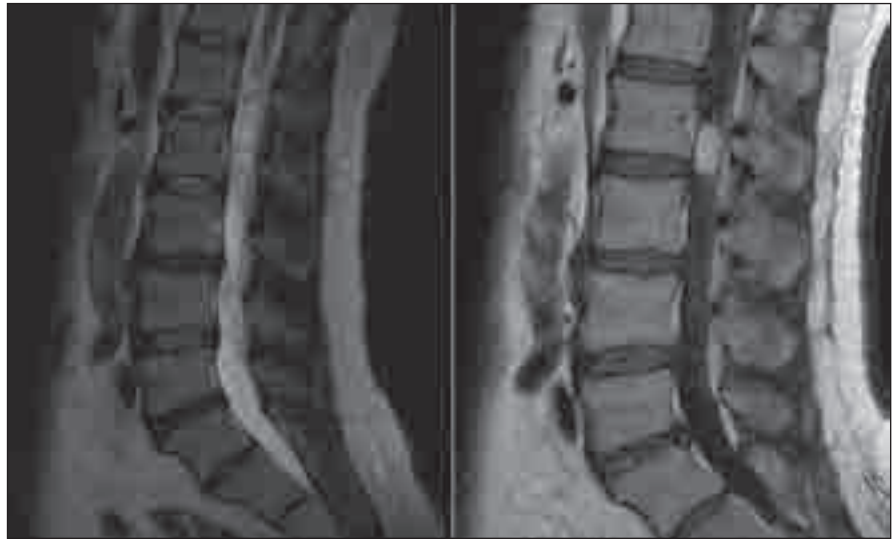Pooperační průběh

Nemocný byl propuštěn sedmý pooperační den, zcela odezněly původní bolesti, trvala lehká dysestezie v malém okrsku na anterolaterální straně levého stehna neodpovídající ani area radicularis, ani area nervina. Dokončením diagnostiky byla vyloučena von Hippel-Lindauova choroba (VHL), genetické vyšetření provedeno nebylo. Kontrolní MR dva roky po výkonu vyloučila recidivu nádoru, pacient je bez bolestí, bez kořenové léze, trvá lehká hypestezie ve výše zmíněném okrsku na levém stehně.

Diskuze

Míšní tumory tvoří asi 15 % neoplazmat centrálního nervového systému (CNS), z toho 10 % tumorů je v oblasti konu míšního a kaudy [2]. Primární tumory kaudy jsou vzácné, převážně se v této oblasti vyskytují spíše ependymomy a meningiomy.

Přesné údaje o incidenci hemangioblastomů chybí, a to jak u tumorů ve sporadické formě, tak ve spojitosti s VHL [1]. Hemangioblastomy, svým chováním benigní nádory, tvoří asi 1,6 až 2,1 % všech míšních tumorů, z toho 21 až 28 % lokalizovaných intradurálně-extramedulárně



Obr. 1. MR T2WT a T1WT s kontrastem, sagitální rovina.

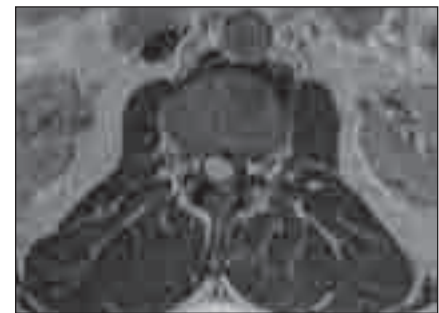
a 9–13 % [4,5] z této skupiny je v oblasti kaudy. Ve spojení s VHL chorobou je asi 30 % spinálních hemangioblastomů [5], v oblasti kaudy je výskyt s VHL častější [3,6,7,8]. Obvykle se vyskytují u dospělých, výskyt u žen i mužů je přibližně shodný [1,7].

Von Hippel-Lindauův syndrom je autozomálně dominantní onemocnění s incompletní penetrancí (MIM*193300) s prokázanou LOH (loss of heterozygosity) mutací von Hippel-Lindauova genu na krátkém raménku chromozomu 3 (3p25–26) [8]. Tento gen, tumor supresor, kóduje protein (VHLp), který se v komplexu s dalšími proteiny elongin B a C a cullin CL2 účastní elongace při transkripci. Defekt VHLp pravděpodobně způsobí poruchu v buněčném cyklu a zvýšení některých signálních molekul, jako například vaskulárního endoteliálního růstového faktoru (VEGF) [9,10], který je prokazován ve stromálních buňkách hemangioblastomu a jehož aktivita vysvětluje i výraznou vaskularizaci těchto tumorů [7].

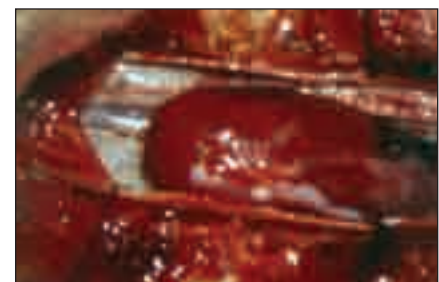Onemocnění VHL je charakterizováno intrakraniálními a intraspinálními hemangioblastomy, často vícečetnými, lézemi v oblasti sítnice, cystickými lézemi ledvin, jater, pankreatu a nadvarlat, benigními i maligními renálními tumory. V oblasti CNS jsou tumory nejčastěji v oblasti mozečku, zejména cystické, méně často v míše a kanálu páteřním, obvykle solidní, zřídka se pak vyskytují supratentoriálně. Podle literárních údajů [1,6,7] je věk pacientů v době klinických projevů tumoru v případech s VHL o dekádu nižší

(průměrně 36 let) než u pacientů se sporadickým hemangioblastomem.

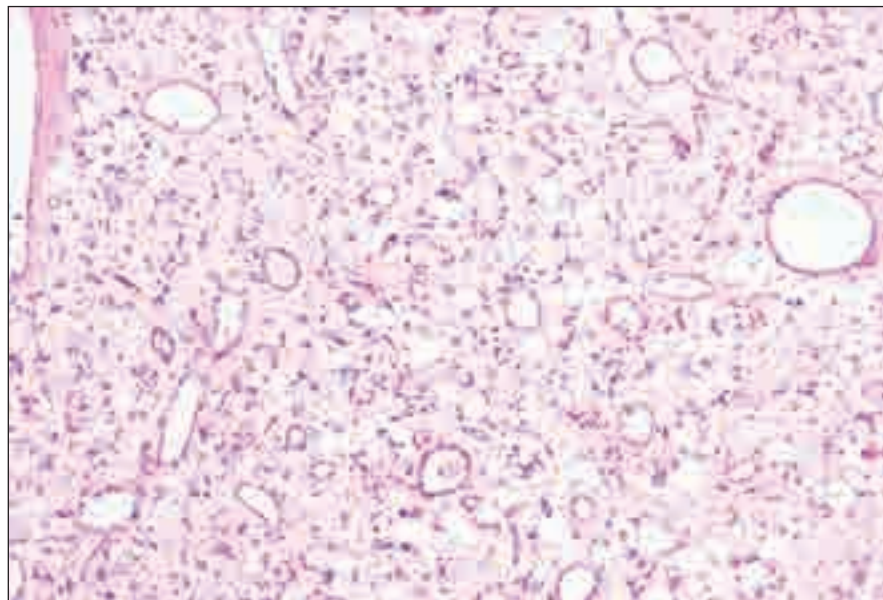
Senzitivní a v některých případech i dostatečně specifickou diagnostickou metodou je MR s podáním kontrastní látky v T1 váženém čase (obr. 1, 2). Terapeutickou možností volby je kompletní resekce nádoru, která je kurativní. Doporučována je resekce en bloc, protože intralezionální resekce vede k profuznímu krvácení i u drobných nádorů [5,11]. Proto někteří autoři doporučují předoperační selektivní spinální angiografii a embolizaci, což má nepochybně



Obr. 2. MR T1WT s kontrastem, axiální rovina.



Obr. 3. Peroperační foto – tumor.



Obr. 4. Histologie – hematoxylin-eosin, 100krát.

význam zejména u intramedulárně lokalizovaných tumorů [8,12]. Angiografie může v rámci diferenciální diagnostiky odlišit drobné hemangioblastomy od durálních arterio-venózních malformací [12]. Jiní autoři považují MR diagnostiku za dostatečnou [7] a angiografii neprovádějí, ačkoli může pomoci i v plánování operační strategie.

Cévní zásobenění kaudy a filum terminale je z povodí a. spinalis anterior, odtud je i dominantní zásobenění nádorů kaudy [7,8]. Hemangioblastomy v oblasti kaudy mají původ pravděpodobně v nervovém kořeni.

V rozhodnutí o radikalitě resekce postiženého nervového kořene může pomoci i peroperační EMG, zejména u pacientů s parciálním motorickým deficitem [7].

V popisovaném případě jsme společně s MR vyšetření, které ukázalo patologické cévy i tumor, nečekali jsme ale jeho velkou pohyblivost, jež byla minimálně o jeden segment (při MR za tělem L2, peroperačně v úrovni L3). S podobným popisem mobility nádoru kaudy jsme se v nám známých literárních zdrojích nesetkali. Vysvětlujeme si jej změnou vztahu polohy kaudy vůči skeletu při převedení pacienta z polohy na zádech během MR, kdy byla páteř v mírné hyperlordóze vůči pacientově neutrální po-

loze ve stoji, do polohy s vyrovananou bederní lordózou při operační poloze na břiše, kdy napnutím kaudy mohlo dojít k lehké dislokaci tumoru kaudálně. Proti tomu v soulase s literárními údaji o solitárních hemangioblastomech byl náš pacient v páté dekádě života a VHL syndrom nebyl prokázán.

Ve shodě s publikovanými pracemi byly i symptomy, kterými se tumor u popisovaného pacienta projevil. Bolesti zad a radikulární bolesti v dolní končetině jsou uváděny u více než poloviny pacientů [7]. Nenašli jsme literární údaj o změnách potíží se změnou polohy těla, u našeho pacienta si tento stav vysvětlujeme výše popsanou pohyblivostí tumoru. Proti dosud publikovaným údajům náš pacient neměl motorickou nebo senzitivní kořenovou lézi ani sfinkterové poruchy, ačkoli nervový deficit je uváděn relativně často (až v 44 %) [5,7,8].

Prognóza je po kompletní resekci výborná, recidivy tumoru se vyskytují pouze u pacientů s ponechanou částí tumoru nebo při vícečetném postižení při VHL syndromu [1,7]. Růst nádoru bývá obvykle pomalý, ve Wanebově práci [13] jsou dokonce popsány hemangioblastomy při VHL syndromu s dlouhou periodou zastaveného růstu tumoru bez progresivních symptomů.

Závěr

Hemangioblastomy kaudy equina mohou být bezpečně odstraněny ve většině případů, zvláště při zachování zásady resekce en bloc. K dosažení kompletní resekce je však potřeba obětovat nervový kořen, ze kterého hemangioblastom vychází. Výjimkou může být potřeba zachování motorické funkce postiženého kořene. Tehdy je možné pacienta sledovat, protože růst tumoru je obvykle velmi pomalý. Obecně lze konstatovat, že hemangioblastom kaudy by měl být resekován vždy, když prokážeme souvislost s prezentovanými symptomy.

Literatura

1. Louis DN, Ohgaki H, Wiestler OD, Cavenee WK, Burger PC, Jouvet A et al. The 2007 WHO classification of tumours of the central nervous system. *Acta Neuropathol* 2007; 114(2): 97–109.
2. da Costa LB jr, de Andrade A, Braga BP, Ribero CA. Cauda equina hemangioblastoma: case report. *Arq Neuropsiquiatr* 2003; 61(2B): 456–458.
3. Rohde V, Voigt K, Grote EH. Intra-extradural hemangioblastoma of the cauda equina. *Zentralbl Neurochir* 1995; 56(2): 78–82.
4. Browne TR, Adams RD, Roberson GH. Hemangioblastoma of the spinal cord. Review and report of five cases. *Arch Neurol* 1976; 33(6): 435–441.
5. Tibbs RE, Harkey HL, Raila FA. Hemangioblastoma of the filum terminale: case report. *Neurosurgery* 1999; 44(1): 221–223.
6. Chazono M, Shiba R, Funasaki H, Soshi S, Hattori A, Katsuyuki F. Hemangioblastoma of the L-5 nerve root. Case illustration. *J Neurosurg* 1999; 90 (Suppl 1): 160.
7. Lonser RR, Wait SD, Butman JA, Vortmeyer AO, McClellan MW, Governale LS et al. Surgical management of lumbosacral nerve root hemangioblastomas in von Hippel-Lindau syndrome. *J Neurosurg* 2003; 99 (Suppl 1): 64–69.
8. Biondi A, Ricciardi GK, Failot T, Capelle L, Van Effenterre R, Chiras J. Hemangioblastomas of the lower spinal region: report of four cases with preoperative embolization and review of the literature. *AJNR Am J Neuroradiol* 2005; 26(4): 936–945.
9. Duan DR, Pause A, Burgess WH, Aso T, Chen DY, Garrett KP et al. Inhibition of transcription elongation by the VHL tumor suppressor protein. *Science* 1995; 269(5229): 1402–1406.
10. Kibel A, Iliopoulos O, DeCaprio JA, Kaelin WG jr. Binding of the von Hippel-Lindau tumor suppressor protein to Elongin B and C. *Science* 1995; 269(5229): 1444–1446.
11. Conway JE, Chou D, Clatterbuck RE, Brem H, Long DM, Rigamonti D. Hemangioblastomas of the central nervous system in von Hippel-Lindau syndrome and sporadic disease. *Neurosurgery* 2001; 48(1): 55–62.
12. Brisman JL, Borges LF, Ogilvy CS. Extramedullary hemangioblastoma of the conus medullaris. *Acta Neurochir (Wien)* 2000; 142(9): 1059–1062.
13. Wanebo RJ, Lonser RR, Glen GM, Oldfield EH. The natural history of hemangioblastomas in patients with von Hippel-Lindau disease. *J Neurosurg* 2003; 98(1): 82–94.