

Bodná poranění míchy a míšních kořenů – kazuistiky

Stabbing Penetrating Injuries of the Spinal Cord and Nerve Roots – Case Reports

Souhrn

Bodná penetrující poranění míchy a míšních kořenů jsou vzácná. Jejich optimální terapie není definována. Autoři prezentují čtyři případy penetrujících bodných poranění míchy, resp. míšních kořenů. Ve všech případech byla poranění způsobena nožem. Klinické projevy: jedenkrát kompletní transverzální míšní léze – paraplegie, v jednom případě Brown-Séquardův syndrom, jedenkrát kořenová léze L4–S1 vlevo a jedenkrát transcize dorzálního kořene Th1 s asymptomatickým průběhem. Operační léčba spočívala v revizi, laminectomii, případně extrakci cizího předmětu nebo jeho částí, a plastice durálního vaku. Perioperačně byla podávána antibiotika. Dále je shrnut přehled literatury mezi lety 1950 a 2009. V literatuře bylo dosud prezentováno několik desítek kazuistik a pouhých osm souborů bodných míšních poranění. Na základě vlastních a literárních zkušeností byl doporučen terapeutický protokol.

Abstract

Injuries that penetrate the spinal cord and nerve roots are rare. No optimal therapy has yet been established. The authors present four case reports of injuries penetrating the spinal cord or nerve root, all of the patients victims of knife stabbings. Clinical symptoms: one case of complete transverse spinal cord lesion – paraplegia; one case of Brown-Séquard syndrome; one case of left L4–S1 nerve root lesion; and one case of asymptomatic clinical course after dorsal T1 nerve root transcision. Surgical therapy was based on wound revision, laminectomy, removal of foreign body if present and watertight closure of the dural sac. Antibiotics were administered during the peri-operative period. Relevant literature for the period 1950–2009 is summarized. Only eight case series and a few dozen case reports of penetrating spinal cord injuries are documented. A therapeutic protocol is suggested on the basis of our own experience and the review of the literature.

Úvod

Bodná penetrující poranění míchy nebo míšních kořenů se vyskytují zřídka. Autoři představují kazuistiky těchto poranění. Na základě vlastních zkušeností a přehledu literatury doporučují terapeutický protokol.

Soubor pacientů

V období květen 2008–listopad 2009 byli na Neurochirurgickém oddělení Nemocnice České Budějovice léčeni čtyři pacienti pro bodná poranění míchy a míšních ko-

řenů. Ve všech případech šlo o mladé muže, kteří se stali obětí násilného činu. Léčebně byla u všech pacientů provedena revize rány, extrakce cizího materiálu, pokud byl přítomen, a vodotěsná plastika pleny. Výkon byl kryt širokospektrými antibiotiky po dobu jednoho týdne a v indikovaných případech byla provedena TAT profylaxe. Prevence tromboembolické nemoci s využitím nízkomolekulárního heparinu byla samozřejmostí. V případě míšního poranění byl aplikován Solu-Medrol dle protokolu NASCIS.

V. Příbání^{1,2}, J. Fiedler¹,
P. Řehoušek¹, M. Bombic¹

¹Neurochirurgické oddělení,
Nemocnice České Budějovice, a.s.

²Neurochirurgická klinika
LF MU a FN Brno



MUDr. Vladimír Příbání, Ph.D.
Neurochirurgické oddělení
Nemocnice České Budějovice, a.s.
B. Němcové 54
370 87 České Budějovice
e-mail: v.priban@centrum.cz

Přijato k recenzi: 5. 1. 2010
Přijato do tisku 12. 5. 2010

Klíčová slova

poranění míchy – penetrující

Key words

spinal cord injuries – penetrating

Kazuistika 1

Vyšetření

26letý muž ukrajinské národnosti byl bodnut nožem 31. 1. 2009 do zad v oblasti dolní hrudní páteře. Byl přijat do Nemocnice České Budějovice téhož dne s klinickým obrazem paraplegie. Neurologický obraz (ASIA): Motoricky L2–S1 oboustranně stupeň 0 ve svalovém testu. Senzitivně po Th10 – stupeň 2 pro obě modalitivy čítí oboustranně. V segmentech Th11 a Th12 bylo čítí vpravo stupně 0, vlevo na stupeň 1. Od segmentu L1 včetně S4–5

BODNÁ PORANĚNÍ MÍCHY A MÍŠNÍCH KOŘENŮ – KAZUISTIKY

již nebylo čítí v žádné modalitě detekováno oboustranně. Nůž byl pevně zaklíněn v oblasti dolní hrudní páteře (obr. 1). CT vyšetření prokázalo, že kuchyňský nůž pronikl zprava zezadu páteřním kanálem a dále dopředu přes tělo 11. hrudního obratle. Hrot nože se dotýkal dorzální stěny hrudní aorty (obr. 2 a 3).

Terapie

Byla provedena urgentní operace s iniciální extrakcí nože a následnou hemilaminektomií Th11 vpravo. Při revizi byl zjištěn defekt tvrdé pleny v rozsahu 20 mm, přerušeni míšních kořenů s jejich prolapsem extradurálně, a centrální hematomyelie. Po revizi byla provedena vodotěsná sutura durálního vaku.

Pooperační průběh

V pooperačním období trvá plegie pravé dolní končetiny a těžká paréza levé dolní končetiny. (ASIA: motoricky vpravo L2–S1 – stupeň 0, vlevo L2–S1 – stupeň 2 svalového testu, senzitivně se rozšířila vlevo oblast čítí stupně 1 od Th11 až po L5) [1]. Na kontrolní MR první pooperační den je patrné míšní poškození v kraniální části lumbální intumescence vpravo, korespondující s peroperačním nálezem. Pacient není schopen chůze. Šest měsíců po úrazu zůstává stav stacionární.

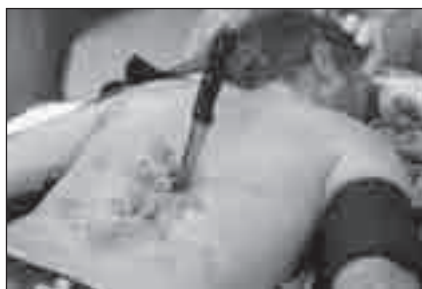Kazuistika 2

Vyšetření

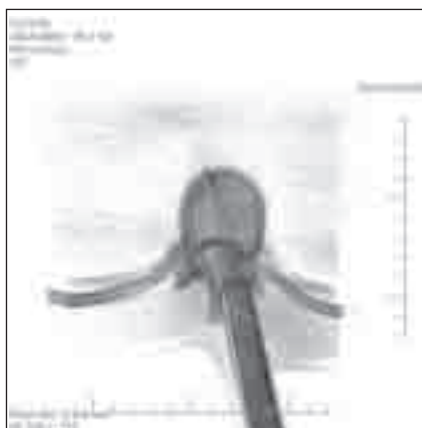22letý muž vytkl v květnu 2008 na ulici skupině mladých mužů nacistické pozdravy a vzápětí byl jedním z nich bodnut nožem vlevo vzadu na krku.

Ve spádové nemocnici byl diagnostikován neúplný míšní syndrom pod segmentem C4 s hemiparézou pravostranných končetin. Bylo provedeno provizorní ošetření rány na krku, nasazen krční límec a zajištěn transport do traumacentra. Rentgenové vyšetření vyloučilo přítomnost kovového cizího materiálu v ráně.

Symptomatika po příjezdu na Neurochirurgické oddělení Nemocnice České Budějovice (ASIA): neurologická hranice C4. Zóna parciální inervace C5–L2. Motoricky C5–S1 vpravo stupeň 0 svalového testu. Vlevo C5–Th1 stupeň 4 a L2 stupeň 3 svalového testu. Od L3 kaudálně je přítomna totální paralýza. Volní kontrakce anu byla přítomna. Senzitivně pro obě modalit: C4 stupeň 2 oboustranně. Od C5 kaudálně stupeň 1 vpravo a stupeň 2

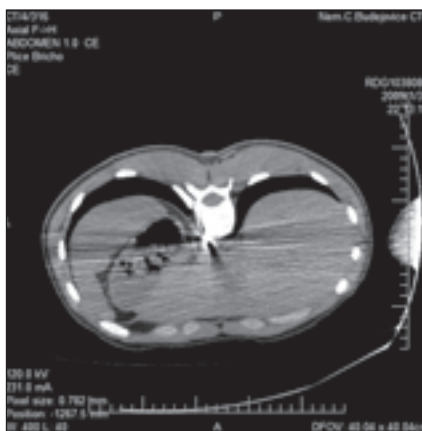


Obr. 1. Nůž byl pevně zaklíněn v oblasti dolní hrudní páteře.



Obr. 2. Rekonstrukce CT vyšetření zobrazuje trajektorii.

Kuchyňský nůž pronikl zprava zezadu páteřním kanálem a dále dopředu přes tělo 11. hrudního obratle.



Obr. 3. Na axiálním CT je patrné, že se hrot nože dotýkal dorzální stěny hrudní aorty.

vlevo [3]. Při vyšetření dalších modalit čítí byla přítomna oboustranně porucha propriocepce a vlevo byla navíc porucha termického a algického čítí.

Operace

Revize rány byla provedena v poloze pacienta na břicho. Bodná rána byla 3 cm od střední čáry vlevo pod vlasovou hranicí.

Po revizi měkkých tkání a zástavě masivního žilního krvácení byla patrna zlomenina laminy 3. krčního obratle vlevo. Nástroj dále pronikl durálním vakem a prořal zadní provazce, vlevo jen částečně. Pravé polovina mícha byla lacerována. Při revizi byl odstraněn hematoma a provedena vícevrstevná plastika pleny pomocí autologního svalu a tkáňového lepidla.

Pooperační průběh

Byl bez komplikací, u pacienta se časné od 2. pooperačního dne začíná objevovat hybnost na levé dolní končetině distálně od kolene. Na pravé dolní končetině je pacient schopen extenze v kyčli a koleni. Objevuje se polohocit. V tomto stavu byl pacient přeložen na spinální jednotku v Brně.

Při vyšetření šest měsíců po úrazu bylo prokázáno zlepšení hybnosti, pacient přišel na kontrolní vyšetření sám. ASIA: motoricky vpravo C5 stupeň 3, C6,7 stupeň 2 a C8, Th1 stupeň 0. Vlevo hybnost C5–Th1 stupeň 5. L2–S1 oboustranně stupeň 5. Senzitivně vpravo C4,5 stupeň 1 na „lehký dotyk“, stupeň 2 na „špendlík“. Od C6 kaudálně vpravo pro obě modalit stupeň 2. Vlevo od C6 kaudálně stupeň 1 pro obě modalit.

Při poslední kontrole pacienta v listopadu 2009 je přítomna monoparéza pravé horní končetiny, s dominancí akrální. Hybnost pravé dolní končetiny je v plném rozsahu, avšak s přítomností spasticity. Hybnost levostranných končetin je normální. Porucha čítí termického a algického vlevo trvá.

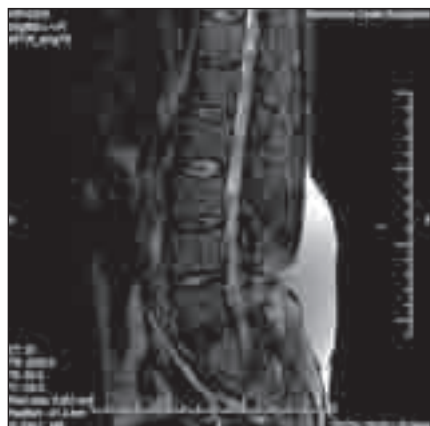Kazuistika 3

Vyšetření

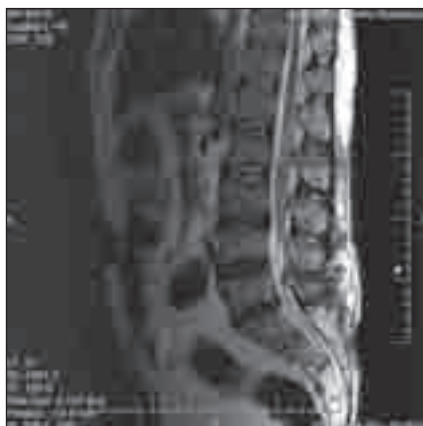29letý pacient byl v říjnu 2009 bodnut po hádce partnerkou do zad v oblasti dolní bederní páteře. Při vyšetření udává parestezie v kořenové distribuci L4–S1 vlevo, je patrné mírné oslabení kořene L4 vlevo, výrazné oslabení kořene L5 vlevo a lehké oslabení kořene S1 vlevo. Na MR vyšetření je zobrazen bodný kanál směřující interspinózním prostorem L4/5 přes kanál páteřní do střední části těla L5. Objemný hematoma je v podkoží a paravertebrálním svalstvu vlevo od střední čáry v úrovni L4–S1. V kanálu páteřním není patrná větší krvácení.

Operace

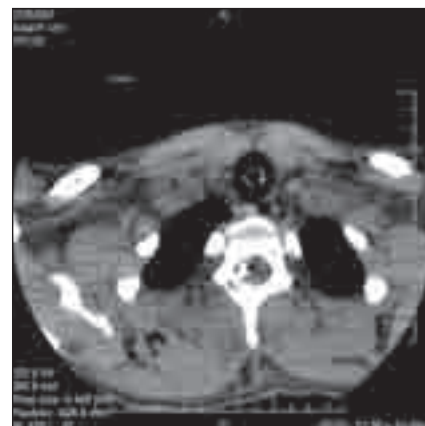Při akutní operaci byla zjištěna lacerace tvrdé pleny a přerušeni několika kořenů. Byla provedena revize z hemilaminektomie



Obr. 4. Na sagitálním T2 váženém obraze je patrná objemná likvorová pseudocysta v podkoží v oblasti bederní páteře.



Obr. 5. Pooperační MR s příznivým nálezem vymizení objemné kolekce likvoru v podkoží.



Obr. 6. CT obraz přítomnosti cizího kovového tělesa (část hrotu nože) v páteřním kanálu na úrovni Th1/2 vpravo.

tomie L4 vlevo, mikrochirurgická sutura kořenů a plastika pleny pomocí záplaty a tkáňového lepidla. Po operaci je klinický obraz bez změny a pacient je 14. pooperační den propuštěn do domácí péče. Následně vzniká rozsáhlá podkožní likvorová pseudocysta. Byla indikována revize rány. Vzhledem k infekčnímu onemocnění, které nijak nesouviselo s úrazem, byla revize provedena dva měsíce po první operaci. Pacient byl přijat na neurochirurgické oddělení s mírnou intermitentní cefaleou a rozsáhlou rezistencí v podkoží na zádech v oblasti dolní bederní oblasti. Zobrazovací vyšetření prokazuje likvorovou pseudocystu (obr. 4). Operační revize: 4. 12. 2009 byla provedena revize pseudocysty s evakuací likvoru a vícevrstevná plastika pleny. Po několika dnech od operace se znovu naplňuje podkoží likvorem. Proto byla indikována další revizní operace 15. prosince 2009: bylo nalezeno místo prosakování likvoru podél stehu. Opětovná vícevrstevná plastika byla nyní doplněna lumbální drenáží. Po operaci je na kontrolní MR jen minimální reziduální depo likvoru v podkoží, klinicky nezaznamatelné (obr. 5). Pacient byl propuštěn do domácí péče. Reziduální motorický deficit kořene L5 trvá.

Kazuistika 4 Vyšetření

30letý pacient se stal v listopadu 2009 obětí loupežného přepadení známou osobou. Opakovaně byl bodnut do šíje a hlavy. Dále byla přítomna řezná poranění obou rukou s poraněním šlachy extenzoru 2. prstu vpravo a povrchního

flexoru 2. prstu vlevo. Pacient byl bez neurologického deficitu. Na RTG a CT vyšetření bylo přítomno cizí těleso parieto-okcipitálně vpravo a v páteřním kanálu na úrovni Th1/2 vpravo (obr. 6). Z anamnézy a zobrazovacích vyšetření je patrné, že se jedná o opakovaně ulomený hrot čepele nože.

Operace

Při operaci je nejprve z kraniotomie extrahován fragment kovu parieto-okcipitálně vpravo a následně z hemilaminektomie Th1 vpravo revidován míšň kanál. Byla nalezena lacerace dury a přerušeni dorzálního kořene Th1. Mikrochirurgickou technikou byla provedena sutura kořene, s následnou sendvičovou technikou plastiky tvrdé pleny. Operace byla pochopitelně doplněna ošetřením přetátých šlach a suturou řezných ran.

Pooperační průběh

Pacient je nadále bez deficitu, vertikalizován. Rána se zhojila per primam a zraněný muž byl přeložen do spádové nemocnice.

Diskuze

Bodná poranění míchy a míšňích kořenů jsou vzácná. Použitým nástrojem bývá nůž, mícha je zasažena nejčastěji zezadu v oblasti dolní krční nebo horní hrudní páteře. Pachatelé i oběti jsou stereotypně mladí muži. Inkompletní míšň syndromy se vyskytují častěji než úplná ztráta míšň funkce [2]. Příčinou je ochrana míchy páteří. Laminy a spinózní výběžky ztlumí energii úderu a většinou zabrání kompletnímu přerušeni míchy. Nejčastěj-

ším neúplným míšňím syndromem je Brown-Séquadův syndrom. Jeho prognóza z hlediska zlepšení neurologického stavu je velmi dobrá. Ostatní inkompletní syndromy jsou u penetrujících míšňích poranění vzácnější.

Vzácnost penetrujících poranění míchy dokládá přehled literatury od 50. let 20. století do současnosti. Našli jsme několik desítek kazuistik a pouze osm sestav pacientů. Největší soubory pacientů v řádu stovek udávají z jižní Afriky [2,4,5]. V Peacockově souboru 450 pacientů byl nejčastějším nástrojem nůž, poranění byli mladí muži typicky v oblasti dolní krční a horní hrudní páteře. V 80 % se jednalo o neúplné míšň poranění. Pouze 5 % pacientů bylo operováno. Indikací zákroku byla přítomnost cizího předmětu v ráně (čepel nože nebo její fragment), únik likvoru anebo infekční ranné komplikace. V posledních desetiletích však je i v jižní Africe patrný trend k vyššímu zastoupení střeňných poranění a ústupu bodných poranění míchy [5]. Indikace k operační revizi byla v 15 procentech případů.

Soubory mimo jižní Afriku jsou početně mnohem skromnější. Mají mezi 10–20 případy [6–9]. Indikace k operaci byla častější: 81 % v sestavě amerických autorů [7]. V ostatních parametrech, jako mechanismus úrazu, klinický obraz, průběh a prognóza, se soubory shodovaly s jihoafrickými. Jednotlivé kazuistiky v literatuře dokreslují možnou bizarnost mechanismu penetrujícího poranění míchy. Jako příčina úrazu je uváděna tužka [10], harpuna [11], Kirschnerův drát [12,13], vrták

elektrické vrtačky po pádu z výšky na ohnutou šiji nic netušícího dělníka [14], ocas rejnoka [15], hřeb z nastřelovací pistole [16]...

Nejčastějším inkompletním míšním postižením je Brown-Séquardův syndrom. Jeho četnost je u míšních poranění obecně nízká: 2–4 %, u penetrujících poranění však dominuje a dosahuje 45–55 % [2,8,17]. Byl popsán v polovině 19. století francouzským neurologem Brown-Séquardem [18]. Pacienti s Brown-Séquardovým syndromem mají z inkompletních míšních syndromů nejlepší úpravu symptomů a jejich dlouhodobá prognóza je příznivá [17]. Vzácnost penetrujících poranění míšních dokumentuje Beneš ve své monografii. Popisuje hemisyndrom míšní po bodném poranění kapesním nožem u mladého chlapce [19].

Indikace k chirurgické léčbě penetrujících míšních poranění nejsou striktně definovány. To ukazují procentuální zastoupení operovaných v souborech, která jsou v intervalu 4–80 %. Operace u pacienta s kompletní míšní lézí, bez přítomnosti cizího tělesa v páteřním kanálu a bez úniku mozkomíšního moku ranou není nutná. Prognóza je dána primárním inzultem. Progredující nebo inkompletní neurologický deficit za přítomnosti fragmentu v kanálu, komprese hematodem nebo úniku likvoru je indikací revize [20].

Pozdní rozvoj nebo vznik neurologického deficitu může být způsoben opakovanými inzulty míchy fragmentem při pohybu [21], migrací ponechaného kovového fragmentu [22], infekcí a produktivní reakcí tkáně kolem kovového materiálu [23]. Přetrvávající únik likvoru může dát vznik pseudocystě v podkoží. Ta může pacienta limitovat svou velikostí a cefaleou na podkladě likvorové hypotenze. Přetrvává navíc riziko infekce [7].

Naši čtyři pacienti potvrzují zkušenosti literární. Ve všech případech šlo o mladé muže. Úraz byl stereotypně způsoben bodnutím nožem. Vždy šlo o kriminální čin se snahou zabít. Kompletní míšní lézi jsme zaznamenali jednou. V jednom případě odpovídal klinický obraz Brown-Séquardově syndromu, modifikovanému oboustranným postižením zad-

ních provazců. Dvakrát došlo k poranění kořenů, ale pouze jednou s klinickými projevy. Operační revize byla provedena ve všech případech. Přerušené míšní kořeny byly sešity mikrochirurgickou technikou. Velká pozornost byla vždy věnována plastice durálního vaku. Přesto se u pacienta 3 vytvořila v podkoží objemná likvorová pseudocysta, která vyžadovala další dvě doplňující operace. U všech pacientů jsme podávali perioperačně po dobu týdne širokospektrá antibiotika. Infekční komplikace jsme nezaznamenali. Profylaxe trombembolických komplikací byla zajištěna nízkomolekulárním heparinem. Steroidy jsme podávali u pacientů s úplnou a neúplnou míšní lézí podle NASCIS 2 protokolu [24]. Pacienti s poraněním kořenů kortikoidy nedostávali. Jsme si vědomi kontroverznosti tohoto postupu a zvýšeného rizika infekce [8,25]. Přesto jsme se rozhodli postupovat aktivně, jelikož nepředpokládáme odlišné patofyziologické procesy po otevřeném a zavřeném míšním poranění. Preventivně byly zároveň podávány antiulcerózní preparáty. Na základě našich a literárních zkušeností doporučujeme tento terapeutický postup u bodných poranění míchy a míšních kořenů:

V přednemocniční fázi ponechání nástroje v ráně, pokud nebyl vytažen při útoku; perioperační antibiotická terapie; operační revize rány se suturou míšních kořenů a vodotěsnou plastikou tvrdé pleny. Podávání kortikoidů je kontroverzní. Pokud se pro ně rozhodneme, pak by aplikace neměla přesáhnout 24 hodin.

Literatura

1. Medical Research Council: Aids to the examination of the peripheral nervous system. Edinburgh: W. B. Saunders 2000.
2. Peacock WJ, Shrosbree RD, Key AG. A review of 450 stabwounds of the spinal cord. *S Afr Med J* 1977; 51(26): 961–964.
3. American Spinal Injury Association. International standards for neurological classification of spinal cord injury, revised 2000. 6th ed. Chicago (IL): American Spinal Injury Association 2000.
4. Lipschitz R, Block J. Stab wounds of the spinal cord. *Lancet* 1962; 2(7248): 169–172.
5. Velmahos GC, Degiannis E, Hart K, Souter I, Saadia R. Changing profiles in spinal cord injuries and risk factors influencing recovery after penetrating injuries. *J Trauma* 1995; 38(3): 334–337.

6. Simpson RK jr, Venger BH, Narayan RK. Treatment of acute penetrating injuries of the spine: a retrospective analysis. *J Trauma* 1989; 29(1): 42–46.
7. Thakur RC, Khosla VK, Kak VK. Non-missile penetrating injuries of the spine. *Acta Neurochir (Wien)* 1991; 113(3–4): 144–148.
8. Heary RF, Vaccaro AR, Mesa JJ, Balderston RA. Thoracolumbar infections in penetrating injuries to the spine. *Orthop Clin North Am* 1996; 27(1): 69–81.
9. Moyed S, Shanmuganathan K, Mirvis SE, Bethel A, Rothman M. MR paging of penetrating spinal trauma. *AJR Am J Roentgenol* 1999; 172(5): 1387–1391.
10. Ramaswamy R, Dow G, Bassi S. Pencil is mightier than the sword. *Pediatr Neurosurg* 2006; 42(3): 168–170.
11. Mouzopoulos G, Tzurbakis M. Unusual cervical spine injury by fishing harpoon. *Eur J Emerg Med* 2009; 16(5): 209–211.
12. Fransen P, Bourgeois S, Rommens J. Kirschner wire migration causing spinal cord injury one year after internal fixation of a clavicle fracture. *Acta Orthop Belg* 2007; 73(3): 390–392.
13. Příbáň V, Toufar P. Poranění míchy migrujícím Kirschnerovým drátem. *Rozhl Chir* 2005; 84(7): 373–375.
14. Russell JH, Joseph SJ, Snell BJ, Jithoo R. Brown-Sequard syndrome with Horner's syndrome following a penetrating drill bit injury to the cervical spine. *J Clin Neurosci* 2009; 16(7): 975–977.
15. Groen RJ, Kafiluddin EA, Hamburger HL, Veldhuizen EJ. Spinal cord injury with a stingray spine. *Acta neurochir (Wien)* 2002; 144(5): 507–508.
16. Kryl J, Štulík J, Vyskočil T, Šebesta P. Poranění páteře nastřelovacím hřebem. *Acta Chir Orthop Traumatol Czech* 2006; 73(5): 353–355.
17. Roth EJ, Park T, Pang T, Yarkony GM, Lee MY. Traumatic cervical Brown-Sequard and Brown-Sequard plus syndromes: the spectrum of presentations and outcomes. *Paraplegia* 1991; 29(9): 582–589.
18. Brown-Séquard CÉ. De la transmission croisée des impressions sensibles par la moelle épinière. *Comptes rendus de la Société de biologie* 1851; 2: 33–44.
19. Beneš V. Poranění míchy. Praha: SZdN 1960.
20. Shahlaie K, Chang DJ, Anderson JT. Nonmissile penetrating spinal injury. Case report and review of the literature. *J Neurosurg* 2006; 4(5): 400–408.
21. Kulkarni AV, Bhandari M, Stiver S, Reddy K. Delayed presentation of stab wound: case report and review of the literature. *J Emerg Med* 2000; 18(2): 209–213.
22. Karim NO, Nabors MW, Golocovsky M, Cooney FD. Spontaneous migration of a bullet in the spinal subarachnoid space causing delayed radicular symptoms. *Neurosurgery* 1986; 18(1): 97–100.
23. McFadden JR. Tissue reaction to standard neurosurgical metallic implants. *J Neurosurg* 1972; 36(5): 598–603.
24. Bracken MB, Shepard MJ, Collins WF, Holford TR, Young W, Baskin DS et al. A randomized, controlled trial of methylprednisolone or naloxone in the treatment of acute spinal-cord injury. Results of the Second National Acute Spinal Cord Injury Study. *N Engl J Med* 1990; 322(20): 1405–1411.
25. Levy ML, Gans W, Wijesinghe HS, SooHoo WE, Adkins RH, Stillerman CB. Use of methylprednisolone as an adjunct in the management of patients with penetrating spinal cord injury: Outcome analysis. *Neurosurgery* 1996; 39(6): 1141–1149.