

# Použití BOLD efektu při vyšetření cerebrovaskulární rezervní kapacity

## The Use of the BOLD Effect when Examining Cerebrovascular Reserve Capacity

### Souhrn

**Cíl:** Cílem tohoto krátkého sdělení je popsat postup vyšetření cerebrovaskulární rezervní kapacity (CVRC) pomocí BOLD (Blood Oxygenation Level Dependent) efektu a představit porovnání výsledků s výsledky standardní metody SPECT (Single Photon Emission Computed Tomography). **Soubor a metodika:** Práce popisuje soubor sedmi případů pacientů s jednostranným uzávěrem vnitřní karotidy, kteří byli vyšetřeni za pomoci BOLD MR a  $^{99m}\text{Tc}$ -HMPAO SPECT. Získaná data byla počítačově předzpracována a v povodí arteria cerebri media i ve „watershed“ supra-ventrikulární bílé hmotě byly určeny zájmové oblasti (ROI, Region Of Interest). Obě hodnoty od sebe byly odečteny a výsledky statisticky porovnány. **Výsledky:** U souboru pacientů byl nalezen signifikantní ( $p < 0,01$ ) Pearsonův korelační koeficient 0,716 při porovnání celého souboru ROI (dvě ROI u každého pacienta). Výsledné obrazy obou vyšetření ukazují i při vizuálním hodnocení na dobrou korelaci obou metod. **Závěr:** Výsledky vyšetření CVRC pomocí BOLD efektu dobře korelují s výsledky vyšetření SPECT. Tyto výsledky potvrzují zkušenosti popisované v zatím malém množství zahraničních publikací. Naše práce zároveň přináší popis jednoduché, v klinické praxi dobře proveditelné metodiky relativně nového způsobu vyšetření CVRC.

### Abstract

**Aim:** To describe the method of cerebrovascular reserve capacity (CVRC) examination with the use of a BOLD (blood oxygenation level dependent) effect and to present the comparison of the obtained results with the results of SPECT as a standard method. **Patients and methods:** This paper describes a group of seven patients with unilateral internal carotid occlusion, who underwent CVRC examination with BOLD MRI and  $^{99m}\text{Tc}$ -HMPAO SPECT. The obtained data were preprocessed and two regions of interest (ROI) were defined in the perfusion territory of the middle cerebral artery and in the watershed supraventricular white matter. The results of both examinations were automatically extracted using these two ROIs, allowing statistical comparison. **Results:** In this group of patients, a statistically significant ( $p < 0.01$ ) Pearson correlation coefficient of 0.716 was found for the whole group of ROIs (2 ROIs per patient). The images resulting from both examinations also demonstrate good correlation between the two methods, even on visual inspection. **Conclusion:** The results of CVRC examination using BOLD effect correlate well with the results of SPECT. The work confirms the experience described in the small number of available international publications, moreover, it provides the reader with a description of a simple, clinically well feasible methodology of this relatively new CVRC examination method.

A. Zolal<sup>1</sup>, M. Sameš<sup>1</sup>,  
P. Vachata<sup>1</sup>, R. Bartoš<sup>1</sup>,  
M. Nováková<sup>2</sup>, R. Kopáček<sup>3</sup>,  
M. Derner<sup>2</sup>

Krajská zdravotní, a.s., Masarykova nemocnice v Ústí nad Labem, o.z.:

<sup>1</sup> Neurochirurgická klinika UJEP

<sup>2</sup> Radiodiagnostické oddělení

<sup>3</sup> Oddělení nukleární medicíny



**MUDr. Amír Zolal**  
Neurochirurgická klinika  
Masarykova nemocnice  
Sociální péče 12A  
401 13 Ústí nad Labem-Bukov  
e-mail: amir.zolal@mnul.cz

Přijato k recenzi: 25. 5. 2009

Přijato do tisku: 17. 8. 2009

### Klíčová slova

BOLD efekt – cerebrovaskulární rezervní kapacita – uzávěr vnitřní karotidy – SPECT mozku – regionální krevní průtok mozkem

### Key words

BOLD effect – cerebrovascular reserve capacity – internal carotid artery occlusion – brain SPECT – regional cerebral blood flow

## Úvod

V poslední době bylo v zahraniční literatuře možné pozorovat vzestup zájmu o metody magnetické rezonance pro vyšetření cerebrovaskulární rezervní kapacity. Zejména technologicky nové metody – BOLD (Blood Oxygenation Level Dependent) a ASL (Arterial Spin Labeling), se dočkaly v minulých letech celé řady publikací popisujících technické provedení i porovnání s výsledky jiných metod. Některé postupy zahrnují použití klasického vyšetřovacího paradigmatu funkční magnetické rezonance (fMR) a porovnání velikosti aktivit mezi oběma hemisférami. Tento postup je ale dle recentních zpráv z porovnání s ostatními metodami přinejmenším nespolehlivý [1]. Druhou, lépe přijímanou metodou je zobrazení změn prokrvení mozkové tkáně po vazodilatačním stimulu – zde je při vyšetření BOLD tímto stimulem nejčastěji inhalace směsi vzduchu s CO<sub>2</sub>. Cílem této práce je popsat naše zkušenosti s vyšetřením změn prokrvení mozkové tkáně po inhalaci vzduchu obohaceném o 5% CO<sub>2</sub> pomocí BOLD efektu na skupině pacientů s jednostrannou

okluzí karotidy a porovnat je se standardním vyšetřením SPECT. Jak vyšetření SPECT po aplikaci <sup>99m</sup>Tc-HMPAO a porovnání klidových obrazů s obrazy získanými po vazodilatačním stimulu [2], tak MR vyšetření založené na BOLD efektu [3] zobrazí dle dostupných literárních údajů především změny regionálního krevního průtoku (CBF). Porovnání těchto změn je pak podkladem pro hodnocení CVRC v postižené hemisféře – samotné snížení CBF na klidovém skenu pro hodnocení ve smyslu snížení CVRC nestačí [4]. Významným omezením použitelnosti velké řady popisovaných metod používajících BOLD efekt k určení CVRC je dle našeho názoru nutnost použití komplikovaného MR – kompatibilního ventilačního aparátu umožňujícího monitorování a titraci výdechového parciálního tlaku CO<sub>2</sub> (PetCO<sub>2</sub>) [3]. Naším dalším cílem tedy bylo vyvinout takový postup vyšetření, který by byl jednoduše proveditelný.

## Soubor a metodika

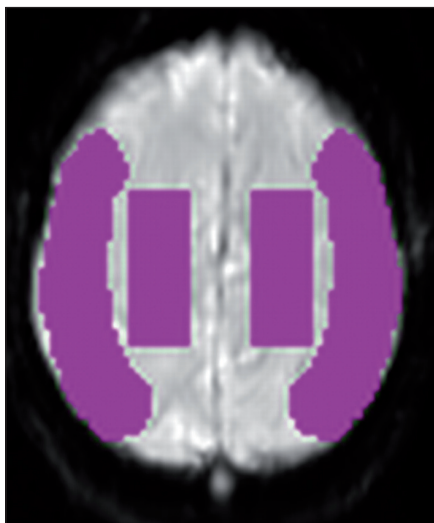
V této pilotní studijní skupině bylo zahrnuto sedm pacientů (šest mužů, jedna

žena, průměrný věk 59,7 roku ± 11,8). Všichni pacienti byli postiženi jednostrannou okluzí vnitřní karotidy, dva pacienti byli asymptomatictí, pět symptomatických (tab. 1). Kritériem pro výběr pacientů k zařazení do této studie byla okluze vnitřní karotidy, známky snížené CVRC na orientačním vyšetření transkraniální dopplerovskou sonografií (TCD) nebo pro tuto metodu neprostupné temporální okno. Pacienti, u nichž v souvislosti s uzavěrem karotidy došlo k dokončenému infarktu, byli do studie zařazeni nejdříve tři měsíce po příhodě. U všech pacientů bylo provedeno MR vyšetření v T2 a DWI (Diffusion Weighted Imaging) vážených obrazech, pacienti s postischemickým defektem zasahujícím do oblastí zájmu (viz níže) nebo pacienti s čerstvým nebo subakutním ischemickým infarktem byli z dalšího vyšetřování vyřazeni. U všech pacientů bylo provedeno neurologické vyšetření a klinický stav byl hodnocen pomocí modifikované Rankinovy škály. Studie byla schválena etickou komisí, všichni pacienti podepsali po náležitém poučení písemný informovaný souhlas.

Tab. 1. Přehled pacientů a výsledků obou metod.

Č.	Věk a pohlaví	Okludovaná ACI	Klinický stav	Modifikovaná Rankinova škála	BOLD poměr zdravá/okludovaná hemisféra		SPECT změna poměru zdravá/okludovaná hemisféra v %	
					šedá hmota	bílá hmota	šedá hmota	bílá hmota
1	61, M	levá	st. p. iCMP v povodí okludované ACI, recidivující TIA (parestezie PHK)	1	1,96772	1,912	16,97	11,62
2	36, M	levá	asymptomatický	–	1,04950	0,903	1,69	–2,83
3	75, Ž	pravá	st. p. iCMP v povodí okludované ACI, recidivující TIA (parestezie levostranných končetin)	1	1,35134	1,281	14,94	13,10
4	61, M	levá	st. p. iCMP v povodí okludované ACI, reziduální afázie a středně těžká pravostranná hemiparéza	3	1,06564	1,118	3,43	0,12
5	65, M	pravá	st. p. iCMP v povodí okludované ACI, frustní paréza LDK	1	0,75164	0,741	1,55	5,02
6	59, M	levá	st. p. iCMP v povodí ACI sin a ve VB povodí	2	1,03827	0,993	2,93	1,51
7	61, M	pravá	asymptomatický	–	1,11589	1,077	–5,55	0,06

M: muž, Ž: žena, iCMP: ischemická cévní mozková příhoda, ACI: arteria carotis interna, LDK: levá dolní končetina, VB: vertebrobazilární, TIA: tranzitorní ischemická ataka, PHK: pravá horní končetina, BOLD: Blood Oxygenation Level Dependent, SPECT: Single Photon Emission Computed Tomography



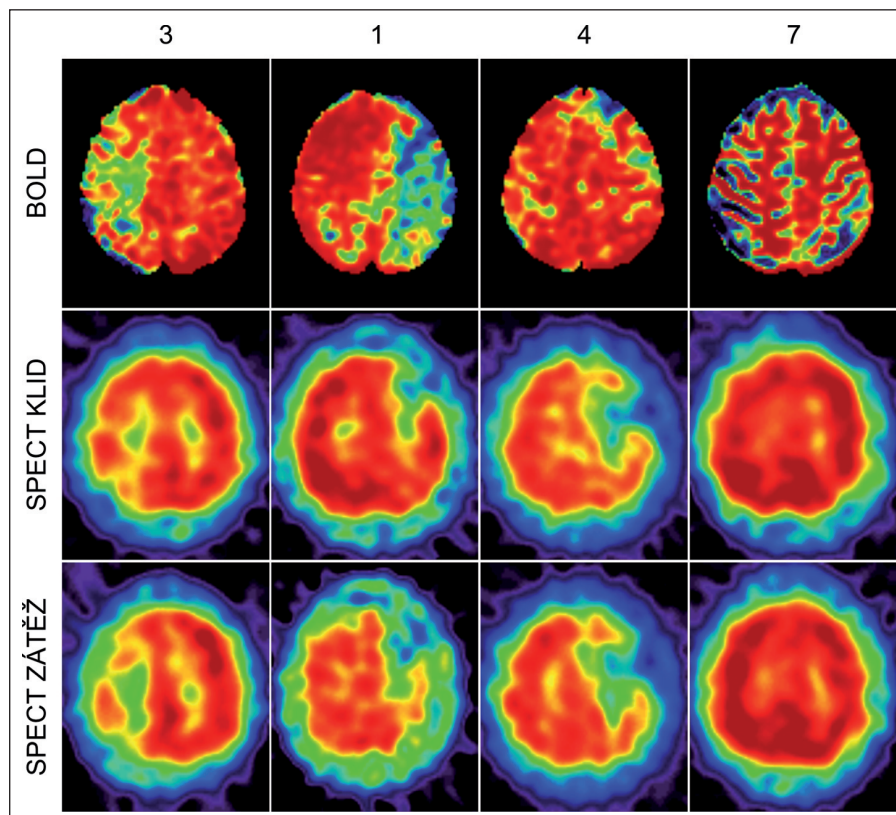
Obr. 1. ROI (Region Of Interest) použité k analýze u všech provedených skenů, zobrazena pouze jedna vrstva, ROI byly definovány v podobném tvaru ve čtyřech vrstvách.

#### Aplikace vazodilatační inhalační směsi

Při vyšetření MR byla inhalovaná směs (21% O<sub>2</sub>, 5% CO<sub>2</sub> a 74% N<sub>2</sub>) aplikována maskou s jednoduchým výdechovým ventilem. K systému byl připojen rezervoár o velikosti 20 l, který byl naplněn směsí před vlastním vyšetřením pro případ nedostatečného přívodu z nádoby. Na přírodné koleno ventilu byla vedena směs z tlakové lahve, výdechový ventil odváděl vydechanou směs do okolí. Pacient inhaloval vazodilatační směs 3 min před počátkem vyšetření a pak během akvizice MR dat v délce trvání 6 min 53 s. Při vyšetření SPECT pak byla stejná směs aplikována 3 min před podáním radionuklidu a 5 min po něm. U žádného z vyšetřovaných pacientů nedošlo během provedených vyšetření ke komplikacím.

#### MR

Vyšetření MR bylo provedeno přístrojem Symphony 1.5T (Siemens, Erlangen, Německo) s čtyřkanálovou hlavovou cívkou. Pro analýzu BOLD efektu byla získána T2\* vážená sekvence (TR 3 700 ms, TE 20 ms, flip angle 90°, matrix 384 × 384, velikost voxelu 3 × 3 × 3 mm, 100 akvizicí) nejprve v klidu a poté při inhalaci výše uvedené směsi. Zpracování získaných obrazů bylo uskutečněno pomocí aplikace Statistic Parametric Mapping (SPM5, <http://www.fil.ion.ucl.ac.uk/spm/>). U získaných dat



Obr. 2. Horní řada: U mapy získané analýzou BOLD sérií. Prostřední řada: SPECT – klidový sken. Dolní řada: SPECT – sken po vazodilatačním stimulu.

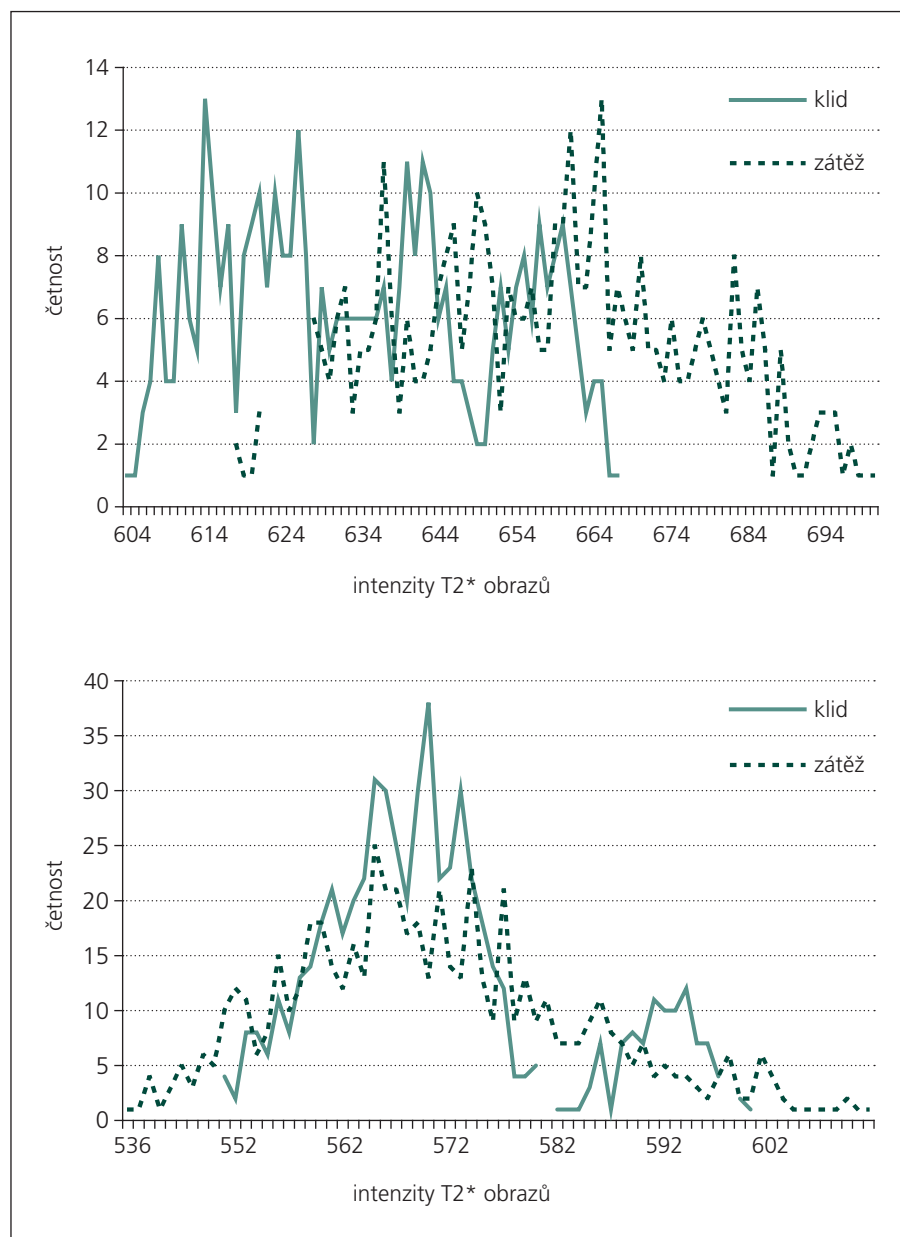
Sloupec 1: pacientka č. 3, výpad viditelný v BOLD obraze v oblasti, kde došlo po zátěži ke snížení intenzity ve SPECT vyšetření; sloupec 2: pacient č. 1, podobný nále; sloupec 3: pacient č. 4, poměrně dobrá reaktivita v BOLD vyšetření, v SPECT se rozsah ložiskového výpadu nemění, ROI analýza SPECT skenů při porovnání s kontralaterální hemisférou neprokazuje výraznou změnu; sloupec 4: pacient č. 7, symetrický nále v obrazech BOLD i SPECT. Použitý rozsah barevné škály je arbitrární a liší se mezi jednotlivými obrazy.

byla provedena poziční korekce, normalizace do jednotného prostoru šablony ICBM (International Consortium for Brain Mapping) obsažené v balíku SPM5 a prostorové vyhlazení Gaussovým filtrem s mezní frekvencí 6 mm (parametr FWHM, Full Width at Half Maximum). Intenzity jednotlivých voxelů pak byly ve dvou skupinách akvizic porovnány a byla určena statistická významnost rozdílu mezi klidovými akvizicemi (n = 100) a akvizicemi při inhalaci 5% CO<sub>2</sub> (n = 100) pro každý voxel pomocí Mann-Whitneyho U testu. Výsledné hodnoty U byly zaznamenány ve stejné prostorové konfiguraci jako původní obraz. Výsledkem je tedy mapa U hodnot příslušných k jednotlivým voxelům, jež byla zobrazena v arbitrární barevné škále. Pro statistickou analýzu byly pro každou hemisféru vyznačeny dvě oblasti zájmu (ROI, Region Of Interest), z nichž jedna

byla umístěna v šedé hmotě v povodí arteria cerebri media (velikost 1 874 voxelů) dané hemisféry a druhá v supraventrikulární bílé hmotě (1 320 voxelů; obr. 1). Vzhledem k normalizaci obrazů do společného prostoru bylo možné použít automatickou analýzu a stejný tvar použitých ROI u všech vyšetřovaných pacientů. Pro každého pacienta pak byly spočteny poměry zdravá/okludovaná strana průměrných U hodnot v daných ROI pro šedou a bílou hmotu.

#### SPECT

Vyšetření SPECT bylo provedeno pomocí dvouhlavé gamakamery Mediso-Spirit DHV (Mediso, Budapešť, Maďarsko) po aplikaci <sup>99m</sup>Tc-HMPAO v dávce 880 MBq (fan-beam kolimátor, matrix 2,65 × 2,65 × 2,65 mm, 128 snímků, 32 min akvizice). Stejně vyšetření pak bylo



Graf 1. Horní část: histogram intenzit T2\* vážených obrazů v oblasti zachované reaktivity dle SPECT – dochází k posunu spektra k vyšším hodnotám. Dolní část: oblast snížení CVRC – bez posunu spektra.

zopakováno za 24 hod po inhalaci 5% CO<sub>2</sub>. Data byla zpracována pomocí software Interview XP (Mediso, Budapešť, Maďarsko), výsledné obrazy obou vyšetření pak byly normalizovány do stejného prostoru jako obrazy MR pomocí SPM5. Po tomto kroku bylo možné použít totožné ROI jako v případě MR k porovnání interhemisferálních rozdílů v klidovém stavu a po vazodilatačním stimulu. Pro šedou i bílou hmotu byl vypočten interhemisferický poměr z průměrných hodnot v daných ROI (IH-poměr = průměrná hod-

nota voxelu v ROI na zdravé straně/průměrná hodnota voxelu v ROI na okludované straně), změna interhemisferického poměru po inhalaci vazodilatační směsi pak byla vyjádřena procentuálně (procentuální změna =  $100 \times (\text{IH-poměr}_{\text{zátěž}} - \text{IH-poměr}_{\text{klid}}) / \text{IH-poměr}_{\text{klid}}$ ). Tento parametr byl zvolen pro porovnání s MR vyšetřením, neboť hodnoty získané hodnocením BOLD-senzitivních skenů nejsou odrazem dvou stavů perfuze jako např. SPECT, ale přímo změny průtoku po uměle navozené vazodilataci.

## Výsledky

Souhrn informací o vyšetřovaných pacientech a výsledků vyšetření je obsažen v tab. 1.

Pro porovnání výsledků získaných pomocí testované metody využívající BOLD efektu s vyšetřením SPECT byl použit výpočet Pearsonova korelačního koeficientu s určením statistické signifikance. Při porovnání výsledků z ROI v šedé hmotě (n = 7) byl korelační koeficient r = 0,77; výsledek byl hraničně statisticky signifikantní s p = 0,043. Pro bílou hmotu (n = 7) byla nalezena hodnota 0,653; výsledek však nebyl signifikantní (p = 0,112). Vzhledem k tomu, že pro jednotlivá ROI v bílé i šedé hmotě byly výpočty prováděny samostatně, byl vypočten i korelační koeficient pro celou skupinu ROI (n = 14); r = 0,716 se statistickou signifikancí p = 0,004. Barevné mapy U hodnot získané v našem souboru dokládají i vizuálně dobrou kongruenci mezi oběma typy vyšetření (obr. 2).

## Diskuze

Uvedené výsledky prokazují proveditelnost vyšetření CVRC pomocí BOLD efektu i při použití jednoduchých, klinicky nenáročných postupů. Zároveň ukazují i na dobrou korelaci získaných výsledků se standardně používaným vyšetřením SPECT. Výše citované práce autorů Mandella et al [3] i jiné práce [5] využívají komplikovaných MR kompatibilních ventilačních přístrojů, pomocí nichž lze pak detekovat závislost změny T2\* váženého signálu v závislosti na změně P<sub>etCO<sub>2</sub></sub>. Takto komplikované vyšetření je ovšem v běžné klinické praxi těžko proveditelné, přestože jistě může přinést mnoho experimentálně zajímavých dat. Námí zvolený postup uplatňuje jednodušší princip porovnání dvou stavů – stavu před aplikací vazodilatačního stimulu a stavu po ustavení hyperkapnie. Pokud jde o techniku podání vazodilatačního stimulu, směsi o podobných koncentracích CO<sub>2</sub> (6–7 %) byly používány v zahraničních studiích [6,7], na našem pracovišti je výše uvedená směs používána pro vyšetřování CVRC již tradičně. Dle dostupných literárních údajů je rovnovážného stavu v mozkové tkáni dosaženo za 1–2 min [8], použitá doba inhalace směsi tedy představuje dostatečnou rezervu. Metoda inhalace směsi bez monitorování P<sub>etCO<sub>2</sub></sub> („bolus“ CO<sub>2</sub>) a jednoduché porovnání dvou stavů (klid-vazodilatace) byla zvolena v zájmu

zachování co nejjednoduššího postupu vyšetření. V principu jde o stejný postup jako u podání jednorázové dávky acetazolamidu.

Pro každý z těchto stavů bylo získáno 100 T2\* vážených akvizic. Dle principů popsaných ve výše zmiňované literatuře by ve fázi po aplikaci vazodilatačního stimulu mělo dojít v oblastech se zachovalou cerebrovaskulární rezervní kapacitou k vzestupu T2\* intenzity [7], v oblastech s vyčerpanou cerebrovaskulární reaktivitou by pak mělo dojít k nevýznamné změně nebo k jejímu poklesu [9]. Abychom porovnali tyto očekávané změny, byly vytvořeny histogramy četností T2\* intenzit v získaných zdrojových obrazech (2 × 100 akvizic) v oblastech normální reaktivity na zdravé straně a v oblastech s vyčerpanou cerebrovaskulární rezervou. Graf 1 zobrazuje tyto histogramy vytvořené z četností ve čtyřech voxelech s relativně homogenním výsledkem na U mapách u vyšetřované pacientky č. 3 v tab. 1. Tyto histogramy prokázaly

očekávané změny v T2\* intenzitě a spolu s výše uvedenými výsledky tedy potvrzují fyziologickou správnost námi popsané metody.

### Závěr

Zobrazení změn regionálního mozkového průtoku pomocí T2\* vážených obrazů za využití BOLD efektu je možné použít při vyšetření cerebrovaskulární rezervní kapacity u pacientů s okluzí vnitřní karotidy vzhledem k zatím nedostatečnému literárnímu popisu prozatím jako zajímavou a slibnou doplňkovou metodu.


### Literatura

1. Herzig R, Hlustik P, Skoloudík D, Sanak D, Vlachova I, Herman M et al. Assessment of the cerebral vasomotor reactivity in internal carotid artery occlusion using a transcranial Doppler sonography and functional MRI. *J Neuroimaging* 2008; 18(1): 38–45.
2. Knop J, Thie A, Fuchs C, Siepmann G, Zeumer H. 99mTc-HMPAO-SPECT with acetazolamide challenge to detect hemodynamic compromise in occlusive cerebrovascular disease. *Stroke* 1992; 23(12): 1733–1742.

3. Mandell DM, Han JS, Poublanc J, Crawley AP, Stainsby JA, Fisher JA et al. Mapping cerebrovascular reactivity using blood oxygen level-dependent MRI in Patients with arterial steno-occlusive disease: comparison with arterial spin labeling MRI. *Stroke* 2008; 39(7): 2021–2028.
4. Derdeyn CP, Grubb RL Jr, Powers WJ. Indications for cerebral revascularization for patients with atherosclerotic carotid occlusion. *Skull Base* 2005; 15(1): 7–14.
5. Ziyeh S, Rick J, Reinhard M, Hetzel A, Mader I, Speck O. Blood oxygen level-dependent MRI of cerebral CO2 reactivity in severe carotid stenosis and occlusion. *Stroke* 2005; 36(4): 751–756.
6. Lythgoe DJ, Williams SC, Cullinane M, Markus HS. Mapping of cerebrovascular reactivity using BOLD magnetic resonance imaging. *Magn Reson Imaging* 1999; 17(4): 495–502.
7. van der Zande FH, Hofman PA, Backes WH. Mapping hypercapnia-induced cerebrovascular reactivity using BOLD MRI. *Neuroradiology* 2005; 47(2): 114–120.
8. Podreka I, Suess E, Goldenberg G, Steiner M, Brücke T, Müller C et al. Initial experience with technetium-99m HM-PAO brain SPECT. *J Nucl Med* 1987; 28(11): 1657–1666.
9. Shiino A, Morita Y, Tsuji A, Maeda K, Ito R, Furukawa A et al. Estimation of cerebral perfusion reserve by blood oxygenation level-dependent imaging: comparison with single-photon emission computed tomography. *J Cereb Blood Flow Metab* 2003; 23(1): 121–135.

## Z ODBORNÉ LITERATURY

**MUDr. Eva Brichtová, Ph.D., a kolektiv. Onemocnění dětského neurokrania. 1. vydání. Praha: Triton 2009. ISBN 978-80-7387-292-2; cena 349 Kč.**



Publikace „Onemocnění dětského neurokrania“ shrnuje všechny aspekty problematiky lebečních kostí u dětí nejenom z pohledu zkušeného dětského neurochirurga a traumatologa, ale také z pohledu radiologického, neurologického, genetického a onkologického. Autorka předkládá také soubory

vlastních odoperovaných pacientů, na kterých demonstruje mechanismy traumatických i netraumatických lézí lebečních kostí a možnosti jejich operačního řešení. Publikace je přehledně členěna do 13 kapitol a doplněna 114 působivými obrázky. Úvodní kapitola popisuje zajímavé historické reminiscence. Další kapitoly jsou věnovány anatomickým a vývojovým aspektům, antropometrickému měření dětské lebky a jednotlivým zobrazovacím technikám. Léze neurokrania jsou členěny na vrozené vývojové vady, traumata, kostní

tumory, nenádorové a zánětlivé procesy. Poslední kapitoly se zabývají operačními přístupy do nitrolebí a specifiky kranioplastik v dětském věku. Celkově publikace představuje v českém písemnictví ojedinělou práci, kterou mohou vřele doporučit nejenom neurologům a neurochirurgům, ale také všem zájemcům o dětskou medicínu. Předmluvu k publikaci napsal prof. MUDr. Vladimír Beneš, DrSc.

*doc. MUDr. Petr Vondráček, Ph.D.*