

Paroxysmální kinezigenní dyskineze: případ mladé ženy s alternující hemidystonií – kazuistika

Paroxysmal Kinesigenic Dyskinesia – a Case Report of a Young Woman with Alternating Hemidystonia

Souhrn

Paroxysmální kinezigenní dyskineze je porucha projevující se krátkými záchvaty mimovolních pohybů provokovaných náhlým pohybem. Záchvaty typicky trvají méně než jednu minutu a mohou se vyskytovat i několikrát denně. Kromě formy idiopatické autozomálně dominantně dědičné nebo sporadické existují i formy symptomatické, kdy se stejnými záchvaty mohou manifestovat některá onemocnění postihující CNS. V úvodu podáváme souhrn současných představ o této poruše i historický vývoj těchto představ v kontextu skupiny paroxysmálních dyskinezií. Na závěr prezentujeme případ mladé ženy se sporadickou idiopatickou paroxysmální kinezigenní dyskinezií od 13 let věku, jejíž diagnóza byla stanovena při video-EEG monitorování a záchvaty měly charakter alternující hemidystonie. Obtíže ustoupily při léčbě lamotriginem v dávce 300 mg denně.

Abstract

Paroxysmal kinesigenic dyskinesia is a neurological disorder characterized by brief episodes of dystonia and choreoathetosis triggered by sudden voluntary movement. The attacks typically last less than one minute and may occur even several times a day. Besides familiar idiopathic forms with autosomal dominant inheritance, sporadic cases may occur, or symptomatic forms may be associated with some CNS diseases and may manifest with the same type of paroxysms. At the beginning we review current knowledge on this disorder, including the historical development of the concept of paroxysmal dyskinesia. Then we present the case of a young woman who has suffered from sporadic idiopathic paroxysmal kinesigenic dyskinesia since she was 13 years old. Diagnosis was proved during video-EEG monitoring and her paroxysms can be characterised as alternating hemidystonia. She has been successfully treated with 300 mg of lamotrigine per day.

H. Krijtová, P. Marusič

Neurologická klinika UK 2. LF a FN Motol, Praha



MUDr. Hana Krijtová
Neurologická klinika UK 2. LF
a FN Motol, Praha
V Úvalu 84
150 06 Praha 5-Motol
e-mail: hana.krijtova@fnmotol.cz

Přijato k recenzi: 20. 3. 2009

Přijato do tisku: 12. 5. 2009

Klíčová slova

paroxysmální dyskineze – alternující hemidystonie

Key words

paroxysmal dyskinesia – alternating hemidystonia

Videozáznam k této kazuistice naleznete na www.csnn.eu

Úvod

Historie

Poprvé tento nejčastěji se vyskytující typ paroxysmálních dyskinezi popsal již v roce 1892 japonský psychiatr Shuzo Kure. Ve svém článku zaznamenal případ mladého muže, u něhož se začaly ve věku 10 let objevovat záchvaty podivných neúčelných pohybů, které byly provokovány náhlým pohybem. Začínaly na dolních končetinách, odkud se šířily na celé tělo, někdy s pravostrannou převahou. Dyskinezi předcházela zvláštní pocit, sensorická aura v postižených končetinách, a pacient se naučil pohyby tlumit nebo potlačit pohybáním nohama nebo představou následujícího pohybu ještě v sedě předtím, než se postavil a vykročil. Záchvaty měly velmi krátké trvání, postupně se objevovaly stále častěji, až jejich frekvence byla téměř každodenní. Přestože si Kure uvědomil, že mezi záchvaty je neurologický nálezný normální, domníval se chybně, že jeho pacient trpí Thomsenovou kongenitální myotonií, a proto bylo prvenství popisu této poruchy delší dobu připisováno až krátké zmínce v knize Gowera z roku 1901 [1]. V průběhu 20. století byly shromažďovány údaje o existenci celé skupiny tzv. paroxysmálních dyskinezi, jejichž uspořádání podle vyvolávajícího momentu provedli v roce 1995 ve své klasifikaci Demirkiran a Jankovic [2]. Rozlišovali dyskineze: 1. kinezigenní provokované náhlým pohybem, 2. nekinezigenní provokované různými faktory, jako je káva, čaj, alkohol a únava, a mající delší trvání a 3. dyskineze provokované cvičením nebo námahou (nejčastěji charakteru delší chůze nebo běhu) a 4. dyskineze provokované spánkem. Osud této klasifikace ilustruje svízelnost, s níž se vyvíjejí naše znalosti o povaze paroxysmálních dyskinezi. Nejprve se z ní vydělily dyskineze provokované spánkem, neboť se ukázalo, že u tzv. paroxysmální noční choreoatetózy se vlastně jedná o formu frontální epilepsie s autozomálně dominantní dědičností (ADNFLE) [3,4]. Rovněž původní představa o možném společném patofyziologickém mechanismu pro celou skupinu paroxysmálních dyskinezi se nepotvrdila [5]. Guerini se například domníval, že všechny tyto jednotky jsou podmíněny poruchou iontových kanálů, ale jak se později ukázalo, paroxysmální nekinezigenní dyskinezi vyvolávají mutace MR 1 – genu kódujícího regulátor myofibrilogeneze 1 [6] a paroxysmální dyskinezi provokovanou cvičením

(námahou) způsobují mutace SLC2A1 – genu pro GLUT1, což je transportér glukózy přes hematoencefalickou bariéru [7]. Porucha na úrovni iontových kanálů zůstává však stále jedním z potenciálních faktorů v patogenezi paroxysmální kinezigenní dyskineze (PKD) [8].

Klinický obraz

Paroxysmální kinezigenní dyskineze je porucha charakterizovaná krátkými záchvaty mimovolních pohybů, které jsou provokovány náhlým pohybem. Diagnóza je stanovena na základě klinického obrazu, neboť v současné době neexistuje vyšetření, které by bylo diagnosticky specifické. U typických případů jsou všechna pomocná vyšetření – jako je magnetická rezonance mozku a laboratorní vyšetření – bez jednoznačných patologických odchylek.

Charakter abnormálních pohybů může být variabilní – pohyby mohou mít ráz choreoatetózy, mohou být balistické, často se jedná o dystonii nebo hemidystonii, nebo se různé typy pohybů kombinují. Většinou začínají fokálně z dolních končetin, odkud se šíří ipsi- i kontralaterálně a mohou se až generalizovat. Rozmanitosti klinických projevů odpovídá i pestrost v užívané terminologii, u různých autorů se tak setkáme s odlišnými názvy – paroxysmální kinezigenní choreoatetóza, paroxysmální kinezigenní dystonie či paroxysmální kinezigenní dyskineze nebo epizodická kinezigenní dyskineze (EKD). Trvání atak je krátké, většinou několik desítek sekund – jako horní hranice se v současné době uvádí jedna minuta. Výskyt záchvatů je zpravidla každodenní, mohou se jich objevit až desítky denně. Opakovaně bylo zaznamenáno, že muži jsou postiženi častěji než ženy. Záchvaty začínají nejčastěji ve školním věku (5–15 let), ale při stanovování diagnózy idiopatické PKD se jako možné věkové rozmezí začátku záchvatů připouští období 1–20 let [9].

Formy onemocnění

Idiopatická familiární forma se dědí autozomálně dominantně s neúplnou penetrancí. Pátrání po kauzálním genu je velmi intenzivní, ale doposud objeven nebyl. Dva geny byly mapovány do pericentromerické oblasti 16. chromozomu – EKD1 16p12.1–q13 a EKD2 16q13–q22.1 [10–13]. Předpokládá se ještě existence dalšího genu (EKD3) mimo 16. chromozom [14].

Do stejné oblasti na 16. chromozomu byly mapovány i benigní familiární infan-

tilní konvulze, které se mohou vyskytnout v rodinách pacientů s PKD, a dokonce se obě jednotky mohou objevit u téhož jedince v různých obdobích jeho života. Hovoří se pak o syndromu infantilních konvulzí s choreoatetózou a je možné, že se jedná o různý způsob exprese téže genetické poruchy [15], která se manifestuje variabilně buď v oblasti bazálních ganglií, či v oblasti sensorimotorického kortexu v průběhu dozrávání CNS [1].

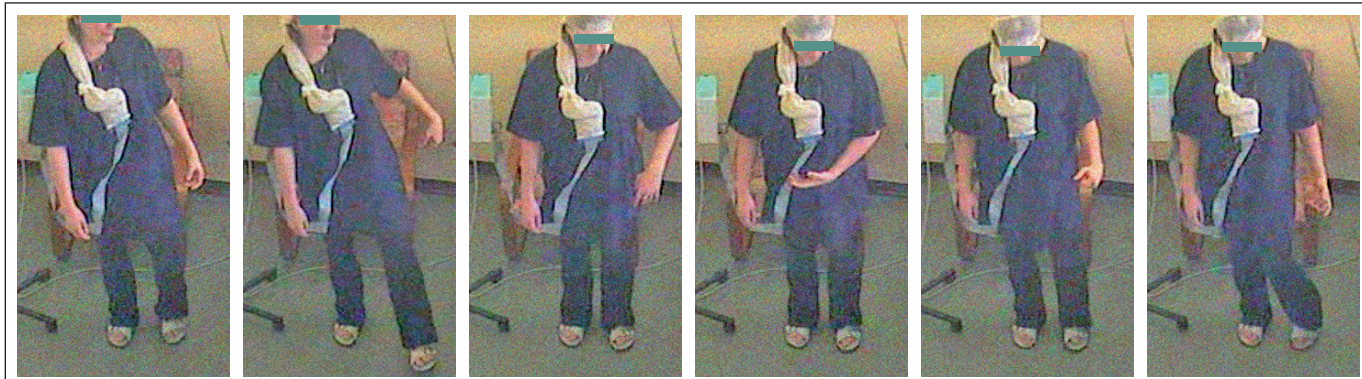
Kromě nejčastější formy familiární jsou hojně též případy sporadické, méně časté jsou formy symptomatické. Stejným typem záchvatů se totiž mohou manifestovat některá onemocnění CNS – nejčastěji je PKD popisována u pacientů s roztroušenou sklerózou nebo s vaskulárním postižením CNS. Ojediněle byly PKD popsány např. u lymfomu či Arnold-Chiariho malformace nebo syndromu centrální pontinní myelinolýzy [16–20]. Mohou se tak projevit i poruchy metabolismu vápníku – hypoparatyreoidismus a pseudohypoparatyreoidismus [21].

Patofyziologie

Přestože klinické rysy PKD jsou dobře popsány, její patofyziologie zůstává nevyjasněna. Má některé společné rysy s epilepsií, a proto byla historicky považována za zvláštní formu reflexní epilepsie [5]. V současné době se ale předpokládá, že se jedná o dvě odlišné poruchy s různými patofyziologickými mechanismy [1].

Ve snaze objasnit patofyziologické děje u PKD byly prováděny studie sledující změny perfuze mozku metodou SPECT. Interiktálně byla pozorována hypoperfuzie posteriočních částí ncl. caudatus oboustranně [22] nebo byly popisovány změny v perfuzi thalamu [23]. Iktálně většinou docházelo k hyperperfuzi bazálních ganglií oboustranně nebo kontralaterálně k fokálnímu začátku dyskinezi [24]. To podporuje úvahu o důležité roli extrapyramidového systému při vzniku PKD, nicméně zatím není jasné, zda jsou tyto změny primární nebo zda vznikají až sekundárně v průběhu záchvatů.

Elektrofyzilogické studie zaznamenaly u pacientů s PKD funkční odchylky v rámci inhibičních systémů – intrakortikální, transkalosální a reciproční inhibici, z nichž některé se upravovaly po podávání karbamazepinu. Na základě těchto nálezů se předpokládá, že příčina vzniku PKD by mohla spočívat v poruše kortiko-



Obr. 1. Paroxysmální kinezigenní dyskineze vyvolaná neplánovaným náhlým pohybem.

Křeč začínající na akru levé dolní končetiny následně doprovázená dystonickým zkroucením ipsilaterální horní končetiny. Série obrázků následujících za sebou po 2 sekundách zachycuje záchvat trvající celkem cca 10 sekund.

spinálních inhibičních mechanismů [25]. Společné rysy s epilepsií, včetně promptního účinku antiepileptik, jako je karbamazepin, vedly opakovaně k úvahám, že se pravděpodobně jedná o poruchu funkce sodíkových kanálů, ať již geneticky podmíněnou, či navozenou jiným onemocněním CNS [5,10,17,26].

Paroxysmální dyskineze a jiné záchvaty

Paroxysmální dyskineze mají řadu společných rysů s epilepsií, ale dosud nebyla mezi těmito dvěma poruchami vytvořena jednoznačná hranice, ani nejsou definovány případně společné nebo odlišné patofyziologické děje.

Již výše byl uveden syndrom infantilních konvulzí s choreoatetózou, který se vyznačuje současným výskytem benigních infantilních konvulzí a PKD v rámci postižených rodin, nebo dokonce u jednoho jedince. Kromě toho byly popsány rodiny, v nichž se vyskytly současně paroxysmální dyskineze a různé syndromy epileptické. Například v rodině s paroxysmální dyskinezí provokovanou cvičením (námahou) se může vyskytnout generalizovaná (i fokální) epilepsie, nebo byly zaznamenány současně písarská křeč a benigní rolandická epilepsie. Uváděny jsou i případy jiných forem epilepsie, migrény, ataxie, myoklonu či koincidence záchvatů kinezigenních a nekinezigenních v rodinách s PKD [9,26].

Prognóza a léčba

Paroxysmální kinezigenní dyskineze je benigní onemocnění, které se většinou zmírňuje nebo mizí v průběhu života. Opakovaně bylo popsáno, že excelentně reaguje na podávání antiepileptik [9]. Z nich se v li-

teratuře uvádí jako ověřené karbamazepin, fenytoin, oxkarbazepin, lamotrigin a topiramát [9,24,27–29].

Kazuistika

Pacientka – 23letá vysokoškolačka – byla odeslána na video-EEG monitorování k upřesnění klasifikace záchvatů. Její mladší bratr byl v předškolním věku přechodně léčen pro absence, matka trpěla těžkými záchvaty migrény s aurou. Naše pacientka neprodělala žádné vážné onemocnění, od 13 let se u ní začaly vyskytovat migrény s aurou podobného rázu jako u její matky – aura zahrnovala hemipareze, výpadek zorného pole a někdy fatickou poruchu. Frekvence migrén byla relativně nízká. Ve stejné době se také začaly objevovat záchvaty, které byly natolik zvláštní, že se s nimi pacientka dlouho nikomu nesvěřila – obávala se, že by jí nikdo nevěřil. Pacientka je uměla velmi dobře popsat. Důležitým rysem záchvatů byla jejich provokace náhlým pohybem, pak následovaly „podivné“ pohyby, které nedokázala ovládnout.

Dobře si vybavovala první příhodu – ve škole při tělocviku, když nacvičovali na běžecké dráze „starty“, se jí krátce po vyběhnutí zkroutila pravá noha a ona upadla. Záchvaty se začaly opakovat a jejich frekvence postupně narůstala, až se objevovaly i několikrát za den. Nejprve ucítila napětí či brnění v jedné dolní končetině až celé polovině těla, pak následovala křeč začínající většinou na akru jedné dolní končetiny, podle tíže záchvatu došlo současně či následně ke křečovitému zkroucení či prudšímu pohybu ipsilaterální horní končetiny, někdy doprovázené stažením koutku úst či jazyka v ústech, stažením celé tváře až

s „vyvalením oka“ a stočením trupu do strany. Pohyby nebyly nikdy provázeny či následovány poruchou vědomí, nikdy se nerozvinul generalizovaný tonicko-klonický záchvat. Někdy nemohla při postižení orofaciální oblasti během záchvatu mluvit. Mimovolní pohyby zpočátku postihovaly pravou polovinu těla, ale v dalším vývoji onemocnění se vyskytovaly stranově střídavě a v době video-EEG monitorování postihovaly stranu levou (obr. 1).

Na své okolí působila pacientka „líným“ dojmem. Vždy jí dlouho trvalo, než na zavolání přiběhla k mamince. Nejtypičtější situace spouštějící záchvaty nastávaly v dopravních prostředcích při vystupování nebo ve škole, když byla vyvolána ke zkoušení u tabule. Tedy při volním pohybu, který však nebylo možné předem přesně naplánovat. Frekvence se sice ustálila na několika záchvatech za den, ale zvyšovala se stresem, takže například ve zkušebním období jich byly denně až desítky. Záchvaty trvaly většinou několik sekund až půl minuty – délka trvání i jejich intenzita narůstaly, pokud pacientka pokračovala v pohybu, který je vyvolal. V některých situacích se naučila jim bránit – pokud věděla, že bude muset vstát, tak se vsedě snažila rychlým pohybem nohy záchvat vyvolat. Ten proběhl ještě vsedě a ona pak mohla vstát a například vystoupit z tramvaje, protože následovala „refrakterní“ fáze.

Při vyšetření jsme neshledali žádné odchylky v neurologickém nálezu, laboratorní hodnoty včetně vyšetření metabolismu kalcia byly v mezích normy. MR mozku byla bez patologických změn. V interiktálním EEG jsme pozorovali intermitentní theta vyšší amplitudy s maximem nad předními kvadranty, někdy až ostrého

tvary. Místy bylo patrné amplitudové maximum fronto-temporálně se střídavou stranovou převahou.

Během video-EEG monitorování jsme zpočátku žádné záchvaty nezaznamenali. Proto jsme se pokusili záchvaty vyprovokovat provedením několika dřepů, což se opakovaně podařilo. Záchvaty mimovolních pohybů trvaly většinou 10–20 sekund, měly charakter levostranné dystonie se složkou choreoatetózy. Postihovaly v počátku levou dolní končetinu a rychle se též šířily na levou horní končetinu. Pacientka subjektivně pocítila i stažení levého koutku. Iktální EEG bylo částečně překryto artefakty a jinak nevykazovalo žádnou abnormitu. Pacientce bylo doporučeno užívat lamotrigin – při dávce 300 mg denně záchvaty vymizely, pouze v období zvýšeného stresu se ještě ojediněle objeví.

Diskuze

Stanovení správné diagnózy u pacientů s PKD trvá průměrně 5–6 let od doby, kdy vyhledají lékařskou pomoc, a nejčastěji jsou podezříváni z neepileptických záchvatů psychogenních pro bizarnost okolností, při nichž se objevují, i pro podivný charakter motorických projevů [9]. Před video-EEG monitorováním jsme již v průběhu rozhovoru s nemocnou možnost neepileptických psychogenních záchvatů téměř vyloučili. Pak jsme se soustředili na specifický rys záchvatů – provokaci náhlým pohybem – a rozhodovali se mezi reflexními parciálními epileptickými záchvaty a PKD. Pohybem mohou být provokovány epileptické záchvaty vycházející z oblasti centrální (ze sensorimotorického kortexu) nebo ze suplementární sensorimotorické arey [30]. Při provokaci pohybem se na spuštění většinou podílejí somatosenzorické či proprioceptivní podněty. Záchvaty začínají často somatosenzorickou aurou v drážděné oblasti a následují buď myoklonické záškuby, či tonický záchvat, který se může šířit ipsilaterálně i bilaterálně, nebo může přejít v záchvat klonický i generalizovaný tonicko-klonický. Pokud záchvaty začínají ze suplementární sensorimotorické arey, tak mají rychle charakter bilaterálního asymetrického tonického záchvatu [30].

Somatosenzorické aury se mohou vyskytnout u záchvatů epileptických i u PKD, ale extrapyramidový charakter mimovolních pohybů u naší pacientky spolu s alternujícími stranovým postižením, typický

charakter provokujícího náhlého pohybu, krátké trvání záchvatů, zachované vědomí a typický věk při začátku onemocnění nás vedly k závěru, že se jedná o PKD. Alternující hemidystonie je v literatuře uváděna jako jeden z možných projevů PKD [9,31]. Bruno et al ji zaznamenali dokonce u 12 případů ve skupině 95 sledovaných pacientů s idiopatickou PKD [9].

Změny v interiktálním EEG mohou být u naší pacientky považovány až za výboje epileptiformní – mohou ale dobře korelovat s diagnózou migrény nebo s pozitivní rodinnou anamnézou epilepsie u bratra, neboť u příbuzných pacientů zvláště s idiopatickými epilepsii se někdy v EEG vyskytuje i specifická epileptiformní abnormita bez klinicky manifestních epileptických záchvatů. Epileptiformní výboje v EEG jsou naopak uváděny u některých pacientů s PKD i v literatuře [32].

Důkladným vyšetřením jsme vyloučili jiná onemocnění, o nichž je známo, že mohou vyvolávat symptomatické formy PKD, včetně poruchy metabolismu vápníku.

V rodině pacientky se vykytují další poruchy záchvatového rázu – u bratra blíže neklasifikovaná benigní forma epilepsie nejspíše generalizované s absencemi, u matky a současně i u pacientky pak migréna s aurou. Současný výskyt epilepsie i migrény v rodinách nemocných s paroxysmální dyskinezi je uváděn, a to i v koincidenci s PKD [26]. Nicméně migréna sama je onemocněním natolik časté, že její výskyt v rodině naší pacientky nelze patrně považovat za více než náhodný.

Závěr

Paroxysmální kinezigenní dyskineze představuje vzácnou neurologickou poruchu mající některé společné rysy s epileptickými záchvaty spouštěnými pohybem. Pokud na PKD myslíme, je ve většině případů možné určit správnou diagnózu již na základě anamnestických údajů. Kromě typického náhlého (předem přesně neplánovaného) volního pohybu provokujícího záchvaty se vyznačuje plně zachovaným vědomím v průběhu záchvatů. Alternující stranové postižení je pro diagnózu PKD zřejmě rovněž typické. Při léčbě obou typů poruch – PKD i epilepsie – se používají antiepileptika, prognóza je u PKD ve většině případů příznivá.

Literatura

1. Kato N, Sadamatsu M, Kikuchi T, Niikawa N, Fukuyama Y. Paroxysmal kinesigenic choreoathetosis:

from first discovery in 1892 to genetic linkage with benign familial infantile convulsions. *Epilepsy Res* 2006; 70 (Suppl 1): S174–S184.

2. Demirkiran M, Jankovic J. Paroxysmal dyskinesias: clinical features and classification. *Ann Neurol* 1995; 38(4): 571–579.

3. Scheffer IE, Bhatia KP, Lopes-Cendes I, Fish DR, Marsden CD, Andermann F et al. Autosomal dominant frontal epilepsy misdiagnosed as sleep disorder. *Lancet* 1994; 343(8896): 515–517.

4. Bhatia KP. Familial (idiopathic) paroxysmal dyskinesias: an update. *Semin Neurol* 2001; 21(1): 69–74.

5. Guerrini R. Idiopathic epilepsy and paroxysmal dyskinesia. *Epilepsia* 2001; 42 (Suppl 3): 36–41.

6. Rainier S, Thomas D, Tokarz D, Ming L, Bui M, Plein E et al. Myofibrillogenesis regulator 1 gene mutations cause paroxysmal dystonic choreoathetosis. *Arch Neurol* 2004; 61(7): 1025–1029.

7. Suls A, Dedeken P, Goffin K, Van Esch H, Dupont P, Cassiman D et al. Paroxysmal exercise-induced dyskinesia and epilepsy is due to mutations in SLC2A1, encoding the glucose transporter GLUT1. *Brain* 2008; 131(7): 1831–1844.

8. Rochette J, Roll P, Szepietowski P. Genetics of infantile seizures with paroxysmal dyskinesia: the infantile convulsions and choreoathetosis (ISSA) and ICCA-related syndromes. *J Med Genet* 2008; 45(12): 773–779.

9. Bruno MK, Hallett M, Gwin-Hardy K, Sorensen B, Considine E, Tucker S et al. Clinical evaluation of idiopathic paroxysmal kinesigenic dyskinesia: new diagnostic criteria. *Neurology* 2004; 63(12): 2280–2287.

10. Tomita H, Nagamitsu S, Wakui K, Fukushima Y, Yamada K, Sadamatsu M et al. Paroxysmal kinesigenic choreoathetosis locus maps to chromosome 16p11.2-q12.1. *Am J Hum Genet* 1999; 65(6): 1688–1697.

11. Du T, Feng B, Wang X, Mao W, Zhu X, Li L et al. Localization and mutation detection for paroxysmal kinesigenic choreoathetosis. *J Mol Neurosci* 2008; 34(2): 101–107.

12. Kikuchi T, Nomura M, Tomita H, Harada N, Kanai K, Konishi T et al. Paroxysmal kinesigenic choreoathetosis (PKC): confirmation of linkage to 16p11-q21, but unsuccessful detection of mutations among 157 genes at the PKC-critical region in seven PKC families. *J Hum Genet* 2007; 52(4): 334–341.

13. Valente EM, Spacey SD, Wali GM, Bhatia KP, Dixon PH, Wood NW et al. A second paroxysmal kinesigenic choreoathetosis locus (EKD2) mapping on 16q13-q22.1 indicates a family of genes which give rise to paroxysmal disorders on human chromosome 16. *Brain* 2000; 123(10): 2040–2045.

14. Spacey SD, Valente EM, Wali GM, Warner TT, Jarman PR, Schapira AH et al. Genetic and clinical heterogeneity in paroxysmal kinesigenic choreoathetosis: evidence for a third EKD gene. *Mov Disord* 2002; 17(4): 717–725.

15. Caraballo R, Pavak S, Lemainque A, Gastaldi M, Echenne B, Motte J et al. Linkage of benign familial infantile convulsions to chromosome 16p12-q12 suggests allelism to the infantile convulsions and choreoathetosis syndrome. *Am J Hum Genet* 2001; 68(3): 788–794.

16. Blakeley J, Jankovic J. Secondary causes of paroxysmal dyskinesia. *Adv Neurol* 2002; 89: 401–420.

17. Bonev VI, Gledhill RF. Paroxysmal kinesigenic choreoathetosis because of cryptogenic myelitis. Remission with carbamazepine and the pathogenetic role of altered sodium channels. *Eur J Neurol* 2002; 9(5): 517–520.

18. Rollnik JD, Winkler T, Gansner A. A case of symptomatic paroxysmal kinesigenic dyskinesia with primary central nervous system lymphoma. *Nervenarzt* 2003; 74(4): 362–365.

19. Zorzi G, Conti C, Erba A, Granata T, Angelini L, Nardocci N. Paroxysmal dyskinesias in childhood. *Pediatr Neurol* 2003; 28(3): 168–172.
20. Baba Y, Wszolek ZK, Normand MM. Paroxysmal kinesigenic choreoathetosis associated with central pontine myelinolysis. *Parkinsonism Relat Disord* 2003; 10(2): 113.
21. Mahmud FH, Linglart A, Bastepe M, Jüppner H, Lteif AN. Molecular diagnosis of pseudohypoparathyroidism type 1b in a family with presumed paroxysmal dyskinesia. *Pediatrics* 2005; 115(2): 242–244.
22. Joo EY, Hong SB, Tae WS, Kim JH, Han SJ, Seo DW et al. Perfusion abnormality of the caudate nucleus in patients with paroxysmal kinesigenic choreoathetosis. *Eur J Nucl Med Mol Imaging* 2005; 32(10): 1205–1209.
23. Shirane S, Sasaki M, Kogure D, Matsuda H, Hashimoto T. Increased ictal perfusion of the thalamus in paroxysmal kinesigenic dyskinesia. *J Neurol Neurosurg Psychiatry* 2001; 71(3): 408–410.
24. Ko CH, Kong CK, Ngai WT, Ma KM. Ictal (99m)Tc ECD SPECT in paroxysmal kinesigenic choreoathetosis. *Pediatr Neurol* 2001; 24(3): 225–227.
25. Mir P, Huang YZ, Gilio F, Edwards MJ, Berardelli A, Rothwell JC et al. Abnormal cortical and spinal inhibition in paroxysmal kinesigenic dyskinesia. *Brain* 2005; 128(2): 291–299.
26. Fourcade G, Roubertie A, Doummar D, Vidailhet M, Labauge P. Paroxysmal kinesigenic dyskinesia: a channelopathy? Study of 19 cases. *Rev Neurol (Paris)* 2009; 165(2): 164–169.
27. Gökçay A, Gökçay F. Oxcarbazepine therapy in paroxysmal kinesigenic choreoathetosis. *Acta Neurol Scand* 2000; 101(5): 344–345.
28. Uberall MA, Wenzel D. Effectiveness of lamotrigine in children with paroxysmal kinesigenic choreoathetosis. *Dev Med Child Neurol* 2000; 42(10): 699–700.
29. Huang YG, Chen YC, Du F, Li R, Xu GL, Jiang W et al. Topiramate therapy for paroxysmal kinesigenic choreoathetosis. *Mov Disord* 2005; 20(1): 75–77.
30. Vignal JP, Biraben A, Chauvel PY, Reutens DC. Reflex partial seizures of sensorimotor cortex (including cortical reflex myoclonus and startle epilepsy). *Adv Neurol* 1998; 75: 207–226.
31. Houser MK, Soland VL, Bhatia KP, Quinn NP, Marsden CD. Paroxysmal kinesigenic choreoathetosis: a report of 26 patients. *J Neurol* 1999; 246(2): 120–126.
32. Cuenca-Leon E, Cormand B, Thomson T, Macaya A. Paroxysmal kinesigenic dyskinesia and generalised: clinical and genetic analysis in a Spanish pedigree. *Neuropediatrics* 2002; 33(6): 288–293.

Vážení a milí kolegové,

dovolujeme si Vás pozvat na námi pořádanou Mezinárodní konferenci při příležitosti

Mezinárodního dne porozumění koktavosti International Stuttering Awareness Day

dne 22. října 2009.

Tématem letošního ročníku jsou **neurologické aspekty koktavosti**.

Čestným hostem letošního ročníku je pan profesor **Luc de Nil z Univerzity v Torontu**, který se dlouhodobě věnuje neurologickým výzkumům v této oblasti. Na konferenci vystoupí další přední odborníci z oblasti neurologie, logopedie, ORL a foniatrie, kteří se této problematice věnují.

Akce se koná pod záštitou náměstkyně ministryně práce a sociálních věcí, pana MUDr. Mariána Hoška.

Konference se koná od 9:00 na Veletržích Brno.

Více informací na www.oslogo.cz

Mgr. Eva Neubauerová
ředitelka sdružení

Občanské sdružení LOGO, Vsetínská 20, 639 00 Brno, tel.: 543 420 690, 777 056 440, email: oslogo@oslogo.cz, www.oslogo.cz