

Neobvyklá oboustranná atrofie endotelu rohovky a zrakového nervu po pravděpodobné intoxikaci insekticidem lambda-cyhalotrinem (Karate 5 CS) u 58letého vinaře: kazuistika

Unusual Case of Bilateral Corneal Endothelium and Optic Nerve Atrophy due to a Possible Intoxication by the Insecticide Lambda-Cyhalothrin (Karate 5 CS) in a 58-year-old Vintner: a Case Report

Souhrn

Autoři referují o případě závažného ireverzibilního poškození očních tkání po pravděpodobné intoxikaci v souvislosti s prací ve vinohradu ošetřeném předešlý den směsí insekticidu a fungicidů. 58letý pacient byl léčen pro rychle vzniklý nebolestivý pokles zrakové ostrosti obou očí nejasné etiologie. Byl pozorován vznik trofických změn endotelu rohovky a symetrického edému terčů zrakových nervů, které kulminovaly během 1. měsíce od začátku obtíží. Postupně se rozvinul obraz atrofie zrakových nervů a endotelu rohovky. Zraková ostrost byla po půl roce na úrovni praktické slepoty. Diferenciálně diagnosticky bylo uvažováno o etiologii toxické, demyelinizační, vaskulární a méně pravděpodobné mitochondropatii či poúrazových změnách. Při podrobném anamnestickém šetření se jako jediný signifikantní údaj jevil vstup na vinici ošetřené chemickým postřikem. Při analýze toxikologických databází žádné z popsaných účinků neodpovídaly našemu nálezu, s výjimkou údaje o vzniku tečkovitých ložisek na rohovkách u potkanů exponovaných lambda-cyhalotrinu. Na základě zjištěných dat a výsledků komplexního vyšetření jsme vyslovili hypotézu, že příčinou anatomických a funkčních změn u našeho pacienta byla pravděpodobně expozice a intoxikace lambda-cyhalotrinem. Přestože objasnění příčiny a mechanismu vzniku oboustranné atrofie endotelu rohovky a zrakového nervu předkládáme pouze na úrovni hypotézy, považujeme za nutné o nich informovat pro těžké ireverzibilní anatomické a funkční poškození obou očí.

Poděkování: doc. MUDr. Pavlu Urbanovi, CSc., vedoucímu Centra pracovního lékařství Státního zdravotního ústavu, za cenné připomínky k rukopisu. MUDr. Radce Martinové z Oční kliniky 1. LF UK a VFN za pořízení fotodokumentace endotelu rohovky zrcadlovým mikroskopem.

J. Ošmera¹, D. Dotřelová¹,
J. Mráz²

¹ Oční klinika dětí a dospělých 2. LF UK
a FN Motol, V Úvalu 84, Praha, 150 06

² Centrum pracovního lékařství, Státní
zdravotní ústav, Šrobárova 48,
Praha, 100 42



MUDr. Jakub Ošmera
Oční klinika dětí a dospělých
2. LF UK a FN Motol
V Úvalu 84, 150 06 Praha 5
e-mail: jakub.osmera@email.cz

Přijato k recenzi: 28. 3. 2007

Přijato do tisku: 23. 4. 2007

Klíčová slova

toxická neuropatie zrakového nervu –
atrofie endotelu rohovky – lambda-cyha-
lotrin – insekticid

Key words

toxic optic neuropathy – corneal
endothelium atrophy – lambda-cyha-
lotrin – insecticide

Abstract

Authors refer about a case of severe irreversible eye tissues damage after a probable intoxication due to work in vineyard treated the previous day by a mixture of insecticide and fungicide. The 58-year-old patient was treated for rapid painless decrease of visual acuity of both eyes of uncertain etiology. There were observed trophic changes of corneal endothelium and formation of symmetric optic disc swelling that culminated during the first month after the onset of the difficulties. A picture of optic disc and corneal endothelium atrophy developed gradually. In 6 months, the visual acuity was at the level of practical blindness. In diagnostics, a toxic, neurodegenerative or vascular etiology was considered, whereas mitochondriopathy or posttraumatic changes were supposed to be less probable. At detailed anamnestic investigation, the only significant event was a work at the vineyard treated with crop-dusting. In toxicological databases we found no effects related to that observed in our patient except a note about the incidence of punctuate foci in cornea in rats exposed to lambda-cyhalothrin. On the basis of ascertained data and complex investigation we expressed an assumption that the anatomical and functional changes in our patient were probably due to an exposure to lambda-cyhalothrin. Even though the cause and mechanism of bilateral corneal endothelium and optic nerve atrophy are presented only as a hypothesis, it is essential to inform about the accident because of severe irreversible anatomical and functional damage to both eyes.

Úvod

Závažná toxická atrofie zrakového nervu (TAZN) je v současné době vzácná. Klinicky se manifestuje postupným nebolestivým poklesem centrální zrakové ostrosti (CZO), poruchou zorného pole a barvocitu. TAZN je známa zejména ve spojitosti s nehodami či suicidálními pokusy. Jiným příkladem je sekundární TAZN u některých dlouhodobě užívaných léků, kde ji vzhledem k pečlivé dispenzarizaci pacientů diagnostikujeme obvykle v počátečním a často reverzibilním stadiu [1,2].

Funkční následky TAZN lze rozdělit do 2 základních skupin, ne vždy striktně oddělených. V 1. skupině dochází k poklesu CZO a vzniku centrálního či centrocekálního skotomu s relativně zachovalým periferním viděním. Příkladem je intoxikace metanolem a tabáková-alkoholová neuropatie. Druhým, vzácnějším typem poškození jsou případy se zachováním CZO s koncentricky zúženým zorným polem, často až na úroveň trubického vidění. Sem lze zařadit otravu chininem, jejíž následky jsou popsány u neúspěšných pokusů o sebevraždu [3].

V terapii neuropatie optiku se uplatňuje přerušování působení toxické noxy, což vede mnohdy k úplné či alespoň částečné úpravě stavu [1,2]. Ostatní léčebné pokusy jsou často neúspěšné a pacienti zůstávají s CZO na úrovni praktické slepoty či s výrazně omezeným zorným polem.

Klinické pozorování

V našem sdělení je popsán atypický klinický obraz vzniku a postupného rozvoje neuropatie a keratopatie u 58letého muže vzniklé během několika dnů po práci na vinici

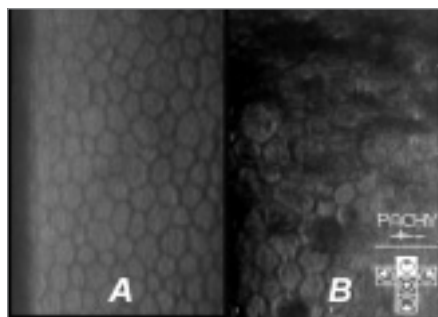
ošetřené chemickým postřikem směsí insekticidu a fungicidů.

Pacient byl od července roku 2005 léčen v oční ambulanci v Brně, kam přišel pro týden trvající, rychle vzniklý, nebolestivý pokles CZO obou očí. Významným anamnestickým údajem bylo tvrzení pacienta, že 11 dní před prvním očním vyšetřením pracoval celý den za tropického počasí ve vinohradu. Vinice byla předešlý den chemicky ošetřena postřikem insekticidu a fungicidů, o čemž nebyl pacient informován. Byla použita směs komerčně vyráběného insekticidu Karate 5 CS – účinná složka: lambda-cyhalotrin (L-CYH), 50g/l – a fungicidů: Topas 100 EC (10% penkonazol), Falcon 460 EC (spiroxamin, 250g/l; tebukonazol, 167g/l; triadimenol, 43g/l) a Folpan 80 WG (80% folpet). Večer po práci se u pacienta objevila nevolnost, výrazné pocení a febrilie. Po 3 dnech následoval postupný oboustranný symetrický pokles CZO, celkové obtíže ustoupily. Do té doby pacient viděl dobře. Před 3 roky pacient zaznamenal nevolnost po postřiku vinohradu stejnou směsí přípravků, která trvala několik dní, bez následků odezněla a proběhla bez poruchy CZO. Pacient byl přibližně 10 let sledován pro chronickou ischemickou chorobu srdeční a hypertenzi kompenzovanou monoterapií. V roce 1997 prodělal ischemickou cévní mozkovou příhodu s přechodnou dysartrií a parézou pravé horní končetiny. Při neurologickém vyšetření byla jako vedlejší nálezy diagnostikovány periferní polyneuropatie, ostatní neurologický nálezy byly normální. Pacient uvedl, že konzumuje denně přibližně půl až jeden litr vína. Ostatní anamnestické údaje byly nevýznamné.

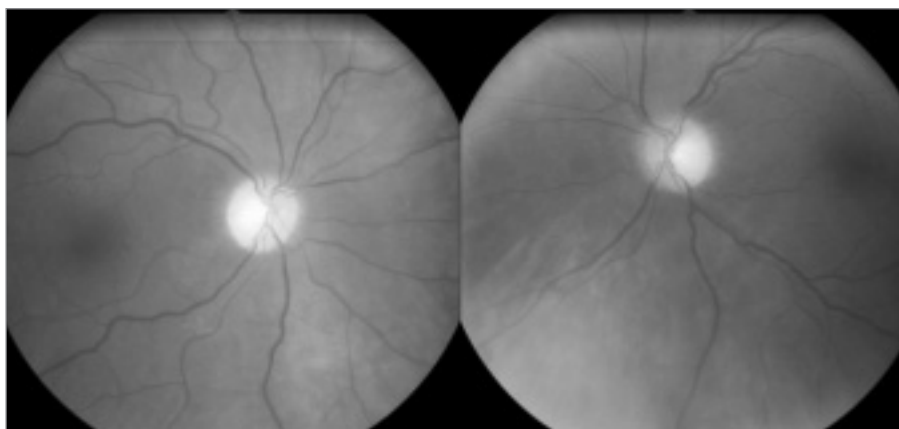
Při prvním očním vyšetření v Brně na začátku července 2005 byla zjištěna naturální CZO pravého oka 0,1 (tj. 6/60), levého 0,08 (5/60), korekce vidění nelepšila. Na rohovce byly oboustranně diagnostikovány jemné „granulace“ v celém rozsahu endotelu, cirkulárně při limbu byla navíc v oblasti endotelu rohovky patrná výraznější plošná okrouhlá bělavá ložiska. Ostatní nálezy na předním segmentu obou očí byly v normě. Na očním pozadí byly terče lehce neostrých hranic, s jemným prosáknutím a minimální prominencí. Na retinálních cévách byly pouze počínající sklerotické změny. Nálezy byly uzavřeny jako edém terčů zrakového nervu nejspíše toxické etiologie a bilaterální endoteliální dystrofie rohovky. Byla zahájena celková perorální terapie Gingium a Aescin v obvyklém dávkování. Interní vyšetření neodhalilo kromě terapií kompenzované hypertenze žádné metabolické či jiné odchylky. Neurologické vyšetření prokázalo stacionární chabou kvadruparézu a poruchu periferního cití. V říjnu 2005, tedy po 4 měsících, bylo provedeno CT hlavy s negativním nálezem, také angiografie srdce a mozku byla negativní.

Při oftalmologických kontrolách se oční nálezy zpočátku příliš neměnily: trval obraz rohovkových endoteliálních změn a mírného edému terčů. Provedené vyšetření F-VEP vykazovalo překvapivě měsíc od začátku obtíží bilaterálně fyziologické hodnoty (amplituda a latence vlny P100 pro pravé oko: 10,37 μ V, 98,0 ms, pro levé oko: 10,56 μ V a 98,75 ms). Kontrolní F-VEP po dalších 4 týdnech zobrazilo pokles amplitudy (pravé oko 5,06 μ V, levé oko 6,19 μ V), beze změny latence vlny P100. Vyšetření metodou P-VEP tehdy provedeno nebylo. Během následujících

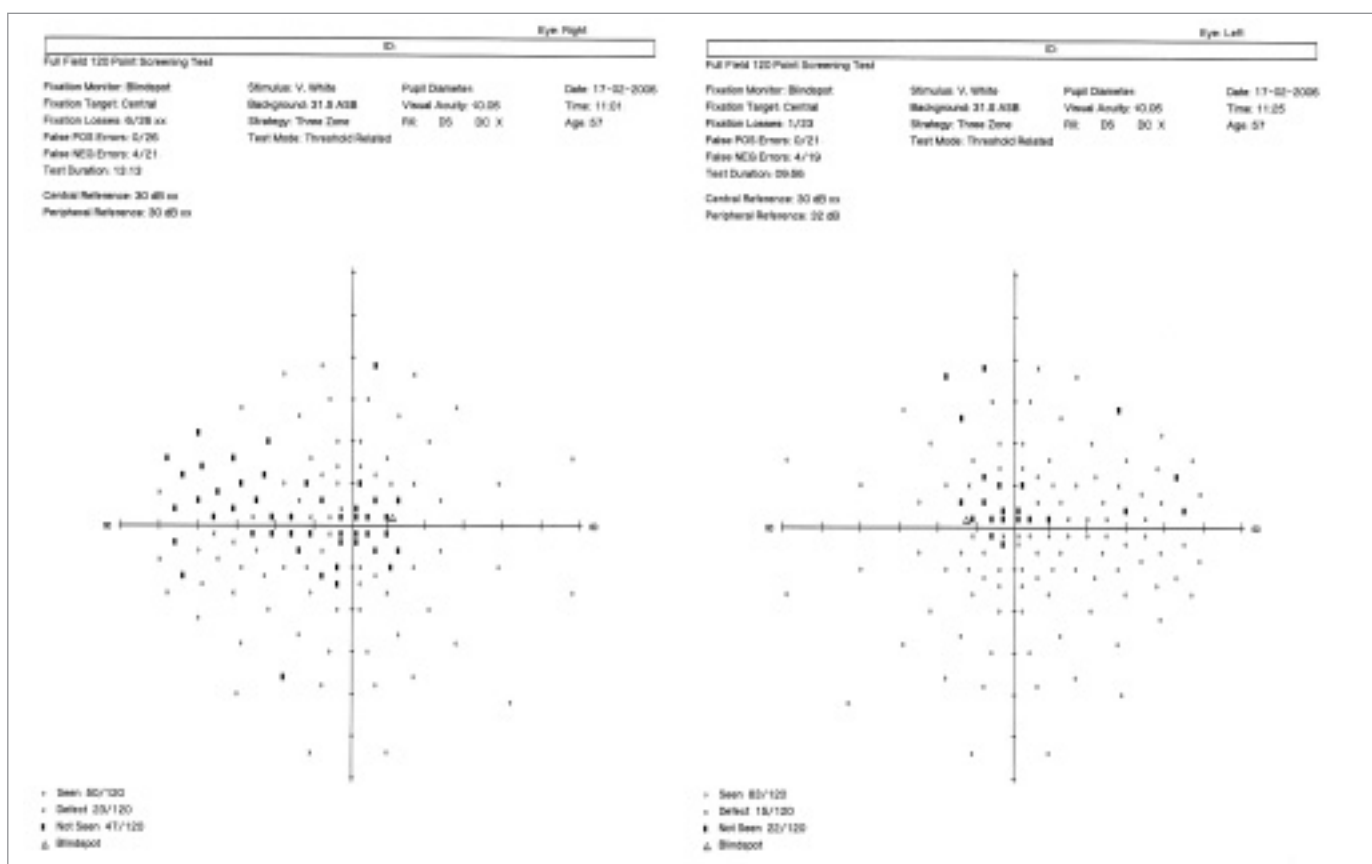
NEOBVYKLÁ OBOUSTRANNÁ ATROFIE ENDOTELU ROHOVKY A ZRAKOVÉHO NERVU



Obr. 1. Zobrazení pravidelných hexagonálních buněk endotelu rohovky zrcadlovým mikroskopem u zdravého jedince (A); u postiženého vinaře je počet buněk snížen, jsou polymorfní a místy endotel zcela chybí (B).



Obr. 2. Na snímku očního pozadí jsou patrné ostře ohraničené bledé papily – obraz odpovídá pokročilé atrofii zřakového nervu obou očí.

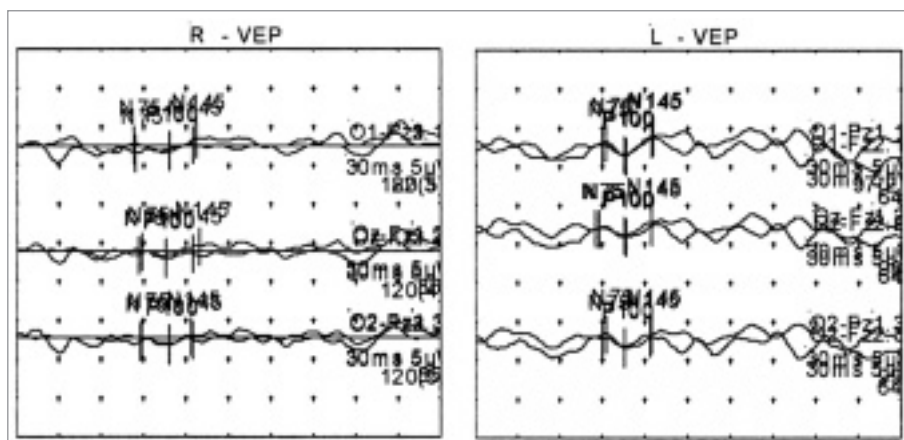


Obr. 3. Perimetr – vyšetření plného zorného pole znázorňuje oboustranný centrální skotom, na pravém oku rozšířený nasálně k 50°.

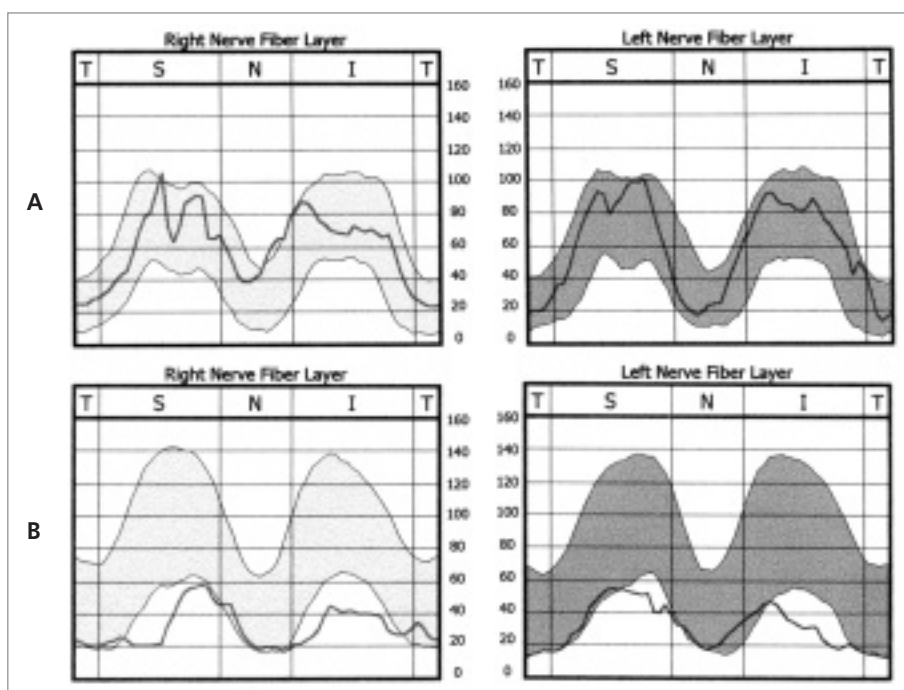
vyšetření byl patrný postupný ústup edému terčů zřakových nervů, jejich ohraničení a blednutí. Za 3 měsíce se klinický nález totální atrofie zřakových nervů plně rozvinul a dále se prakticky neměnil, zvolna pokračoval pokles CZO. Ke stávající terapii Aescin a Gingium byla doporučena navíc vitaminoterapie.

Na Oční kliniku dětí a dospělých 2. LF UK a FN Motol byl pacient doporučen k vyšetření koncem ledna 2006 pro nespokojenost s dosavadním průběhem léčby. Při vyšetření jsme zjistili CZO obou očí 0,02 (což odpovídá přibližně počítání prstů na 1 metr) s excentrickou fixací a správnou světelnou projekcí. Na rohovkách jsme cirkulárně v pe-

riferii při limbu na úrovni rohovkového endotelu našli bělavá okrouhlá ložiska, která se klinicky jevila jako depozita. Při vyšetření zrcadlovou mikroskopií tato ložiska odpovídala místům, kde endotel rohovky chyběl. Struktura buněk endotelu byla výrazně poškozena (obr. 1). Ostatní nález na předním segmentu byl fyziologický, včetně reakcí



Obr. 4. Vyšetření P-VEP provedené 7 měsíců po pravděpodobné intoxikaci znázorňuje oboustranně patologicky nízké amplitudy odpovědí.



Obr. 5. Analýza vrstvy nervových vláken obou očí metodou SLP zobrazuje tloušťku této vrstvy v podobě křivky umístěné na pozadí pásma normy – normálně má dvojvrcholový průběh (A); u našeho pacienta byla zjištěna difuzně redukovaná vrstva s hodnotami pod pásmem normy (B).

zornic. Biomikroskopické vyšetření očního pozadí prokázalo bilaterálně bledé terče zrakových nervů. Nález na sítnici měl charakter difúzní redukce vrstvy nervových vláken. Klinický obraz odpovídal subtotální atrofii zrakových nervů (obr. 2). Výsledky dalších provedených vyšetření byly následující: perimetr se značkou č. V zobrazil oboustranně centrální skotom v rozsahu 10–15 stupňů (obr. 3). P-VEP byly obou-

stranně výrazně abnormální s velmi nízkou amplitudou korových komponent: nález odpovídal bilaterální parciální axonální lézi zrakového nervu (amplituda a latence vlny P100 pro pravé oko: 0,70 μ V, 107,3 ms, pro levé: 1,41 μ V a 107,1 ms), obr. 4. Barvitcit byl oboustranně hrubě narušen. K objektivizaci léze retinálních nervových vláken, kterou je atrofie zrakových nervů provázána, jsme doplnili vyšetření scanovacím

laserovým polarimetrem (SLP). Vyšetření prokázalo výrazně redukovanou vrstvu nervových vláken v analyzované, tj. peripapilární oblasti, výraznější na levém oku (obr. 5). Průměrná tloušťka této vrstvy byla u obou očí v horním i dolním kvadrantu kolem 35 μ m (norma pro daný věk více než 55 μ m). Kontrolní vyšetření SLP nevykazovalo žádné změny ve vrstvě nervových vláken. Neurolog při vyšetření konstatoval subakutně vzniklou poruchu vizu a polyneuropatický syndrom dle anamnézy staršího data, jiné neurologické postižení diagnostikováno nebylo. Při nativním zobrazení mozku magnetickou rezonancí byly zjištěny pouze známky mozečkové atrofie, supratentoriální prostor byl bez patologických změn. Lumbální punkce neurologem indikována nebyla.

Diferenciálně diagnosticky bylo uvažováno o etiologii toxické, demyelinizační, vaskulární a méně pravděpodobně mitochondriální či poúrazových změnách. S ohledem na klinický obraz, výsledky provedených vyšetření a dostupné anamnestické i literární údaje jsme nález uzavřeli jako neuropatii zrakového nervu s keratopatií nejspíše toxické etiologie.

Jako nespecifickou protizánětlivou a anti-edematózní léčbu jsme zahájili terapii intravenózně aplikovanými kortikosteroidy v pěti po sobě následujících dnech. Pacient dlouhodobě pokračoval v léčbě kortikosteroidy perorálně. Krátce po zahájení léčby se CZO subjektivně mírně zlepšila, objektivně však zůstala nezměněna. CZO nelepšila hyperkorekce ani použití filtrových brýlí, proto byly pacientovi předepsány kompenzační pomůcky: asférická lupa a hyperokulární brýlová korekce. Tyto pomůcky však nemožňovaly pacientovi čtení ani většího textu, proto nebyl pacient spokojen a pomůcky nepoužíval.

Během následujících 3 měsíců setrvala naturální CZO pravého oka na hodnotě 0,02, vlevo se mírně zlepšila na 0,03. CZO byla v průběhu dalších ambulantních kontrol po dobu sledování pacienta, tedy následujícího půl roku stabilizovaná, oční nález se neměnil. Byla ponechána udržovací dávka 5 mg prednisonu denně.

Diskuse

Toxická neuropatie zrakových nervů je vzácnou jednotkou, která je někdy řazena

mezi skupinu metabolicky podmíněných neuropatií. Patří sem hereditární a nutričně podmíněné neuropatie a intoxikace: při dlouhodobém užívání některých léků a náhodné nebo úmyslné intoxikace [1,4]. Vzhledem k nízké četnosti výskytu TAZN jsou klinické projevy a průběh intoxikací popsány jen u jednotlivců a malých skupin pacientů. Přesná incidence těchto poruch není známa. U řady léků, zejména antimikrobiálních látek, je výrobcem garantována bezpečná doba podávání 4 týdny. V praxi je však potřeba tyto léky podávat mnohem déle, mnohdy i několik měsíců. Právě tehdy se uplatňuje toxický efekt. Příkladem léků vyžadující pečlivou oftalmologickou dispenzarizaci je linezolid, etambutol a izoniazid [5,6,7]. Podle dostupných literárních zdrojů je toxicita u většiny léků závislá na celkové dávce a po přerušení léčby jsou anatomické a funkční změny u toxické „polékové“ neuropatie mnohdy reverzibilní. Z náhodných intoxikací jsou zvláště závažné otravy etylenglykolem a metanolem. Nutričně podmíněné neuropatie mohou být vyvolány například karencí vitamínu B₁₂, tiaminu a folátů [3, 4]. Diagnostické obtíže mohou činit některé dědičně podmíněné neuropatie, zejména v počátečních stádiích onemocnění.

Společným znakem neuropatie zrakových nervů jsou nejen klinické projevy (pokles CZO, změny zorného pole a rozvoj atrofie zrakových nervů), ale i předpokládaná patogeneza vzniku. Tou je zřejmě často primární mitochondriální dysfunkce v energeticky náročných gangliových buňkách sítnice podmíněná toxicky, hereditárně či nutričně, s následnou poruchou syntézy mitochondriálních proteinů [8]. Dochází k zániku gangliových buněk a vzniká klinický obraz atrofie zrakových nervů. Popsaným způsobem účinkuje například chloramfenikol, který inhibuje syntézu nejenom bakteriálních, ale i mitochondriálních proteinů. Analogický mechanismus se pravděpodobně uplatňuje i u dalších látek, jako jsou etambutol a linezolid [8, 9]. Naproti tomu při intoxikaci methanolem je příčinou zániku gangliových buněk těžká metabolická acidóza s následnou ascendentní atrofií zrakových nervů [3].

U našeho pacienta se vyskytla neobvyklá oboustranná oční patologie charakterizovaná kombinací atrofie endotelu rohovky a zrakových nervů s těžkým ireverzibilním

poklesem CZO obou očí na úroveň praktické slepoty. Oftalmologický obraz i jeho vznik u našeho pacienta byl zcela ojedinělý a neměl charakter žádného známého typu rohovkové dystrofie ani neuropatie zrakového nervu. Po detailním anamnestickém šetření se jako jediná signifikantní událost jevil vstup na vinici a celodenní práce na ní druhý den po postřiku kombinací insekticidu a fungicidů, což výrobce striktně zakazuje. Použité prostředky byly známy a pro několik složek byly v toxikologických databázích (TOMES, INCHEM) nalezeny i konkrétní patologické účinky na oko, převážně dráždivé účinky v oblasti spojivek. Popsané účinky na oční tkáň tedy neodpovídaly našemu nálezu, s výjimkou informace o výskytu „tečkovitých ložisek“ na rohovce nalezené u potkanů po opakované inhalační expozici lambda-cyhalotrinu. U potkanů byl v 21-denním pokusu srovnáván LOEL (lowest-observed-effect-level) pro inhalační toxicitu: 0,9 mg/kg/den s LOEL pro kožní toxicitu: 50 mg/kg/den. U potkanů byla tedy toxicita L-CYH v inhalačním podání 55,6krát vyšší a vyvolala současně i vznik „ložisek“ na rohovce. Podle dostupných informací nebylo u člověka popsáno po expozici L-CYH trvalé poškození očí či zrakového nervu. Podobně nebyly takové účinky popsány ani u velkého souboru osob profesionálně intoxikovaných některými dalšími příbuznými pyretroidy (deltametrin, fenvalerát, cypermetrin) [10].

L-CYH je látkou ze skupiny pyretroidů, syntetických produktů odvozených od přírodních insekticidů pyretrinu, ale s lepšími vlastnostmi a účinky. Pyretroidy, včetně L-CYH, působí toxicky na nervovou soustavu hmyzu, narušují její normální funkci a způsobují paralýzu nebo smrt. Účinek je dán ovlivněním iontových kanálů na membránách neuronů a zvyšuje se s rostoucí teplotou prostředí.

Na základě uvedených skutečností vyslovujeme tedy hypotézu, že příčinou anatomických a funkčních změn u našeho pacienta byla pravděpodobně expozice a intoxikace L-CYH, případně v kombinaci s použitými fungicidy. Svoji domněnku opíráme o časovou souvislost mezi prací s vysokým rizikem expozice těmito látkám a výskytem obtíží, a o publikovaný obdobný nález u potkanů exponovaných L-CYH. Další podpůrné argumenty, např. stanovení suspektních látek

v biologických tekutinách, v době vyšetření pacienta na našem pracovišti již nebylo vzhledem k časovému odstupu možné zajistit.

Expozice L-CYH u pacienta byla pravděpodobně lokální i celková. Lokální intoxikace mohla nastat přímým kontaktem oka se špinavými rukama a prachem z listů. V celkové intoxikaci se zřejmě uplatnil perorální příjem zaschlých částic postřiku přes špinavé ruce, jídlem či olizováním zpocených rtů. Především však mohlo dojít k přímé inhalaci mikroskopických částic zaschlého postřiku uvolněných z listů révy během tropického slunečního dne při jejich stříhání v těsném kontaktu. Lze předpokládat, že koncentrace toxického agens v této mikroskopické zaschlé formě byla vyšší, než v aerosolu podaném potkanům v laboratorních podmínkách. Tak lze vysvětlit i to, že jednorázová expozice L-CYH způsobila u našeho pacienta těžké ireverzibilní anatomické a funkční poškození. Hypotézu celkové intoxikace podporuje nejen symetričnost oboustranného očního nálezu a postižení různých částí oka (rohovka a zrakový nerv), ale i analogie rohovkových změn u našeho pacienta s nálezem na rohovkách potkanů (hodnocení zrakových nervů potkanů nebylo v pokusu prováděno). Zarážející je fakt, že i přes předpokládanou systémovou expozici vzniklo pouze selektivní poškození struktur oka. Nebyly zaznamenány žádné závažné trvalé celkové symptomy, dříve popsaná polyneuropatie se neměnila. U tohoto nemocného se mohly potencovat i další nepříznivé faktory jako extrémní horko, sluneční svit, pocení, fyzická námaha a případná další dispozice pacienta: chronický alkoholismus [11] – ten mohl být zároveň příčinou stacionární periferní polyneuropatie. Podobný nález u osoby exponované L-CYH nebyl podle našich dostupných znalostí doposud popsán.

V diagnostice vzniku a vývoje poškození vláken zrakového nervu je nutné získat zevrubnou anamnézu, dále provést stanovení zrakové ostrosti, biomikroskopické vyšetření očního pozadí, vyšetření barvocitu a vizuálních evokovaných potenciálů. Nález normálních křivek VEP u našeho pacienta měsíc od nástupu potíží při výrazném poklesu CZO vysvětlujeme malým centrálním skotomem se zachováním vláken periferních. I ty

však pravděpodobně v dalších týdnech podlely atrofii a došlo k očekávanému oploštění křivky VEP. Citlivější metodou zejména v začátcích projevů a u poškození pouze centrálního vidění mohou být P-VEP než méně specifické F-VEP. Neméně důležité je u postižených provést podrobné neurologické vyšetření a zobrazení centrální nervové soustavy některou z moderních zobrazovacích metod (MRI, CT). Vedle standardních vyšetřovacích metod poskytují nové možnosti oftalmologické přístroje analyzující vrstvu nervových vláken v parapapilární oblasti. Sem patří například přístroje na principu laserové scanovací polarimetrie (SLP) a optické koherentní tomografie (OCT) aj. Tyto přístroje, které kvantitativně hodnotí úbytek nervových vláken, umožňují časnou diagnostiku preklinického stadia glaukomu a sledování progresu manifestního glaukomu. Indikace vyšetření vrstvy nervových vláken se postupně rozšířila i na další chorobné jednotky postihující vlákna zrakového nervu a tím také přispěla k širšímu využití těchto přístrojů [12]. Jako výrazně patologický byl shledán nález ve vrstvě nervových vláken při vyšetření SLP i v případě našeho pacienta. SLP tak může být přínosná zejména u pacientů s těžkou TAZN, u nichž je prakticky nemožné objektivizovat progresi či stabilitu onemocnění běžnými vyšetřovacími metodami v terénu pokročilé atrofie zrakových nervů.

Úspěšnost léčby TAZN je přímo závislá na etiologii vyvolávající noxy [1,2]. Pokud se jedná o počínající neuropatii zrakových nervů, pozorujeme někdy zlepšení nálezu po ukončení působení toxické noxy. Jak bylo uvedeno v úvodu, u lékových intoxikacích je reálná naděje na částečnou či úplnou restituci zrakových funkcí po vysazení léku. V případě tabákové-alkoholové či jiné karenční neuro-

patie bývá úspěšná terapie vitaminy skupiny B a abstinence. Obtížná je terapie těžkých akutních otrav, kdy je často pacient v bezvědomí a porucha CZO je diagnostikována s latencí a nejistou prognózou quoad visum. Během akutní fáze TAZN doprovázené edémem terčů zrakových nervů lze indikovat antiedematózní léčbu kortikosteroidy či reologickou léčbu, případně dlouhodobou vitaminoterapii [1,3]. V pozdějším období je indikace terapie kortikosteroidy sporná, její efekt obvykle nulový jako v případě našeho pacienta. Po stabilizaci CZO doporučujeme různé kompenzační optické a elektronické pomůcky pro zrakově postižené s individuálním přínosem.

Závěr

1. Neobvyklý nález atrofie endotelu rohovky a zrakového nervu u 58letého pacienta vysvětlujeme možným toxickým účinkem insekticidu Karate 5 CS (lambda-cyhalotrin), případně některého z fungicidů Topas 100 EC, Falcon 460 EC a Folpan 80 WG. Účinek mohl být potencován individuální dispozicí a kombinací extrémních mikroklimatických podmínek.
2. Diagnostiku TAZN podporují moderní metody analýzy vrstvy nervových vláken sítnice, které objektivně hodnotí kvantitu i dynamiku atrofického procesu zrakového nervu, avšak nejsou přínosem v pátrání po etiologii procesu.

Přestože objasnění příčiny a mechanismu vzniku oboustranné atrofie endotelu rohovky a zrakového nervu předkládáme pouze na úrovni hypotézy, považujeme za nutné o nich informovat pro těžké ireverzibilní anatomické a funkční postižení obou očí. Podobný nález nebyl podle našich dostupných znalostí doposud popsán.

Literatura

1. Kesler A, Pianka P. Toxic optic neuropathy. *Curr Neurol Neurosci Rep* 2003; 3: 410–414.
2. Kerrison JB. Optic neuropathies caused by toxins and adverse drug reactions. *Ophthalmol Clin North Am.* 2004; 17: 481–488.
3. Otradovec J. Toxické a nutriční neuropatie optiku. In: Otradovec J. *Klinická neurooftalmologie*. 1. ed. Praha: Grada Publishing 2003: 191–192.
4. Sadun AA. Metabolic optic neuropathies. *Semin Ophthalmol* 2002; 17: 29–32.
5. Rucker JC, Hamilton SR, Bardenstein D, Isada CM, Lee MS. Linezolid-associated toxic optic neuropathy. *Neurology* 2006; 66: 595–598.
6. Melamud A, Kosmorsky GS, Lee MS. Ocular ethambutol toxicity. *Mayo Clin Proc* 2003; 78: 1409–1411.
7. Ali S, Usman U, Wasay M. Rapidly developing optic neuritis secondary to ethambutol: possible mechanism of injury. *J Pak Med Assoc* 2005; 55: 300–302.
8. Carelli V, Ross-Cisneros FN, Sadun AA. Mitochondrial dysfunction as a cause of optic neuropathies. *Prog Retin Eye Res* 2004; 23: 53–89.
9. Yu Wai Man CY, Chinnery PF, Griffiths PG. Optic neuropathies-importance of spatial distribution of mitochondria as well as function. *Med Hypotheses* 2005; 65: 1038–1042.
10. He F, Wang S, Liu L, Chen S, Zhang Z, Sun J. Clinical manifestations and diagnosis of acute pyrethroid poisoning. *Arch Toxicol* 1989; 63: 54–58.
11. Woollen BH. Biological monitoring for pesticide absorption. *Ann occup Hyg* 1993; 37: 525–540.
12. Zoumalan CI, Agarwal M, Sadun AA. Optical coherence tomography can measure axonal loss in patients with ethambutol-induced optic neuropathy. *Graefes Arch Clin Exp Ophthalmol* 2005; 243: 410–416.