

# Repetitivní transkraniální magnetická stimulace a chronický subjektivní nonvibrační tinnitus

## Repetitive transcranial magnetic stimulation and chronic subjective tinnitus

### Souhrn

Chronický tinnitus je běžná porucha vyskytující se s prevalencí vyšší než 8 % v populaci starší 50 let, je velmi obtížně léčitelná a narušuje plnohodnotný život postiženého jedince. Tinnitus bývá poměrně často spojen s hluchotou a zdá se, že může být výsledkem patologických neuroplastických procesů v mozkové kůře. Neurozobrazovací studie ukazují na zvýšenou aktivitu v primárním sluchovém kortexu. Transkraniální magnetická stimulace (TMS) je nová a neinvazivní metoda, využívající elektromagnetických principů. TMS je schopna modulovat excitabilitu povrchových vrstev mozkové kůry. Stimulační efekt se šíří i do funkčně spojených vzdálených oblastí mozku. TMS byla již úspěšně užívána u jiných poruch spojených se zvýšenou aktivitou mozkové kůry. Bylo dokázáno, že nízkofrekvenční repetitivní transkraniální magnetická stimulace (rTMS) může být efektivní v terapii poruch provázených změnou excitability mozkové kůry, jako jsou auditivní halucinace. Současné teoretické podklady a první klinické studie nasvědčují tomu, že TMS by mohla mít v léčbě chronického tinnitu dobrý léčebný potenciál. Zřejmá je zde nutnost dalšího výzkumu s větším množstvím pacientů, jak v oblasti klinické, tak v doplnění neurobiologického základu změn vyvolaných TMS.

### Abstract

Chronic tinnitus is a frequent and often severely disabling disorder with a prevalence of over 8 % in subjects over 50 years. Tinnitus disrupts the full-value life of the patient and it is difficult to treat. The disorder is frequently associated with hearing loss and may be the result of neuroplastic alterations within the brain. Neuroimaging studies demonstrate increased activity within the central auditory system. TMS is a non-invasive method uses electromagnetic principles. TMS allows to modulate the excitability within superficial cortical areas. Stimulation effects can propagate also to functionally connected remote brain areas. It has been successfully employed in the treatment of other conditions associated with increased activity of the cerebral cortex. Applied as low frequency rTMS it has been proven to be effective for the treatment of disorders which are associated with focal hyperexcitability such as auditory hallucinations. There is a good theoretical basis and increasing research evidence suggesting a potential of TMS for the treatment of tinnitus. Further studies with large sample sizes and additional assessment of neurobiological effects are needed. Within this paper we discuss the potential for TMS as a therapy of tinnitus.

J. Dvořáková<sup>1</sup>, M. Anders<sup>1</sup>,  
I. Paclt<sup>1</sup>, J. Raboch<sup>1</sup>, M. Holcát<sup>2</sup>,  
L. Rathová<sup>2</sup>, B. Langguth<sup>3</sup>

<sup>1</sup> Psychiatrická klinika 1. LF UK a VFN, Praha

<sup>2</sup> Klinika otorinolaryngologie  
1. LF UK a VFN, Praha

<sup>3</sup> Klinika pro psychiatrii, psychosomatiku a psychoterapii, Universität Regensburg, Německo

Přijato k recenzi: 27. 11. 2006

Přijato do tisku: 30. 1. 2007



MUDr. Jana Dvořáková  
Psychiatrická klinika 1. LF UK  
a VFN, Praha  
Ke Karlovu 11, 121 28 Praha  
e-mail: jana.dvo@volny.cz

### Klíčová slova

Chronický tinnitus – sluchový kortex – hyperexcitabilita – repetitivní transkraniální magnetická stimulace – long-term depression – fantomová sluchová percepcie

### Key words

chronic tinnitus – auditory cortex, hyperexcitability – repetitive transcranial magnetic stimulation – long-term depression – phantom auditory perception

## Úvod

Tinnitus je vjem zvuku bez zevního zdroje vznikající v mozku pacienta, narozdí od auditivních halucinací, které jsou subjektivní vjemy reálných zvuků, které objektivně neexistují a jsou součástí duševních poruch. Vyskytuje se častěji u mužů než u žen, častěji u bílé populace, prevalence této poruchy roste s věkem. Téměř 12 % populace ve věku 65–74 let trpí chronickým tinnitem. Tinnitus je často doprovázen zhoršením sluchu a odhaduje se, že brání jednomu člověku z 200 vést plnohodnotný život [1,2]. Tinnitus je rozdělován na *vibrační* a *non-vibrační* typ.

*Vibrační typ* má mechanickou příčinu, např. A-V malformaci, otitis media, parciální stenózu cervikální cévy, abnormální velikost Eustachovy trubice či klonické kontrakce m. tensor veli palatini. Tento typ tinnitu je vzhledem ke známé příčině většinou možné úspěšně léčit, dělíme jej dále na subjektivní a objektivní formu. Objektivní tinnitus lze slyšet i navenek, subjektivní tinnitus může slyšet pouze pacient sám.

*Non-vibrační typ* je zapříčiněn poruchami auditivního nervového systému periferního či centrálního, je vždy subjektivní a současnými terapeutickými metodami těžko ovlivnitelný. Tento článek se zabývá subjektivním non-vibračním tinnitem, tzn. falešným vjemem zvuku bez zevního či vnitřního zdroje [3].

Etiologie a patofyziologie tinnitu není dosud vyčerpávajícím způsobem objasněna. Předpokládá se, že tinnitus může být sluchovým odrazem patologických neuroplastických procesů v mozku, které vznikají jako odpověď na abnormální podmínky ve sluchovém aparátu. [4]. Elektrofyziologické studie pacientů s tinnitem [5,6] stejně jako data získaná z animálních modelů [7] ukazují na narušení rovnováhy excitace a inhibice v centrálním sluchovém kortexu, které vedou ke zvýšení spontánní aktivity a strukturální reorganizaci. Údaje shromážděné do dnešní doby pracují s hypotézou, že excesivní neuronální aktivita v obou kortikálních i subkortikálních sluchových oblastech může způsobovat fantomovou percepci zvuku v centrálním nervovém systému [8–11]. Dodatečná aktivace neauditivních mozkových oblastí, jako je limbický systém, upozorňuje na to, že chronický tinnitus a chronická bo-

lest spolu na neuronální úrovni souvisí a potenciálně tedy vysvětluje, proč tinnitus způsobuje emocionální nepohodu. Z tohoto důvodu získávají stále větší důležitost v léčbě tinnitu zkoumání dalších poruch, při kterých dochází k obdobným neuroplastickým změnám, například paralelní změny po amputaci končetin(y), či experimentální deafferentaci. [4,6]. Ze studia dostupných klinických studií vyplývá, že v současné době nemáme k dispozici dobře zavedenou léčbu vedoucí k dlouhodobé redukci tinnitu [12]. Cílem tohoto článku je zvážit léčebný potenciál TMS v léčbě chronického tinnitu.

## Repetitivní transkraniální magnetická stimulace

Neurovizuální studie poukázaly na fakt, že u pacientů trpících tinnitem dochází ke zvýšené metabolické aktivitě kortikálních oblastí. To vedlo k myšlence využít k léčbě tinnitu transkraniální magnetickou stimulaci (TMS), která je schopna regulovat aktivitu v kortikálních oblastech [8,13,14].

TMS je neinvazivní metoda, která využívá principu elektromagnetické indukce k aplikaci elektrického pole do mozkové kůry [15]. Izolovaná cívka je držena v kontaktu s hlavou nad oblastí konkrétního zájmu. Při průchodu elektrického proudu cívkou, prochází magnetické pole přes kůži a lebku do mozkové kůry do hloubky až 20 mm od povrchu cívky v závislosti na vodivosti stimulovaných anatomických struktur. Rychlá fluktuace síly primárního proudu v cívkě vyvolává změny magnetického pole, které vedou ke vzniku sekundárního elektrického proudu v povrchovém kortexu. Sekundární proud má velikost přibližně jednu tisícinu velikosti primárního proudu, tedy přibližně 1–20 mA/cm<sup>2</sup>. Vzhledem k silnému poklesu magnetického pole se zvětšující se vzdáleností od cívky, jsou efekty přímé stimulace limitovány na povrchové vrstvy kortikálních oblastí. TMS má ovšem také efekt na vzdálené, ale funkčně spojené části mozku [15].

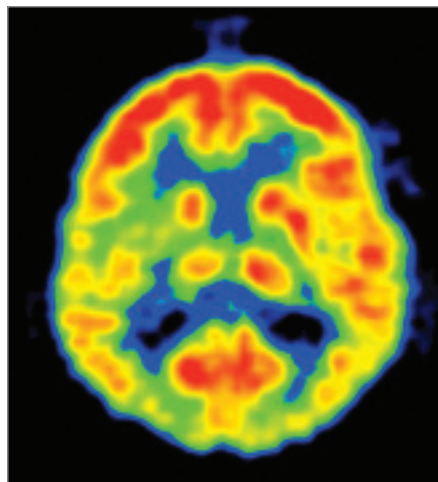
Repetitivní transkraniální magnetická stimulace motorického kortexu (rTMS) pracující s frekvencemi 1 Hz či méně (tzv. nízkofrekvenční) vede k poklesu kortikální excitability [13,16], zatímco vysoká frekvence (obecně uváděno 5–20 Hz) rTMS vede ke zvýšení excitability [17]. Podobně přímá kortikální stimulace elektrickým proudem o nízké

frekvenci vede u zvířat k určitému chování kortexu, v jehož pozadí je pravděpodobně long-term depression (LTD – dlouhotrvající inhibice kortikální excitability), která přesahuje dobu stimulace [13,18]. Tato pozorování vedla k využití rTMS v léčbě tinnitu. Nízkofrekvenční i vysokofrekvenční stimulace [19,20] může vést k narušení funkce centrálního nervového systému a vytvoření tzv. „virtuální léze“ v bezprostřední následné poststimulační periodě. Schopnost nízkofrekvenční rTMS redukovat kortikální aktivitu a modifikovat funkční vlastnosti CNS byla demonstrována i za jiných patologických podmínek, jako je depresivní porucha [21] či auditivní halucinace. Hoffman et al [13] demonstrovali pozitivní účinek nízkofrekvenční rTMS v léčbě auditivních halucinací s využitím neurovizuálních metod. Dle funkční magnetické rezonance byla u těchto pacientů potvrzena zvýšená aktivita levého temporoparietálního kortexu. Po stimulaci této oblasti došlo k dočasnému statisticky významnému snížení auditivních halucinací oproti kontrole.

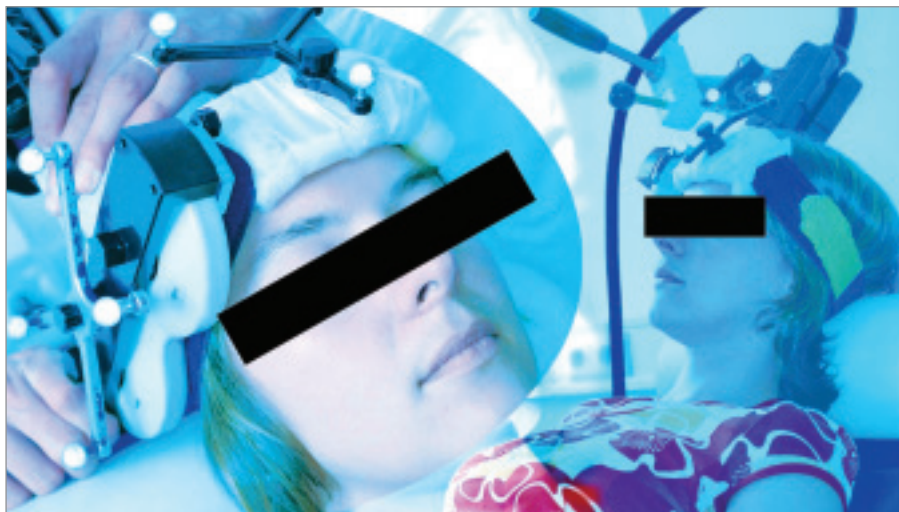
## rTMS v léčbě tinnitu

Plewnia et al [22] testovali hypotézu, dle které hraje temporoparietální kortex ve vzniku tinnitu významnou roli. Vyšetřovali 14 pacientů trpících chronickým tinnitem. Vysokofrekvenční rTMS (10 Hz) byla aplikována na celkem 8 oblastí hlavy se 4 kontrolními místy se záměrem vytvořit tzv. „virtuální lézi“. Stimulace aplikovaná na levý temporoparietální kortex významně dočasně redukovala tinnitus a naznačila, že sekundární sluchové oblasti zásadně souvisejí s percepcí tinnitu.

Tato metoda vytvářející „virtuální lézi“ pomocí TMS byla posléze rozvinuta De Ridderem et al [23], kteří provedli studii se 114 pacienty s chronickým tinnitem. Studie zkoumala efekt jak vysokých, tak nízkých frekvencí na supresi tinnitu za účelem výběru kritérií pro chirurgickou implantaci elektrod do auditivního kortexu u pacientů s tinnitem. Studie potvrdila, že rTMS je schopná suprimovat tinnitus na přechodnou několikasekundovou dobu. Zároveň tento velký vzorek pacientů dovolil stanovit vztahy mezi maximální supresí tinnitu během rTMS, optimální stimulační frekvencí a délkou tinnitu. Výsledky byly ovlivněny délkou tinnitu: čím



Obr. 1. FDG PET pacienta s levostranným chronickým tinnitem. Oblast zvýšené metabolické aktivity v temporo-parietální oblasti. Snímek poskytla Bezirksklinikum Regensburg.



Obr. 2. Speciální neuronavigační systém, který umožňuje s maximální přesností lokalizovat cívku magnetické stimulace nad oblast zvýšené metabolické aktivity dle konkrétního snímku pozitronové emisní tomografie u pacientů s chronickým tinnitem. Snímek poskytla Bezirksklinikum Regensburg.

děle tinnitus trvá, tím nižší stimulační frekvence vede k maximální supresi subjektivně vnímaného tinnitu. Data dále naznačují, že patofyziologie tinnitu se liší v závislosti na klinických symptomech a ukazují na TMS jako na potenciální diagnostický nástroj k rozlišení patofyziologických odlišností různých forem tinnitu. Dle předpokladu, že přechodná suprese tinnitu způsobená rTMS může předpovědět léčebný výsledek chirurgické implantace elektrody do sluchového kortexu [24], může mít TMS též prognostický význam.

Na základě pozitivních výsledků s 1 Hz stimulací u jiných poruch též spojených se zvýšenou kortikální aktivitou byla navržena nízkofrekvenční rTMS jako potenciální léčba tinnitu Eichhammer et al [14]. Tři pacienti s nevladatelným tinnitem byli randomizováni do aktivní nebo sham (placebo) rTMS za užití zkříženého schématu testování. Byla provedena pozitronová emisní tomografie (obr. 1) a za pomoci neuronavigačního systému byla cívka lokalizována nad oblast sluchového kortexu s nejvyšší metabolickou aktivitou (obr. 2). RTMS byla aplikována s intenzitou 110% motorického prahu s celkovým počtem 2000 stimulů denně během 5 po sobě následujících dní. Aktivní a sham léčba byla oddělena jedním týdnem. Výsledky léčby byly hodnoceny prostřednictvím dostupných subjektivních dotazníků tinnitu. U pacienta č. 1 se symptomatika bě-

hem prvních dvou dnů aktivní stimulace zhoršila, dále ovšem následovalo významné zlepšení, které vydrželo 1 týden. U pacienta č. 2 vedla aktivní stimulace ke snížení tinnitu během léčby, které přetrvalo ještě jeden následující týden (symptomy také poklesly během sham stimulace, ovšem ne tak významně). Pacient č. 3 pocítil pouze mírné zlepšení během aktivní i sham stimulace. Uvedené případy mohou být považovány za povzbudivé. Po této sérii případů následovala další sham-kontrolovaná studie se 14 pacienty trpícími chronickým tinnitem [25]. Stimulace byla provedena se stejnými parametry. RTMS využívající osmičkovou cívku byla aplikována za pomoci neuronavigace na oblast se zvýšenou metabolickou aktivitou sluchového kortexu, kterou byl vždy gyrus temporalis superior (Brodmannova oblast 41), ve 12 případech levostranný, ve 2 případech pravostranný. Byla užitá frekvence 1 Hz, intenzita 110% motorického prahu, 2000 stimulů za den během 5 následných dnů). Výsledky studie byly hodnoceny pomocí specifického dotazníku tinnitu (Goebel, Hiller). Po aktivní léčbě byla pozorována statisticky významná redukce tinnitu u 11 pacientů ze 14 ( $P < 0,005$ ) oproti placebo stimulaci ( $P = 0,336$ ). Navíc pozitivní klinické efekty vydržely stabilní u 8 ze 14 pacientů dokonce 6 měsíců po aplikaci rTMS.

Do současnosti zůstává neuronální korelát rTMS zodpovědný za výsledek léčby do

značné míry neznámý. Potenciální vysvětlení se zaměřuje na indukci neuroplastických změn, které by vysvětlily, proč relativně krátká doba léčby může vyvolat dlouhý klinický efekt. Podpora pro tuto hypotézu vychází z recentní studie, která ukazuje na dlouhotrvající redukci symptomatiky tinnitu po rTMS spojenou s významnou a přetrvávající adaptací excitability kortexu [26]. Další důkazy pro tvrzení, že rTMS indukuje neuroplastické změny vychází z předběžných dat ukazujících na to, že rTMS indukuje adaptaci thalamokortikálním zpracováním [27].

### Závěr

Chronický tinnitus je častá porucha, která může způsobovat velké obtíže. Neurozobrazovací studie jasně demonstrují oblasti se zvýšenou kortikální aktivitou u pacientů trpících chronickým tinnitem. Nízkofrekvenční rTMS se ukázala být efektivní v redukci kortikální aktivity při léčbě poruch spojených se zvýšenou kortikální aktivitou. Na základě těchto dat se zdá být rTMS účinná i v léčbě chronického tinnitu. Nicméně i přes tyto povzbuzující výsledky současných studií musí být výsledky opakovány a potvrzovány nezávislými výzkumy. Pro vylepšení klinických výsledků je důležité zaměřit budoucí výzkum na neurobiologický základ těchto léčebných metod. Použití elektrofyziologických a neurozobrazovacích metod nám může dovolit předvídat léčebné výsledky či



navrhovat odlišné léčebné plány efektivní pro odlišné formy tinnitu. Navíc, hlubší poznání efektů rTMS v léčbě chronického tinnitu může pomoci využít principy této metody v léčbě dalších neuropsychiatrických chorob.

Za předpokladu, že vznikne podpora léčby chronického tinnitu pomocí rTMS dalšími nezávislými studii, mohou vzniknout dva následující problémy. První otázka se týká dostupnosti rTMS přístrojů a odborníků. V současné době jsou TMS přístroje vybaveny pouze některá odborná pracoviště v ČR. Psychiatrická zařízení využívají tuto metodu především k léčbě depresivní poruchy. V minulosti to byla právě léčba deprese, která vzbudila největší pozornost a upoutala na TMS pozornost.

Dalším tématem je dostupnost a význam neurozobrazovacích a neuronavigačních systémů. Všechny výše citované studie byly na zmíněných technikách závislé. Tyto přístroje jsou velmi nákladné a představují vysoké částky na pozadí těchto výzkumů. Neurozobrazovací studie poukazují na to, že u většiny pacientů trpících chronickým tinnitem je identifikována oblast zvýšené kortikální aktivity ve sluchovém kortexu. K zaměření této oblasti je užívání neuronavigačních systémů optimální. Až další studie odpoví na otázku, zda jsou tyto nákladné techniky k dosažení klinických výsledků nezbytné.

Tato práce byla podpořena grantem IGA MZ ČR č. 8805-4.

## Literatura

1. Leske MC. Prevalence estimates of communicative disorder in the U.S. Language, hearing and vestibular disorders. *ASHA* 1981; 23(3): 229–237.
2. Chung DY, Gannon RP, Mason K. factors affecting the prevalence of tinnitus. *Audiology* 1984; 23(5): 441–452.
3. Noell CA, Meyerhoff WL. Tinnitus, diagnosis and treatment of this elusive symptom. *Geriatrics* 2003; 58(2): 28–34.
4. Moller AR. Pathophysiology of tinnitus. *Otolaryngol Clin North Am* 2003; 36: 249–266.
5. Muhlneckel W, Elbert T, Taub E, Flor H. Reorganization of auditory cortex in tinnitus. *Proc natl Acad Sci U S A* 1998; 95: 10340–10343.
6. Langguth B, Eichhammer P, Zowe M, Kleinjung T, Jacob P, Binder H et al. Altered motor cortex excitability in tinnitus patients: a hit at crossmodal plasticity. *Neurosci Lett* 2005; 380(3): 326–329.
7. Kaltenbach JA. Neurophysiologic mechanism of tinnitus. *J Am Acad Audiol* 2000; 11: 125–137.
8. Arnold W, Bertenstein P, Oestreicher E, Romer W, Schwaiger M. focal metabolic activation in the predominant left auditory cortex in patients suffering from tinnitus: a PET study with [18F]deoxyglucose. *ORL J otorhinolaryngol Relat Spec* 1996; 58: 159–199.
9. Lockwood AH, Salvi RJ, Coad ML, Towsley ML, Wack DS, Murphy BW. The functional neuroanatomy of tinnitus: evidence for limbic system links and neural plasticity. *Neurology* 1998; 50: 114–120.
10. Giraud AL, Chery-Croze S, Fischer G, Fischer C, Vighetto A, Gregoire MC et al. A selective imaging of tinnitus. *Neuroreport* 1999; 10: 1–5.
11. Mirz F, Gjedde A, Ishizu K, Pedersen CB. Cortical networks subserving the perception of tinnitus-PET study. *Acta Otolaryngol Suppl* 2000; 543: 241–243.
12. Dobie RA. A review of randomized clinical trials in tinnitus. *Laryngoscope* 1999; 109: 1202–1211.
13. Hoffman RE, Cavus I. Slow transcranial magnetic stimulation, long-term depotentiation, and brain hyperexcitability disorders. *Am J Psychiatry* 2002; 159: 1093–1102.
14. Eichhammer P, Langguth B, Marienhagen J, Kleinjung T, Hajak G. Neuronavigated repetitive transcranial magnetic stimulation in patients with tinnitus: a short case series. *Biol Psychiatry* 2003; 54: 862–865.
15. George MS, Belmaker RH. Transcranial magnetic stimulation in neuropsychiatry. Washington, DC: American Psychiatric Press 2000.
16. Chen R, Classen J, Gerloff C, Celnik P, Wassermann EM, Hallett M et al. Depression of motor cortex excitability by low-frequency transcranial magnetic stimulation. *Neurology* 1997; 48: 1398–1403.
17. Pascual-Leone A, Valls-Sole J, Wassermann EM, Hallett M. Responses to rapid-rate transcranial magnetic stimulation of the human motor cortex. *Brain* 1994; 117: 847–857.
18. Wang H, Wang X, Scheich H. LTD and LTP induced by transcranial magnetic stimulation in auditory cortex. *Neuro Report* 1996; 7: 521–525.
19. Pascual-Leone A, Bertres-Faz D, Keenan JP. Transcranial magnetic stimulation: studying the brain-behavior relationship by induction of „virtual lesion“. *Philos trans R Soc Lond B Biol Sci* 1999; 354: 1229–1238.
20. Skrdlantova L, Horacek J, Dockery C, Lukavsky J, Kopecek M, Preiss M. Novak T, Hoeschl C. The influence of low-frequency left prefrontal repetitive transcranial magnetic stimulation on memory for words but not for faces. *Physiol Res* 2005; 54: 123–128.
21. Loo CK, Mitchell PB, McFarquhar TF, Malhi GS, Sachdev PS. A sham-controlled trial of the efficacy and safety of twice-daily rTMS in major depression. *Psychol Med* 2007; 37: 341–349.
22. Plewnia C, Bartels M, Gerloff C. Transient suppression of tinnitus by transcranial magnetic stimulation. *Ann Neurol* 2003; 53: 263–266.
23. De Ridder D, Verstraeten E, van der Kelen K, De Mulder G, Sunaert S, Verlooy J et al. transcranial magnetic stimulation for tinnitus: influence of tinnitus duration on stimulation parameter choice and maximal tinnitus suppression. *Otol Neurotol* 2005; 26(4): 616–619.
24. De Ridder D, De Mulder G, Walsh V, Muggleton N, Sunaert S, Moller A. magnetic and electrical stimulation of the auditory cortex for intractable tinnitus. Case report. *J Neurosurg* 2004; 100(3): 560–564.
25. Kleinjung T, Eichhammer P, Langguth B, Jacob P, Marienhagen J, Hajak G et al. Long-term effects of repetitive transcranial magnetic stimulation (rTMS) in patients with chronic tinnitus. *Otolaryngol Head Neck Surg* 2005; 132(4): 556–69.
26. Langguth B, Eichhammer P, Wiegand R, Marienhagen J, Maenner P, Jacob P et al. Neuronavigated rTMS in a patient with chronic tinnitus. Effects of 4 week treatment. *Neuroreport* 2003; 14: 977–80.
27. May A, Hajak G, Gaenssbauer S, Langguth B, Kleinjung T, Eichhammer P. Structural brain alterations following 5 days of intervention: Dynamic aspects of neuroplasticity. *Cerebral Cortex* 2007; 17: 205–10.