

Krvácení do glioblastomu při dopravní nehodě

Hemorrhage into Glioblastoma at a Traffic Accident

Souhrn

Symptomatic krvácení u mozkových nádorů je vzácné. Zcela raritní je koincidence traumatu a krvácení do tumoru. Uvádíme případ 53letého pacienta, který havaroval jako řidič osobního automobilu. Za 1 hodinu od úrazu byl pacient v hlubokém kómatu (GCS 6) s mydriázou vpravo. Dle CT jsme soudili na kontuzní ložisko parietálně vpravo s intracerebrální hemoragií. Po provedení dekompresivní kraniektomie nad levou hemisférou a zevní komorové drenáže se stav nemocného neměnil. CT a AG vyšetření prokázala, že se jednalo o krvácení do tumoru, který jsme 3. den po úrazu odstranili. Histologicky se jednalo o multiformní glioblastom. O tom, zda v našem případě krvácení bylo způsobeno úrazem, či nehodě předcházelo, lze jen spekulovat.

Abstract

Symptomatic hemorrhage from a brain tumor is uncommon. The coincidence of a trauma and brain tumor hemorrhage is quite rare. A 53-year-old patient had a traffic accident as a car driver. One hour after the injury he was comatose (GCS 6) with mydriasis on the right. According to CT the development of the brain contusion with intracranial hemorrhage in the right parietal region was thought of. The decompressive craniectomy with external ventricular drainage was carried out. CT scan and angiography led to the correct diagnosis – hemorrhage of the malignant tumor origin. The tumor was resected 3 days after the injury. Histological examinations proved multiform glioblastoma. We can only speculate whether the tumor bleeding started spontaneously or after the trauma.

**L. Navrátil¹, J. Kastner²,
P. Mukenšnabl³**

¹ neurochirurgické oddělení FN Plzeň

² Radiodagnostická klinika FN Plzeň

³ Šiklův patologicko-anatomický ústav
FN Plzeň



MUDr. L. Navrátil
neurochirurgické oddělení
Fakultní nemocnice
Alej Svobody 80
304 60 Plzeň
e-mail: navratil@fnplzen.cz

Doručeno 6. 2. 2006

Přijato do tisku 4. 5. 2006

Klíčová slova

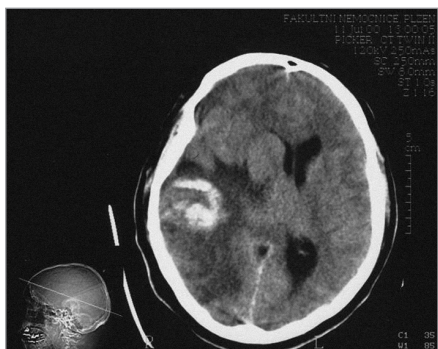
úrazové intrakraniální krvácení – krvácení do tumoru – dopravní nehoda

Key words

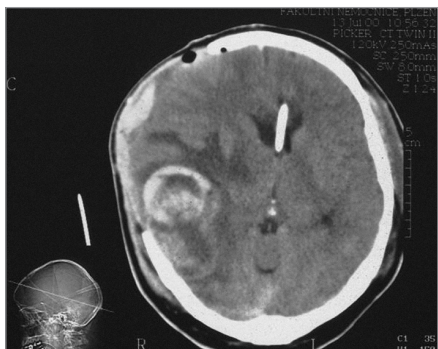
traumatic brain haemorrhage – tumoral hemorrhage – traffic accident

Úvod

Nitrolební krvácení spontánně vzniká nejčastěji u hypertoniků, podkladem může být i ruptura aneuryzmatu či arteriovenózní malformace. Vzácně je nitrolební krvácení prvním projevem tumoru. Poúrazové intracerebrální krvácení pravidla je obvykle provázáno pohmožděním mozku. Krvácení do



Obr. 1. Na CT vyšetření mozku bezprostředně po úrazu je patrné nepravidelné hyperdenzní ložisko parietálně vpravo s edémem levé hemisféry. Přetlak středočárových struktur doleva dosahuje 13,5 mm.



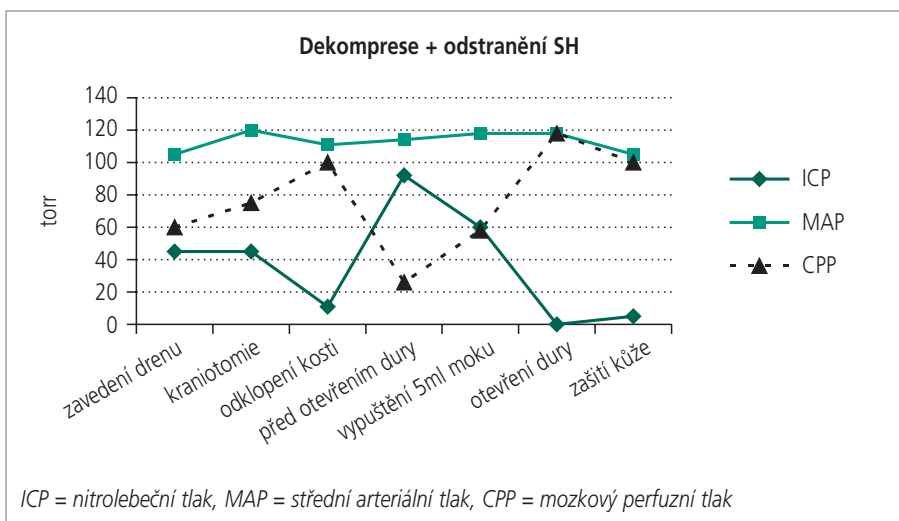
Obr. 2. Kontrolní CT (po podání kontrastní látky i.v.) prokazuje expanzivní proces parietookcipitálně vpravo s prokrvácením v přední části. Vyklenutí edematózního mozku do dekompresce, není již středočárový posun. Dren zaveden v levé postranní komoře.

nádoru po dopravní nehodě je však zcela raritní [1,2].

Kazuistika

53letý pacient havaroval jako řidič osobního automobilu. Jednalo se o čelní náraz. Na místě nehody měl poruchu vědomí, cíleně flektoval končetiny na bolest (Glasgow coma score – GCS 7). Za 45 minut po nehodě byl přijat do FN v Plzni. Během transportu se rozšířila pravá zornička (vpravo 6 mm, vlevo 3 mm), fotoreakce byla nevybavná oboustranně, korneální reflex byl výbavný pouze vlevo. Pro dechové pauzy byl nemocný intubován a řízeně ventilován. Po 15 minutách při odeznívání farmakologického útlumu jsme při vyšetření zjistili necílenou flexi na bolest na obou horních končetinách (GCS 6), CT jsme hodnotili jako kontuzní ložisko parietookcipitálně vpravo s hemoragií o průměru 4–4,5 cm s edémem pravé hemisféry kromě její frontální oblasti. Posun střední čáry zprava doleva o 13,5 mm. Cisterny kolem kmene byly zachovány (obr. 1). Indikovali jsme zevní dre-

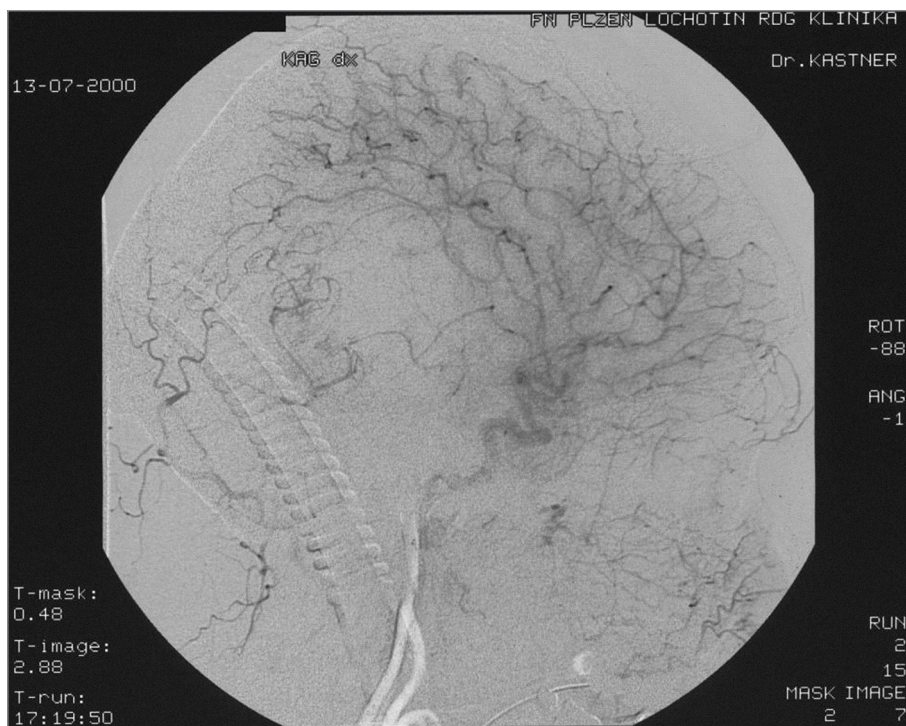náž levé postranní komory pro umožnění drenáže likvoru a monitoraci ICP a osteoplastickou dekompresivní kraniektomií nad pravou hemisférou (graf 1). Během operace po odklopení kostní ploténky mírně poklesl nitrolební tlak (ICP). Pak došlo k prudkému nárůstu ICP, který poklesl po vypuštění 5 ml moku z 90 torr na 60 torr. Po otevření tvrdé pleny jsme odstranili 1 cm silný subdurální hematom (SH), který nebyl na CT patrný. Tento hematom vznikl zřejmě částečným vyprázdněním intracerebrální (IC) hemoragie (nalezli jsme puklinu kůry mozkové parietálně komunikující s IC hematodem). Po odstranění hematomu byl defekt tvrdé pleny temporálně 2 cm. Po našíti plastiky tvrdé pleny a zašíti kůže byl ICP 2–5 torr (CPP 100 torr). Po 2 dnech jsme provedli kontrolní CT (obr. 2), které prokázalo, že u pacienta se jedná nejspíše o vysokostupňový gliom temporoparietookcipitálně (TPO) vpravo s krvácením v jeho přední části. Angiografické vyšetření (obr. 4) zobrazilo patologickou vaskularizaci s částečným plněním i z větví art. carotis



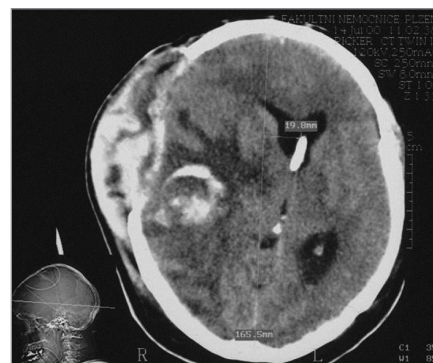Graf 1. Pooperační monitorace při dekompresivní kraniektomii a odstranění subdurálního hematomu.

Tab. Symptomatické krvácení do tumoru.

Autor	počet případů	intrakraniální tumory/ podíl krvácení do tumoru (%)	intrakraniální krvácení/ podíl krvácení do tumoru (%)
Licata [3]	110	17 373 (1,5 %)	2 514 (4,4 %)
Kondziolka [4]	12	905 (1,3 %)	
Barth [5]	16	594 (2,7 %)	
Bitoh [6]	3	497 (0,6 %)	119 (2,5 %)



Obr. 3. Angiografické vyšetření zobrazilo ložisko patologické vaskularizace parieto-okcipitálně vpravo, které je částečně zásobeno z povodí art. carotis externa cestou art. occipitalis. Ventrálně od tohoto ložiska je avaskulární zóna.

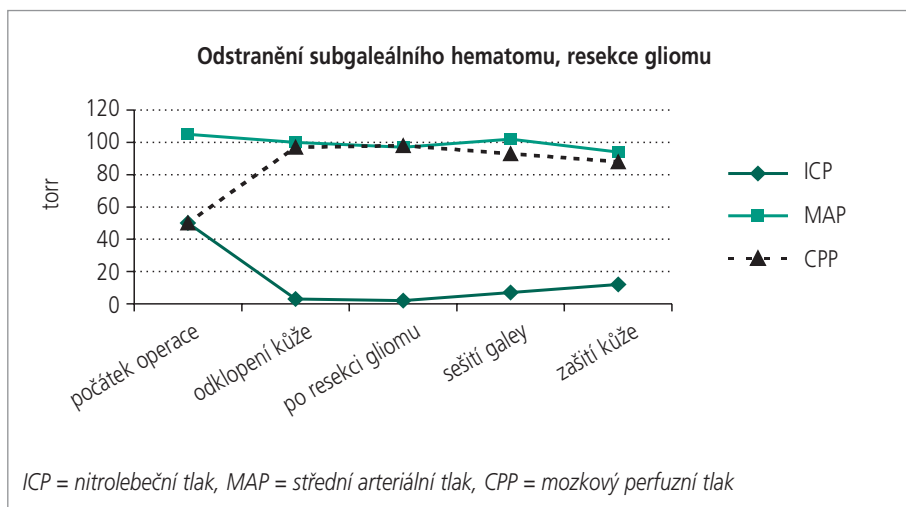


Obr. 4. Kontrolní CT po náhlém vzestupu ICP (3. den po úrazu) prokazuje expanzivně se chovající subgaleální hematom vpravo.

Diskuse

Intracerebrální krvácení, které je prvním projevem do té doby němého nádoru, není časté (tab. 1). Licata [3] uvádí, že symptomatické krvácení do tumoru (110 případů) našel u 1,5 % intrakraniálních nádorů (7 373 případů) a 4,4 % intracerebrálních hemoragií (2 514 případů). Kondziolka [4] uvádí ve své klinicko-patologické studii symptomatické krvácení do tumoru u 905 případů v 1,3 %. Krvácení bylo pozorováno u metastatických tumorů, glioblastomů, gliomů i meningiomů [3–9]. Sami jsme se např. setkali s rozsáhlým spontánním krvácením, které bylo prvním projevem tumoru [10]. Jednalo se o 57letého pacienta s náhle vzniklým komatózním stavem na podkladě intracerebrální hemoragie v okcipitální oblasti vpravo, kterého jsme léčili dekompresivní kraniektomií. Po půl roce se v postižené oblasti vytvořil rozsáhlý inoperabilní maligní schwannom infiltrující až do podkoží.

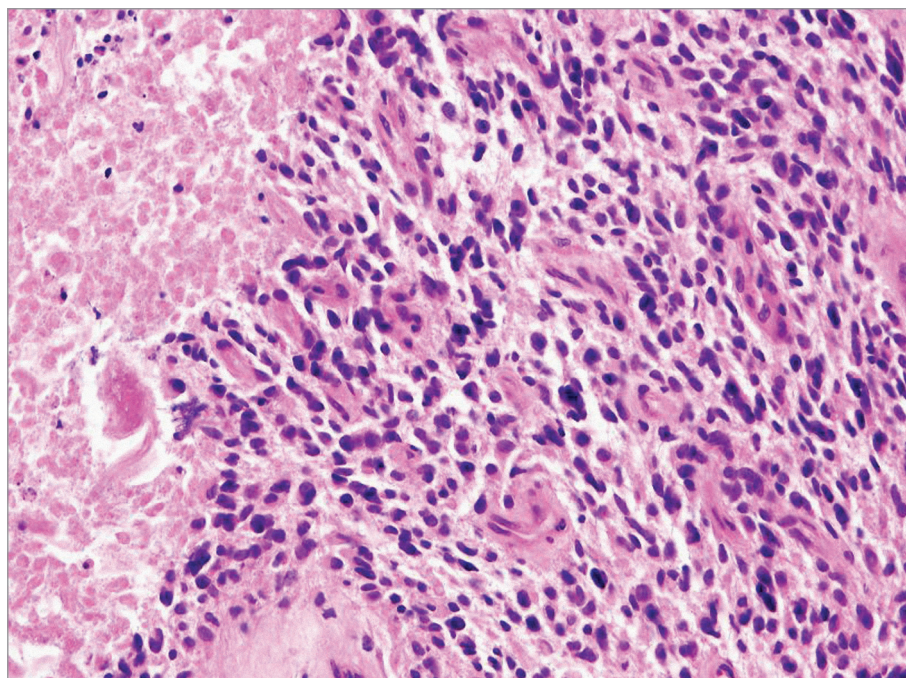
Krvácení klinicky němého tumoru při úrazu je raritní. V našem případě se jednalo o prokrvácení tumoru při úrazu, které jsme zpočátku hodnotili a pak též léčili jako hemoragickou kontuzi. S podobným případem jsme se v naší praxi neseťkali. V literatuře jsme našli jen 2 případy koincidence traumatu při dopravní nehodě a krvácení do tumoru. V prvním případě [1] autoři popisují případ 33letého muže s intracerebrální hemoragií v levé temporoparietální oblasti po dopravní nehodě. O 10 měsíců později se ukázalo, že podkladem posttraumatického hematomu byl glioblastom, který v tomto místě rostl. Další pozorování



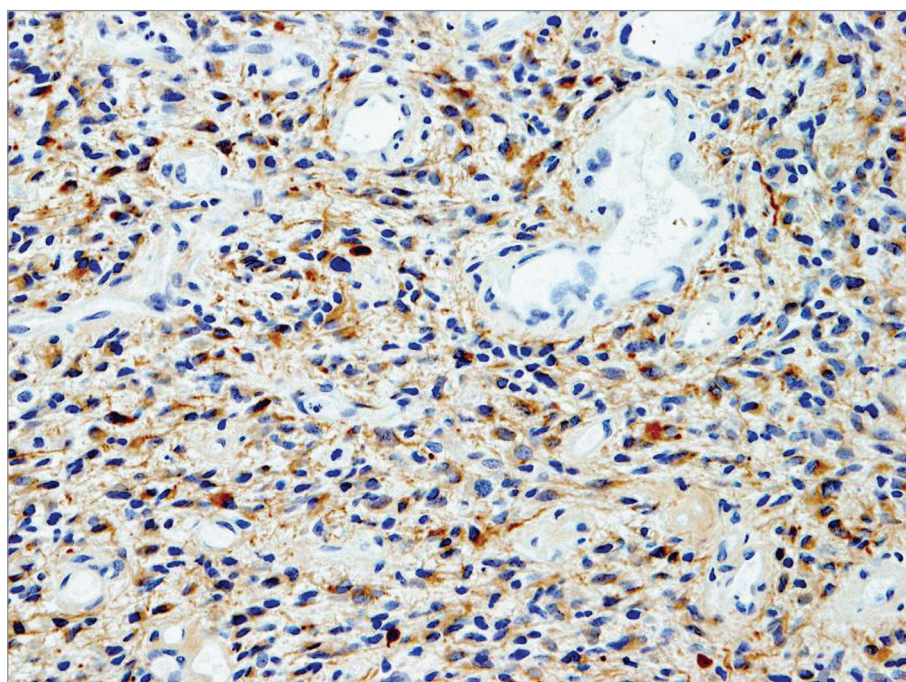
Graf 2. Peroperační monitorace při resekcii glioblastomu TPO vlevo.

externa (a. occipitalis). 3. den po úrazu došlo dopoledne k náhlému vzestupu ICP na 50 torr a extrémně se rozšířila pravá zornice. Kontrolní CT kromě výše popsaných změn prokázalo expanzivně se chovající subgaleální hematom zejména v temporální oblasti. Středočarový přetlak byl 19 mm (obr. 5). Indikovali jsme odstranění subgaleálního hematomu a resekcii maligního tumoru TPO

vpravo z původní dekompresivní kraniektomie, kterou jsme ještě rozšířili okcipitálně. Peroperační monitoraci ICP, mozkového perfuzního tlaku (CPP) a středního arteriálního tlaku (MAP) zobrazuje graf 2. Histologické vyšetření prokázalo mutiformní glioblastom (obr. 5,6). Pacient se zhojil, při propuštění měl GCS 12. Po 8 měsících umírá na základní onemocnění.



Obr. 5. Na histologickém preparátu je patrná zřetelná polymorfie nádorových buněk, zvýšená vaskularizace tumoru a ložisko nekrózy na jejím okraji s naznačeným palisádovým uspořádáním nádorových buněk multifornního glioblastomu. (barvení HE, zvětšení 200×).



Obr. 6. Na histologickém preparátu je zobrazena pozitivní reakce (hnědé zbarvení) nádorových buněk multifornního glioblastomu při imunohistochemické reakci proti gliovému fibrilárnímu acidickému proteinu (GFAP). Zvětšeno 100×.

[2] se týká 76leté ženy, která utrpěla mnohočetná poranění, když byla sražena autem. Při CT vyšetření bylo prokázáno ma-

sivní intraventrikulární krvácení. Při sekci nebylo zjištěno kranio cerebrální poranění s výjimkou drobné pohmožděliny kůže

skalpu. Při histologickém vyšetření byl prokázán angiom chorioidálního plexu v poststranní komoře, který byl příčinou krvácení do mozkových komor.

Závěr

Porucha vědomí a neurologický deficit po dopravní nehodě může být zcela raritně způsoben krvácením do tumoru. V našem případě nelze rozhodnout, zda krvácení z tumoru předcházelo nehodě či bylo způsobeno úrazem.

Literatura

1. Can SM, Aydin Y, Turkmenoglu O, Aydin F, Ziyal I. Giant cell glioblastoma manifesting as traumatic intracerebral hemorrhage-case report. *Neurol Med Chir (Tokyo)* 2002; 42(12): 568–71.
2. Gross A, Prochnicka B. Intraventricular hemorrhage originating from choroid plexus angioma in a road accident victim. *Z Rechtsmed* 1989; 102(6): 409–13.
3. Licata B, Turazzi S. Bleeding cerebral neoplasms with symptomatic hematoma. *J Neurosurg Sci* 2003; 47(4): 201–10.
4. Kondzioka D, Bernstein M, Resch L, Tator ChH, Flemig R, Vanderlinden RG et al. Significance of haemorrhage in brain tumour. *Clinicopathological study. J Neurosurg* 1987; 67: 852–7.
5. Barth H, Fritsch G, Haaks T. Intracerebral hematoma as an acute manifestation of intracranial tumors. *Nervenarzt* 1994; 65(12): 854–8.
6. Bitoh S, Hasegawa H, Ohtsuki H, Obashi J, Fujiwara M, Sakurai M. Cerebral neoplasms initially presenting with massive intracerebral hemorrhage. *Surg Neurol* 1984; 22(1): 57–62.
7. Nutt SH, Patchell RA. Intracranial hemorrhage associated with primary and secondary tumors. *Neurosurg Clin N Am* 1992; 3(3): 591–9.
8. Petzold GC, Valdeza JM, Zimmer C. Cerebral metastasis of renal carcinoma mimicking venous haemorrhagic infarction. *J Neurol Neurosurg Psychiatry* 2004; 75(3): 477.
9. Wakai S, Yamakawa K, Manaka S, Takakura K. Spontaneous intracranial haemorrhage caused by brain tumours. Its incidence and clinical significance. *Neurosurgery* 1982; 10: 437–44.
10. Bludovský D, Hes O, Choc M, Michal M. Intracerebral Supratentorial malignant Schwannoma: Case Report. *Cesk Slov Neurol N* 2005; 68/101 (2): 120–3.